

主编 刘 随

# 男性 外阴皮肤病诊疗

NANXING WAIYIN

PIFUBING ZHENLIAO

 人民军医出版社

PEOPLE'S MILITARY MEDICAL PRESS

# 男性外阴皮肤病诊疗

NANXING WAIYIN PIFUBING ZHENLIAO

主 编 刘 随

副主编 江广春 罗洪云 夏洪亮



人 民 军 医 出 版 社

People's Military Medical Press

北 京

---

**图书在版编目(CIP)数据**

男性外阴皮肤病诊疗/刘随主编. —北京:人民军医出版社,2007.3

ISBN 978-7-5091-0799-7

I. 男… II. 刘… III. 男性—外阴疾病:皮肤病—诊疗  
IV. R697

中国版本图书馆 CIP 数据核字(2007)第 021877 号

---

策划编辑:杨德胜 文字编辑:贡书君 责任审读:余满松

出版人:齐学进

出版发行:人民军医出版社 经销:新华书店

通信地址:北京市 100036 信箱 188 分箱 邮编:100036

电话:(010)66882586(发行部) 51927290(总编室)

传真:(010)68222916(发行部) 66882583(办公室)

网址:www.pmp.com.cn

---

印刷:京南印刷厂 装订:桃园装订有限公司

开本:850mm×1168mm 1/32

印张:7.875·彩页 8 面 字数:145 千字

版、印次:2007 年 3 月第 1 版第 1 次印刷

印数:0001~4500

定价:25.00 元

---

**版权所有 侵权必究**

购买本社图书,凡有缺、倒、脱页者,本社负责调换

电话:(010)66882585 51927252

## 内 容 简 介

本书由经验丰富的皮肤科临床医师编写,共分6章,包括相关基础知识,男性性传播疾病,男性外阴一般性皮肤病,男性外阴特发性皮肤病,男性外阴综合征及外科疾病所致的男性外阴病变。分别介绍了60余种疾病的病因及发病机制、临床表现、诊断与鉴别诊断、治疗和预防等内容。重点阐述了男性外阴部常见皮肤病的临床表现与治疗,既有卫生部推荐的现代医药常规治疗方案,也有中医辨证论治的中药方剂,还有民间单方验方。本书图文并茂,内容充实,简明实用,非常适合乡村、社区广大基层医生在临床工作中查阅使用,也可供中、小医院皮肤、性病科医师及医学院校学生参考。

# 前 言

近年来,男性外阴各种皮肤病及性病的发病率有所上升,由于这些疾病发病部位的特殊性,而部分患者对阴部疾病有“讳疾忌医”的错误观念,不愿意去医院治疗。这种状况在广大农村和贫困人群中较多见,且严重影响着男性人群的健康。又由于基层单位缺乏皮肤病专科人才,有些医生把普通的皮肤病误诊为性病,给患者带来了巨大的精神创伤及经济损失。为了让患者能正确地认识和及时治疗外阴疾病,为了帮助基层医生较准确地诊断处理男性外阴皮肤病,编者在认真总结临床工作体会和经验教训的基础上,查阅了相关文献资料,编写出版了《男性外阴皮肤病诊疗》一书。

本书共分6章,包括男性性传播疾病、男性外阴一般性皮肤病、男性外阴特发性皮肤病、男性外阴综合征及外科疾病所致的外阴病变。分别介绍了60余种疾病的病因及发病机制、临床表现、诊断与鉴别诊断、治疗和预防。其中,常见病的临床表现及治疗方法作为重点而详细阐述,如对一些常见病,不仅有卫生部推荐的常规治疗方案,还介绍了中医辨证论治的有效方剂以及民间单方、验方。本书虽然文字不多,但内容充实,图文并茂,简明实用,不仅适合乡村、社区广大基层医生在临床工作中查阅使用,也可供中、小医院皮肤性病科医师及医学院校学生们学习参考。

在本书的编写出版过程中,不仅得到家人的理解和支持,也

得到了同事和朋友们的积极协助,特别是人民军医出版社的杨德胜主任,从本书的读者定位、内容结构到编写方法等方面都给予了很好的指导和帮助,在此一并表示衷心的感谢!

由于编者知识浅薄,本书难免会出现某些疏漏和不足,恳请读者及同道给予批评指正。

刘 随

2006年12月

# 目 录

|                  |      |
|------------------|------|
| 第 1 章 相关基础知识     | (1)  |
| 一、男性外阴解剖结构       | (1)  |
| 二、皮肤损害的基本表现      | (4)  |
| 第 2 章 男性性传播疾病    | (12) |
| 一、梅毒             | (12) |
| 二、尖锐湿疣           | (20) |
| 三、淋病             | (29) |
| 四、非淋菌性尿道炎        | (35) |
| 五、生殖器疱疹          | (40) |
| 六、软下疳            | (46) |
| 七、性病性淋巴肉芽肿       | (51) |
| 八、生殖器念珠菌病        | (55) |
| 九、阴虱病            | (59) |
| 第 3 章 男性外阴一般性皮肤病 | (64) |
| 一、传染性软疣          | (64) |
| 二、鲍温样丘疹病         | (68) |

|                    |       |
|--------------------|-------|
| 三、疥疮·····          | (71)  |
| 四、细菌性毛囊炎及疖·····    | (76)  |
| 五、下疳样脓皮病·····      | (79)  |
| 六、阴茎结核疹·····       | (81)  |
| 七、股癣·····          | (84)  |
| 八、银屑病·····         | (87)  |
| 九、扁平苔藓·····        | (103) |
| 十、光泽苔藓·····        | (109) |
| 十一、神经性皮炎·····      | (112) |
| 十二、接触性皮炎·····      | (116) |
| 十三、湿疹·····         | (119) |
| 十四、固定性药疹·····      | (125) |
| 十五、大疱型表皮坏死松解症····· | (128) |
| 十六、白癜风·····        | (132) |
| 十七、黏膜白斑·····       | (138) |
| 十八、黑棘皮病·····       | (140) |
| 十九、非典型型阴茎黑素斑·····  | (144) |
| 二十、皮脂腺增生症·····     | (145) |
| 二十一、皮脂腺异位症·····    | (146) |
| 二十二、特发性皮肤钙沉着症····· | (148) |
| 二十三、脂溢性角化病·····    | (150) |
| 二十四、汗管瘤·····       | (153) |
| 二十五、多发性脂囊瘤·····    | (155) |
| 二十六、疣状黄瘤·····      | (157) |
| 二十七、平滑肌瘤·····      | (160) |



|                                  |       |
|----------------------------------|-------|
| 二十八、淋巴管瘤 .....                   | (162) |
| 二十九、表皮松懈性棘皮瘤 .....               | (164) |
| 三十、血管角化瘤 .....                   | (166) |
| 三十一、硬化性脂肪肉芽肿 .....               | (168) |
| 三十二、乳房外帕哲病 .....                 | (169) |
| 三十三、基底细胞癌 .....                  | (172) |
| 三十四、鳞状细胞癌 .....                  | (176) |
| 三十五、恶性黑色素瘤 .....                 | (180) |
| <br>                             |       |
| <b>第 4 章 男性外阴特发性皮肤病</b> .....    | (186) |
| 一、阴茎珍珠样丘疹 .....                  | (186) |
| 二、阴茎海绵体硬结症 .....                 | (189) |
| 三、阴茎硬化性淋巴管炎 .....                | (191) |
| 四、阴茎中线囊肿 .....                   | (194) |
| 五、急性浅表性包皮龟头炎 .....               | (196) |
| 六、浆细胞性龟头炎 .....                  | (199) |
| 七、云母状和角化性假上皮瘤性包皮龟头炎<br>.....     | (201) |
| 八、干燥性闭塞性龟头炎 .....                | (204) |
| 九、坏疽性龟头炎 .....                   | (208) |
| 十、增殖性红斑 .....                    | (210) |
| 十一、包皮结石 .....                    | (213) |
| <br>                             |       |
| <b>第 5 章 外科疾病所致的男性外阴病变</b> ..... | (217) |
| 一、腹股沟斜疝 .....                    | (217) |

✻ 男性外阴皮肤病诊疗

|                              |              |
|------------------------------|--------------|
| 二、鞘膜积液 .....                 | (219)        |
| 三、精索静脉曲张 .....               | (222)        |
| 四、附睾炎 .....                  | (223)        |
| <b>第 6 章 男性外阴皮肤综合征</b> ..... | <b>(227)</b> |
| 一、贝赫切特综合征 .....              | (227)        |
| 二、尿道-眼-滑膜综合征 .....           | (236)        |

# 第 1 章 相关基础知识

## 一、男性外阴解剖结构

为了在临床中正确描述和记录男性外阴疾病,首先要了解男性外阴(外生殖器)的大体解剖(图 1-1)与基本的组织结构。

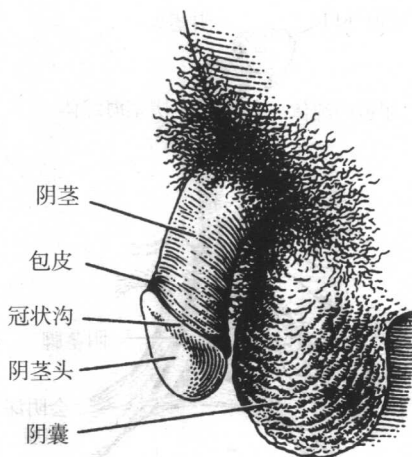


图 1-1 男性外阴解剖

## (一) 阴茎

阴茎前端膨大为阴茎头即龟头,其表面为黏膜,不含角质层,所以保护性差,易受外界刺激而发生糜烂,如急性浅表性龟头炎,龟头的顶端有尿道外口。阴茎的中部为阴茎体,呈圆柱形,向下悬垂,后端为阴茎根,藏于阴囊及会阴的皮下,附于耻骨下支和坐骨支;阴茎头与阴茎体之间稍细部分是阴茎颈,临床上称为冠状沟,此处极易藏污纳垢,特别适合念珠菌生长,故易发生念珠菌性龟头炎。阴茎主要由位于背侧的2个阴茎海绵体和腹侧的1个尿道海绵体(图1-2)以及包被这3个海绵体表层的筋

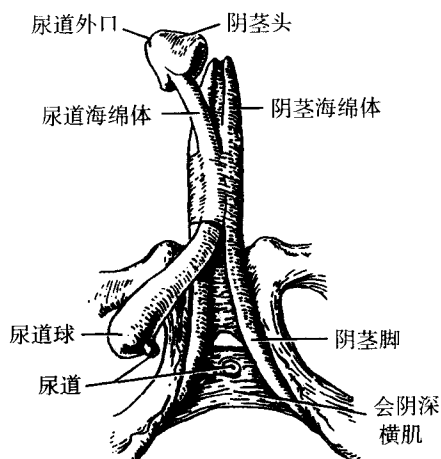


图 1-2 阴茎组织结构

膜和皮肤构成。阴茎的皮肤薄而柔软,富于伸展性,至阴茎颈游离向前,形成包绕阴茎头的环形双层皱襞,称阴茎包皮,包皮的游离缘围成包皮口;在阴茎头腹侧中线上,包皮与尿道外口相连的皮肤皱襞,称包皮系带。成人的阴茎包皮应当可以翻转而显露出龟头,否则就是包皮过长或是包茎,包皮过长或包茎均不利于龟头的卫生,临床上易引起各种感染和疾病。

## (二) 阴囊

阴囊是一个下垂的囊袋,皮肤薄而柔软,含有丰富的汗腺,皮肤的深面为肉膜,是阴囊的浅筋膜,其中含有平滑肌纤维,肉膜能随外界温度的变化而反射性舒张或收缩,从而调控着睾丸内的温度。肉膜在阴囊的正中线处向深部伸入形成阴囊中隔,此隔将阴囊分为左右两腔,分别容纳两侧的睾丸和附睾(图 1-3)。由于以上组织结构的特点,阴囊局部环境潮湿,有利于真菌繁殖而易发生股癣,临床若见阴囊收缩时疼痛,要考虑肉膜层平滑肌瘤的可能。

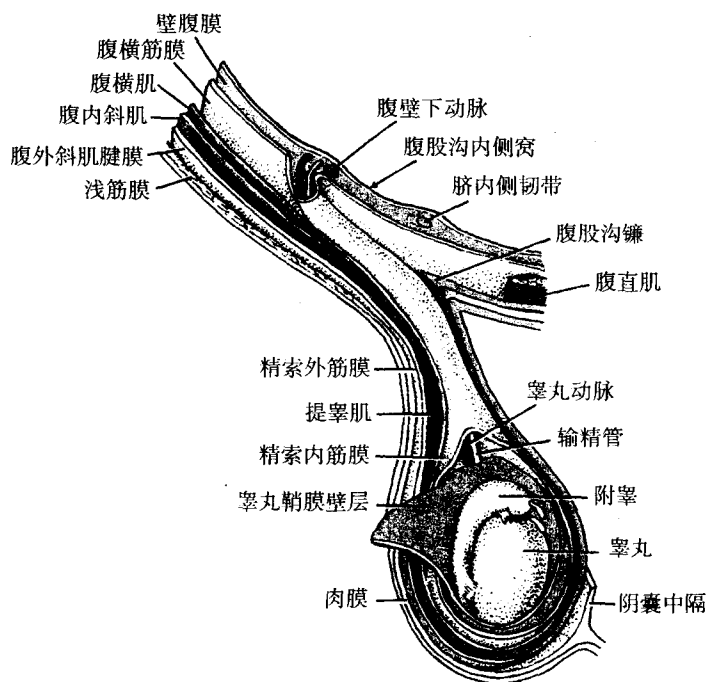


图 1-3 阴囊组织结构

## 二、皮肤损害的基本表现

男性外阴部可以出现多种皮肤疾患,为了在临床中准确描述与鉴别诊断,现将皮肤损害的基本表现介绍如下:

皮肤损害分为原发性和继发性两大类,原发性损害

主要是由皮肤病理变化直接导致的改变;继发性损害由原发性损害转变而来,或由于搔抓、感染所产生。两种损害可同时存在或相互变换,有时不易绝然分开。

### (一)原发性损害(图 1-4)

1. 斑疹 多数仅有皮肤颜色的改变,既不突起,也不凹下,且为局限性的,直径大于 2cm 称斑片,如:红斑、色素减退斑等。临床上男性阴部的色素减退斑主要为白癜风等疾病。

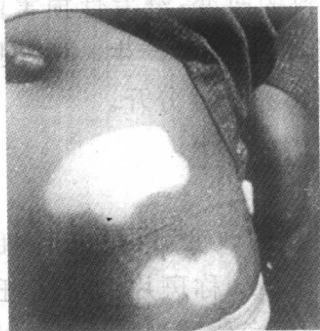
2. 丘疹 为局限性实质性的隆起,直径小于 1cm,病变位于表皮或真皮上部,可分圆形或多角形。介于斑疹与丘疹之间称斑丘疹,丘疹顶端伴有水疱者称丘疱疹。此种皮损在男性外阴部常见的疾病有尖锐湿疣、湿疹等。

3. 结节 为可见的隆起性损害,位于真皮深层及皮下组织,可触及圆形或椭圆形的局限性实质性损害,直径大于 0.5cm。此种皮损临床上常见于疥疮结节等。

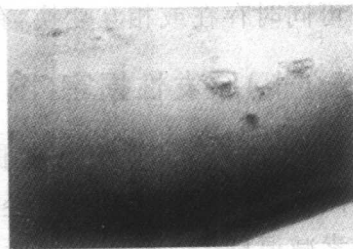
4. 风团 为局限的隆起性损害,大小不等,主要由真皮浅层水肿所致,可自然消退。发生在男性外阴部的风团样损害,可造成整个阴茎包皮水肿。

5. 水疱 为高出皮面的局限性含液体的腔隙性损害,直径小于 0.5cm,若超过 0.5cm 则称大疱。临床上男性外阴出现水疱样损害的常见病有生殖器疱疹、固定性药物疹等。

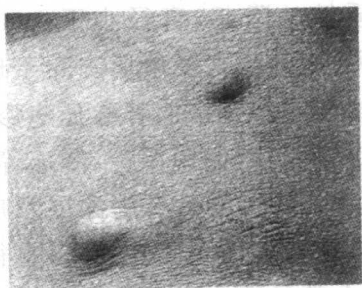6. 脓疱 为局限性的皮肤隆起,内含脓液,大小不一,可原发,亦可继发于水疱。男性阴部脓疱性损害常见



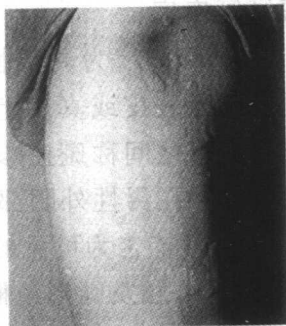
A



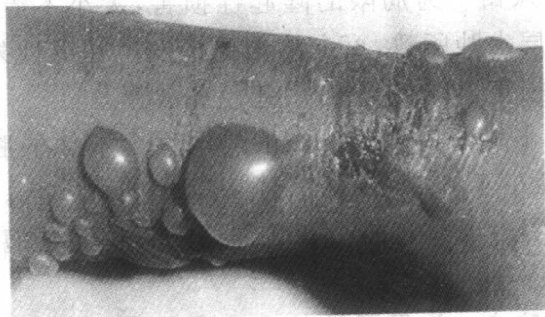B



C

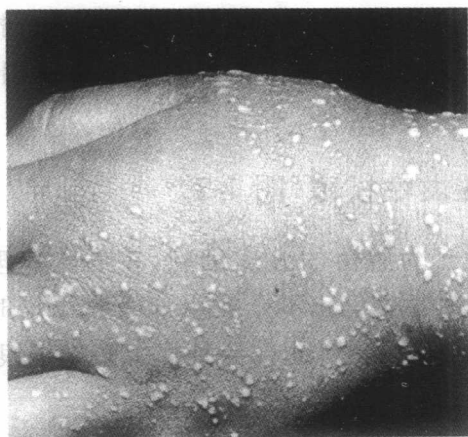

D

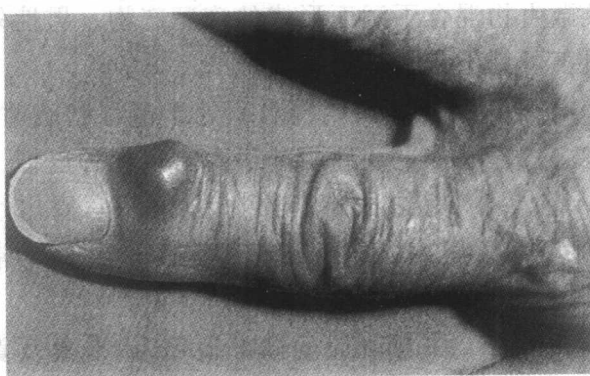


E





F



G

图 1-4 原发性皮肤损害

注：A. 斑疹；B. 丘疹；C. 结节；D. 风团；E. 水疱；F. 脓疱；  
G. 囊肿