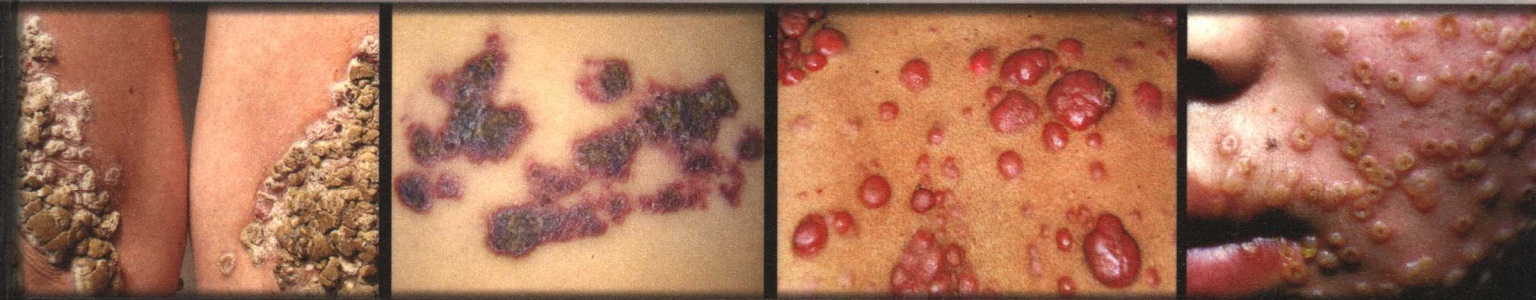


中国

# 皮肤病性病图鉴

第2版

主 编 朱学骏 孙建方 涂 平 王宝玺 郑志忠



*Dermatology  
and Venereology  
Atlas of China*

# 中国皮肤病性病图鉴


吴阶平 

(第2版)

主 编：朱学骏 孙建方 涂 平 王宝玺 郑志忠

编 委：(以姓氏笔画为序)

马东来 马 琳 王玮蓁 李若瑜 张建中 陈明华 陈 洁  
何 黎 郝 飞 赵 邑 段逸群 高天文 彭振辉

 人民卫生出版社

## 图书在版编目(CIP)数据

中国皮肤病性病图鉴/朱学骏等主编. —2 版. —北京:  
人民卫生出版社, 2006. 11

ISBN 7-117-08081-7

I. 中... II. 朱... III. ①皮肤病-图鉴②性病-  
图鉴 IV. R75-64

中国版本图书馆 CIP 数据核字(2006)第 121088 号

## 中国皮肤病性病图鉴

第 2 版

---

主 编: 朱学骏 等  
出版发行: 人民卫生出版社(中继线 010-67616688)  
地 址: 北京市丰台区方庄芳群园 3 区 3 号楼  
邮 编: 100078  
网 址: <http://www.pmph.com>  
E-mail: [pmph@pmph.com](mailto:pmph@pmph.com)  
购书热线: 010-67605754 010-65264830  
印 刷: 北京人卫印刷厂  
经 销: 新华书店  
开 本: 889×1194 1/16 印张: 36.25  
字 数: 1427 千字  
版 次: 1998 年 4 月第 1 版 2006 年 11 月第 2 版第 4 次印刷  
标准书号: ISBN 7-117-08081-7/R·8082  
定 价: 288.00 元  
版权所有, 侵权必究, 打击盗版举报电话: 010-87613394  
(凡属印装质量问题请与本社销售部联系退换)

## 第2版前言

七年时间，三次重印，累计万册，均已售罄。说明本书第1版深受广大读者的欢迎。

本次修订保持了第1版的基本形式不变，仍以大量的图片为主，辅以简明扼要的诊疗文字描述。

第2版的变化之处主要在以下方面：(1) 图片数量增加了近50%，达2200余幅，病种增至近500种，较上一版更为丰富，更为翔实。本版的作者组成有所变化，主编单位有北京大学第一医院、中国医学科学院北京协和医院、中国医学科学院皮肤病医院及复旦大学华山医院。本书在第1版的基础上又汇集了这几家医院近年来新摄制的照片。另外，还有10多家单位为本图谱提供了不少珍贵的照片。(2) 由于图像处理技术的发展和经验的积累，本版的图片清晰度更高、色彩更逼真、裁剪修饰更合理，更加方便读者掌握每种疾病的特征。(3) 增加了组织病理图片。在皮肤肿瘤方面，孙建方教授精心挑选了300余张皮肤组织病理的照片，使图谱更为充实。

本图鉴的编写得到了北京大学人民医院、北京儿童医院、北京大学第三医院、西安交通大学第二医院、第四军医大学西京医院、第三军医大学西南医院、昆明医学院第一附属医院、武汉市第一医院等单位的大力支持，他们慷慨惠赠了大量图片。赵邑博士花费了大量的时间与精力，参与了本书后期汇总整理。人民卫生出版社十分重视本书的出版，他们在人力、财力、技术等方面给予了全方位的保障。总之，本书历时1年有余的编写出版是集体努力的成果，在此，要一并向大家表示衷心的感谢。

与上版一样，本版也同时制作出版了《中国皮肤病性病图鉴》(第2版)光盘版，业已公开发行。光盘版更加适合随身携带、教学使用及永久珍藏。

本次修订，虽对文图多次修改筛选，但不妥之处定难避免，恳请同道多提批评意见，以使本书更臻完善。

主编 朱学骏 孙建方 涂平 王宝玺 郑志忠  
2006年9月

# 第1版序言

皮肤病性病的临床诊断主要以临床皮肤损害的特征为基础。所以，一部较好的皮肤性病图鉴可认为是皮肤性病教学、防治及研究工作中有重要价值的资料。

本图鉴是从北京医科大学第一临床医学院、解放军总医院、中国医学科学院中国协和医科大学皮肤病研究所及南京医科大学第一附属医院等单位皮肤科，以及一些著名皮肤科专家提供的数万张彩色临床照片精选出来的。其中不仅包括了常见病、多发病，而且还刊出了不少罕见而重要的少见病。此外，每一病种还配以简明扼要的文字说明，使本书成为医学院校师生教学、防治工作及科学研究工作中的一本内容丰富、水平较高的参考书。

本书的编辑和出版集中了我国皮肤科专家们的宝贵经验，体现了人民卫生出版社有关部门及有关人员的热心支持。本书能早日与读者见面，为我国皮肤性病学的发展和更好地在皮肤病和性病防治方面作出贡献，提供了更好的学习材料。我们衷心地期望广大读者为提高本书的质量，多多给我们提些宝贵的批评和意见，不胜感谢。

王光超

1998年2月

# 第1版前言

数次审校，诸多心血，《中国皮肤病性病图鉴》终于与读者见面了。

《中国皮肤病性病图鉴》的图像资料是从北京医科大学第一临床医学院皮肤科、南京医科大学第一附属医院皮肤科、中国人民解放军总医院皮肤科及中国医学科学院中国协和医科大学皮肤病研究所数十年间积累的数万张图片中精选出来的。本图鉴收载近1500张图片，除皮肤病性病的常见病、多发病外，还包括了许多少见及疑难病例，共420余个病种，每个病有典型的临床图像，同时配以包括概要、诊断要点、治疗要点等文字说明。本图鉴可满足不同层次读者的需要，既能满足医学生、基层医务人员的教学或培训需要，也适于皮肤性病科专业医师的提高。

与以往的同类图谱相比，该图鉴有两大特点。其一是本图鉴的制作采用了当今世界最先进的计算机图像扫描和数字化处理技术，对每一张图片在制版前和制版时均进行必要的剪裁和校色，以保证印制后图鉴中的每一张图片图像逼真、色彩自然、栩栩如生，使读者更好地掌握各种皮肤病的临床特征。其二是图文并茂，集丰富的图片和恰当的文字于一书，以图为主，佐以简明扼要的文字说明，通过计算机排版和版式的精心设计，该图鉴版式新颖、活泼，阅读方便。

本图鉴的出版始终得到了人民卫生出版社领导的大力支持及热情鼓励，在音像部组织了精兵强将，他们以一丝不苟、精益求精的工作态度完成了本图鉴。编写过程中，也得到了国内同行的热情支持，在此我们特别要向第三军医大学西南医院刘荣卿教授、青岛医学院秦士德教授、上海医科大学华山医院邱丙森教授、中国协和医科大学北京协和医院王家璧教授、王宝明医师等致谢。

我国著名医学教育家、外科学界泰斗、中科院院士吴阶平教授特为本图鉴题名，我们深感荣幸，并对我们所作的支持表示深深的感谢。

与这本图鉴相配套，人民卫生出版社还同时制作、出版了《中国皮肤病性病图鉴》CD-ROM光盘版，业已公开发行。光盘版特别适合教学使用或作为珍贵资料永久保存。

本图鉴从构思到组稿，虽然反复挑选、几易其稿，但仍有不尽人意之处，希望国内同道不吝赐教。我们更热切地希望国内同道能继续向我们提供高质量的图片(包括照片、负片或幻灯片)，以便在再版时修改、充实、使之日臻完善。

主编 朱学骏 赵 辨 虞瑞尧 孙建方 涂 平  
1998年2月

# 目 录

## 1 病毒性皮肤病 Virus Infectious Diseases of the Skin

单纯疱疹 Herpes Simplex .....	2
疱疹样湿疹 Eczema Herpeticum .....	3
水痘 Varicella .....	4
带状疱疹 Herpes Zoster .....	5
传染性软疣 Molluscum Contagiosum .....	8
扁平疣 Verruca Plana .....	9
寻常疣 Verruca Vulgaris .....	9
跖疣 Verruca Plantaris .....	11
疣状表皮发育不良 Epidermodysplasia Verruciformis .....	12
鲍温样丘疹病 Bowenoid Papulosis .....	13
麻疹 Measles .....	14
手足口病 Hand-Foot and Mouth Disease .....	14
传染性红斑 Erythema Infectiosum .....	16
风疹 Rubella .....	16
幼儿急疹 Exanthem Subitum .....	17
传染性单核细胞增多症 Infectious Mononucleosis .....	17
挤奶人结节 Milkers' Nodules .....	18

## 2 球菌性皮肤病 Coccobacteria Infectious Diseases of the Skin

脓疱疮 Impetigo .....	20
脓疮 Ecthyma .....	20
金黄色葡萄球菌烫伤样皮肤综合征 Staphylococcal Scalded Skin Syndrome, SSSS .....	21
毛囊炎 Folliculitis .....	22
须疮 Sycosis .....	22
秃发性毛囊炎 Folliculitis Decalvans .....	23
项部瘢痕疙瘩性毛囊炎 Folliculitis Keloidalis Nuchae .....	23
脓肿性穿掘性头部毛囊周围炎 Perifolliculitis Capitis Abscedens Et Suffodiens .....	24
化脓性汗腺炎 Hidradenitis Suppurativa .....	25
疖 Furuncle .....	25
疔 Carbuncle .....	26
丹毒 Erysipelas .....	26

溶血性链球菌性坏疽 Hemolytic Streptococcal Gangrene .....	29
Fournier 坏疽 Fournier's Gangrene .....	29
急性脑膜炎球菌血症 Acute Meningococcemia .....	30
增殖性脓皮病 Pyoderma Vegetans .....	31

### 3 杆菌性皮肤病 Bacillus Infectious Diseases of the Skin

皮肤结核 Tuberculous Infection of the Skin, Cutaneous Tuberculosis .....	34
硬红斑 Erythema Induratum .....	37
颜面播散性粟粒性狼疮 Lupus Miliaris Disseminatus Faciei .....	38
麻风 Leprosy .....	39
非典型分枝杆菌感染 Atypical Mycobacteria Infections .....	42
类丹毒 Erysipeloid .....	43
红癣 Erythrasma .....	44
腋毛癣 Trichomycosis Axillaris .....	44
猫抓病 Cat-Scratch Disease .....	45
外伤后细菌性致死性肉芽肿 Fatal Bacteria Granuloma after Trauma .....	45

### 4 真菌性皮肤病 Fungus Infectious Diseases of the Skin

头癣 Tinea Capitis .....	48
体癣及股癣 Tinea Corporis and Tinea Cruris .....	50
手癣及足癣 Tinea Manus and Tinea Pedis .....	53
甲癣 Tinea Unguium .....	55
花斑癣 Pityriasis Versicolor .....	56
马拉色菌毛囊炎 Pityrosporum Folliculitis .....	57
念珠菌病 Candidiasis, Candidosis .....	57
隐球菌病 Cryptococcosis .....	60
孢子丝菌病 Sporotrichosis .....	61
着色芽生菌病 Chromoblastomycosis .....	62
暗色丝孢霉病 Phaeoophomycosis .....	64
足菌肿 Mycetoma .....	66
球孢子菌病 Coccidioidomycosis .....	66
鼻孢子菌病 Rhinosporidiosis .....	66
镰刀菌病 Fusariomycosis .....	67
马尔尼菲青霉病 Penicilliosis Marneffeii .....	68
皮肤癣菌肉芽肿 Dermatophyte Granuloma .....	68
毛霉病 Mucormycosis .....	69
叠瓦癣 Tinea Imbricata .....	70
皮肤无绿藻病 Protothecosis .....	71
诺卡菌病 Nocardiosis .....	71



曲霉病 Aspergillosis .....	72
-------------------------	----

## 5 性传播疾病 Sexually Transmitted Infections

梅毒 Syphilis .....	74
淋病 Gonorrhea .....	82
非淋菌性尿道炎(宫颈炎) Non-Gonococcal Urethritis, NGU (Cervicitis) .....	83
尖锐湿疣 Condyloma Acuminatum .....	84
生殖器疱疹 Genital Herpes .....	86
艾滋病皮肤表现 Cutaneous Manifestation of AIDS .....	87

## 6 寄生虫、昆虫、动物性皮肤病 Dermatoses Caused by Parasites and Animals

皮肤黑热病 Cutaneous Leishmaniasis .....	92
匍行疹 Creeping Eruption .....	92
刺毛虫皮炎 Caterpillar Dermatitis .....	93
虫咬皮炎 Dermatitis Caused by Insect Bite .....	93
疥疮 Scabies .....	94
阴虱病 Pubic Pediculosis .....	95
蠕形螨病 Demodicidosis .....	96
隐翅虫皮炎 Paederus Dermatitis .....	96

## 7 物理性皮肤病 Dermatoses due to Physical Factors

痱 Miliaria .....	98
烧伤 Burns .....	99
火激红斑 Erythema Abigne .....	99
冻疮 Chilblain .....	100
冷球蛋白血症 Cryoglobulinemia .....	101
日晒伤 Sunburn .....	102
项部菱形皮肤 Cutis Rhomboidalis Nuchae .....	103
光化性肉芽肿 Actinic Granuloma .....	103
胶样粟丘疹 Colloid Milium .....	103
多形性日光疹 Polymorphous Light Eruption .....	104
慢性光化性皮炎 Chronic Actinic Dermatitis, CAD .....	104
植物-日光性皮炎 Phytophotodermatitis .....	106
种痘样水疱病 Hydroa Vacciniforme .....	106
放射性皮炎 Radiodermatitis .....	108
鸡眼 Clavus .....	109
胼胝 Tylosis .....	110
摩擦性苔藓样疹 Frictional Lichenoid Eruption .....	110

手足皲裂 Rhagadia Manus and Pedalis .....	111
间擦疹 Intertrigo .....	112
股臀皮肤血管炎 Femoro-Gluteal Cutaneous Vasculitis .....	112
手足胶原斑 Collagenous Plaques of the Hands and Feet .....	113
结节性类弹性纤维病 Nodular Elastoidosis .....	113
外源性光敏性皮炎 Exogenous Photosensitizing Dermatitis .....	114

## 8 皮炎及湿疹 Dermatitis and Eczema

刺激性接触性皮炎 Irritant Contact Dermatitis .....	116
变态反应性接触性皮炎 Allergic Contact Dermatitis .....	117
系统性接触性皮炎 Systemic Contact Dermatitis .....	121
激素性皮炎 Dermatitis Caused by Topical Corticosteroids .....	122
染发皮炎 Hair Dye Dermatitis .....	123
湿疹 Eczema .....	123
淤滞性皮炎 Stasis Dermatitis .....	127
自体敏感性皮炎 Autosensitization Dermatitis .....	128
传染性湿疹样皮炎 Infectious Eczematoid Dermatitis .....	128
婴儿湿疹 Infantile Eczema .....	129
特应性皮炎 Atopic Dermatitis .....	130
汗疱疹 Pompholyx .....	132
尿布皮炎 Diaper Dermatitis .....	132

## 9 药疹及荨麻疹 Drug Eruption and Urticaria

荨麻疹 Urticaria .....	134
血管性水肿 Angioedema .....	136
药物性皮炎 Dermatitis Medicamentosa .....	136
固定型药疹 Fixed Drug Eruption .....	140
急性泛发性发疹性脓疱病 Acute Generalized Exanthematous Pustulosis, AGEP .....	141
光敏性药疹 Photosensitization Drug Eruption .....	142
中毒性表皮坏死松解症型药疹 Toxic Epidermal Necrolysis .....	142
局部注射后药疹 Localized Drug Eruption after Injection .....	144

## 10 结缔组织病 Connective Tissue Diseases

系统性红斑狼疮 Systemic Lupus Erythematosus, SLE .....	146
亚急性皮肤型红斑狼疮 Subacute Cutaneous Lupus Erythematosus, SCLE .....	148
新生儿红斑狼疮 Neonatal Lupus Erythematosus, NLE .....	149
盘状红斑狼疮 Discoid Lupus Erythematosus, DLE .....	150
肿胀性红斑狼疮 Lupus Erythematosus Tumidus .....	153

深在性红斑狼疮 Lupus Erythematosus Profundus .....	154
扁平苔藓红斑狼疮重叠综合征	
Lichen Planus-Lupus Erythematosus Overlap Syndrome .....	155
皮炎 Dermatomyositis .....	155
进行性系统性硬皮病 Progressive Systemic Sclerosis .....	159
CREST 综合征 CREST Syndrome .....	160
硬斑病 Morphea .....	161
带状硬皮病 Linear Scleroderma .....	161
带状硬皮病伴面部偏侧萎缩 Linear Scleroderma with Hemiatrophy .....	162
硬皮病合并萎缩硬化性苔藓 Morphea with Lichen Sclerosus et Atrophicus .....	163
嗜酸性筋膜炎 Eosinophilic Fasciitis .....	164
结节性耳轮软骨炎 Chondrodermatitis Nodularis Helicis .....	164
类风湿性嗜中性皮病 Rheumatoid Neutrophilic Dermatitis .....	165
类风湿结节 Rheumatoid nodule .....	165
白塞病 Behcet' s Disease .....	166
移植物抗宿主病 Graft Versus Host Disease .....	168

## 11 大疱性皮肤病 Bullous Dermatoses

天疱疮 Pemphigus .....	170
寻常型天疱疮 Pemphigus Vulgaris .....	170
增殖型天疱疮 Pemphigus Vegetans .....	171
落叶型天疱疮 Pemphigus Foliaceus .....	172
红斑型天疱疮 Pemphigus Erythematosus .....	173
疱疹样天疱疮 Pemphigus Herpetiformis .....	174
大疱性类天疱疮 Bullous Pemphigoid .....	175
瘢痕性类天疱疮 Cicatricial Pemphigoid .....	177
获得性大疱性表皮松解症 Epidermolysis Bullosa Acquisita, EBA .....	178
线状 IgA 大疱性皮肤病 Linear IgA Bullous Dermatitis .....	179
副肿瘤性天疱疮 Paraneoplastic Pemphigus, PNP .....	181
IgA 天疱疮 IgA Pemphigus .....	184
暂时性棘层松解性皮肤病 Transient Acantholytic Dermatitis, Grover Disease .....	185
线状棘层松解性皮肤病 Linear Acantholytic Dermatitis .....	186

## 12 神经精神性皮肤病 Neurological and Psychogenic Dermatoses

神经性皮炎 Neurodermatitis .....	188
皮肤瘙痒症 Pruritus .....	188
结节性痒疹 Prurigo Nodularis .....	189
人工皮炎 Factitious Dermatitis .....	191
拔毛癖 Trichotillomania .....	192

皮肤垢着病 Cutaneous Dirt-adherent Disease .....	192
红细胞自身敏感症 Erythrocyte Autosensitization .....	193

### 13 角化性皮肤病 Keratoses

毛囊角化病 Keratosis Follicularis .....	196
线状毛囊角化病 Linear Darier's Disease .....	198
疣状肢端角化症 Acrokeratosis Verruciformis .....	198
汗孔角化症 Porokeratosis .....	199
掌跖角皮症 Palmoplantar Keratoderma .....	202
表皮松解性掌跖角皮症 Epidermolytic Palmoplantar Keratoderma, EPPK .....	202
残毁性掌跖角皮症 Mutilating Keratoderma of Vohwinkel .....	203
伴发牙周病掌跖角皮症 Palmoplantar Keratoderma with Periodontosis .....	204
持久性豆状角化过度症 Hyperkeratosis Lenticularis Perstans .....	204
更年期角化症 Keratoderma Climactericum .....	205
穿通性角化过度症 Hyperkeratosis Follicularis et Parafollicularis in Cutem Penetrans .....	205
乳头及乳晕角化症 Hyperkeratosis of the Nipple and Areola .....	206
砷角化症 Arsenical Keratosis .....	207
毛发苔藓 Lichen Pilaris .....	209
剥脱性角质松解症 Keratolysis Exfoliativa .....	210

### 14 红斑性皮肤病 Erythematous Dermatoses

多形红斑 Erythema Multiforme .....	212
匍行性回状红斑 Erythema Gyratum Repent .....	213
远心性环状红斑 Erythema Annulare Centrifugum .....	214
单纯性环形红斑 Erythema Simplex Gyrate .....	215
红皮病 Erythroderma .....	216

### 15 丘疹鳞屑性皮肤病 Papulosquamous Dermatoses

银屑病 Psoriasis .....	218
寻常型银屑病 Psoriasis Vulgaris .....	218
关节病型银屑病 Psoriatic Arthritis .....	221
脓疱型银屑病 Pustular Psoriasis .....	222
红皮病型银屑病 Psoriatic Erythroderma .....	223
掌跖脓疱病 Palmoplantar Pustulosis .....	224
连续性肢端皮炎 Acrodermatitis Continua .....	225
疱疹样脓疱病 Impetigo Herpetiformis .....	226
急性痘疮样苔藓样糠疹 Pityriasis Lichenoides et Varioliformis Acuta .....	227

副银屑病 Parapsoriasis .....	228
玫瑰糠疹 Pityriasis Rosea .....	229
白色糠疹 Pityriasis Alba .....	230
毛发红糠疹 Pityriasis Rubra Pilaris .....	230
扁平苔藓 Lichen Planus .....	232
线状苔藓 Lichen Striatus .....	235
小棘苔藓 Lichen Spinulosus .....	235
光泽苔藓 Lichen Nitidus .....	236
硬化萎缩性苔藓 Lichen Sclerosus et Atrophicus .....	237
嗜酸性脓疱性毛囊炎 Eosinophilic Pustular Folliculitis .....	238
连圈状秕糠疹 Pityriasis Circinata .....	239

## 16 真皮弹性纤维性疾病 Dermal Elastosis

弹力纤维性假黄瘤 Pseudoxanthoma Elasticum .....	242
弹性假黄瘤样真皮乳头层弹性纤维溶解症 Pseudoxanthoma Elasticum-like Papillary Dermal Elastolysis .....	242
毛周弹力纤维溶解症 Perifollicular Elastolysis .....	243
匍行性穿通性弹力纤维病 Elastosis Perforans Serpiginosa .....	243
皮肤弹性过度 Cutis Hyperelastica .....	244
特发性真皮中部弹性纤维溶解症 Idiopathic Middermal Elastolysis .....	244

## 17 萎缩性皮肤病 Atrophic Dermatoses

萎缩纹 Striae Atrophicae .....	246
面部偏侧萎缩 Hemiatrophia Facialis .....	247
婴儿腹部远心性脂肪营养不良 Abdominal Infantile Centrifugal Lipodystrophy .....	248
局限性皮下脂肪萎缩 Partial Lipodystrophy .....	248
指(趾)断症 Ainhum .....	249
虫蚀状皮肤萎缩 Atrophodermal Vermicularis .....	250

## 18 皮肤血管炎 Cutaneous Vasculitis

变应性皮肤血管炎 Allergic Cutaneous Vasculitis .....	252
过敏性紫癜 Anaphylactoid Purpura .....	254
持久性隆起性红斑 Erythema Elevatum Diutinum .....	255
急性发热性嗜中性皮病 Acute Febrile Neutrophilic Dermatosi s .....	256
结节性红斑 Erythema Nodosum .....	258
坏疽性脓皮病 Pyoderma Gangrenosum .....	259
复发性皮肤坏死性嗜酸性血管炎 Recurrent Cutaneous Necrotizing Eosinophilic Vasculitis .....	260

恶性萎缩性丘疹病 Malignant Atrophic Papulosis .....	260
色素性紫癜性皮肤病 Pigmentary Purpuric Dermatitis .....	261
荨麻疹性血管炎 Urticarial Vasculitis .....	262
结节性多动脉炎 Polyarteritis Nodosa .....	262
变应性肉芽肿病 Allergic Granulomatosis .....	263
颞动脉炎 Temporal Arteritis .....	264
青斑性血管炎 Livedo Vasculitis .....	264
白色萎缩 Atrophie Blanche .....	265

## 19 皮肤血管性疾病 Cutaneous Vascular Diseases

毛细血管扩张症 Telangiectasia .....	268
蜘蛛痣 Nevus Araneus, Spider Angioma .....	268
紫癜 Purpura .....	269
淋巴水肿 Lymphoedema .....	270
网状青斑 Livedo Reticularis .....	270
雷诺病 Raynaud' s Disease .....	271
静脉曲张综合征 Venous Varicose Syndrome .....	271
闭塞性动脉硬化症 Arteriosclerosis Obliterans .....	272
Marshall-White 综合征 Marshall-White Syndrome .....	272
贫血痣 Nevus Anemicus .....	272

## 20 非感染性肉芽肿 Noninfectious Granuloma

结节病 Sarcoidosis .....	274
环状肉芽肿 Granuloma Annulare .....	275
异物肉芽肿 Foreign Body Granuloma .....	277

## 21 皮肤附属器疾病 (1) Diseases of the Skin Appendages (1)

石棉状糠疹 Pityriasis Amiantacea .....	280
脂溢性皮炎 Dermatitis Seborrheica .....	280
寻常痤疮 Acne Vulgaris .....	280
新生儿痤疮 Neonatal Acne .....	282
成簇性眼眶周粉刺 Grouped Periorbital Comedones .....	283
老年性皮脂腺增生 Senile Sebaceous Hyperplasia .....	284
酒渣鼻 Rosacea .....	284
口周皮炎 Perioral Dermatitis .....	285
鼻红粒症 Granulosis Rubra Nasi .....	285
Fox-Fordyce 病 Fox-Fordyce Disease .....	286
老年粉刺 Senile Comedo .....	286

## 22 皮肤附属器疾病 (2) Diseases of the Skin Appendages (2)

斑秃 Alopecia Areata	288
假性斑秃 Pseudopelade	290
男性型秃发 Male Pattern Alopecia	290
匍行性脱发 Alopecia Serpiginosum	291
局部多毛症 Localized Hypertrichosis	292
念珠状发 Monilethrix	292
羊毛状发 Woolly Hair	293
先天性厚甲 Pachyonychia Congenita	293
甲营养不良 Nail Dystrophy	294
杵状甲 Hippocratic Nail	294
甲剥离 Onycholysis	294
反甲 Koilonychia	295
白甲 Leukonychia	295
甲胬肉 Pterygium Unguis	295
甲下出血 Subungual Hemorrhage	296
嵌甲 Unguis Incarnates	296

## 23 内分泌代谢及营养障碍性皮肤病 Endocrine, Metabolic and Dysnutritional Dermatoses

胫前黏液性水肿 Pretibial Myxedema	298
黏液水肿性苔藓 Lichen Myxedematosus	299
毛囊性黏蛋白病 Follicular Mucinosis	300
硬肿病 Scleredema	301
胡萝卜素血症 Carotenemia	301
黑棘皮病 Acanthosis Nigricans	302
融合性网状乳头瘤病 Confluent and Reticulated Papillomatosis	303
坏死松解性游走性红斑 Necrolytic Migratory Erythema	304
黄瘤病 Xanthomatosis	306
播散性黄瘤 Xanthoma Disseminatum	309
幼年性黄色肉芽肿 Juvenile Xanthogranuloma	310
伴有副球蛋白血症的渐进坏死性黄色肉芽肿 Necrobiotic Xanthogranuloma with Paraproteinemia	311
弥漫性体部血管角皮瘤 Angiokeratoma Corporis Diffusum	312
类脂蛋白沉着症 Lipoid Proteinosis	312
痛风 Gout	313
红细胞生成性原卟啉症 Erythropoietic Protoporphyrin	314
迟发性皮肤卟啉症 Porphyria Cutanea Tarda	316

皮肤钙沉着症 Calcinosis Cutis .....	317
原发性皮肤淀粉样变病 Primary Cutaneous Amyloidosis .....	318
原发性系统性淀粉样变病 Primary Systemic Amyloidosis .....	320
糖尿病性皮肤病 Diabetic Dermopathy .....	322
类脂质渐进性坏死 Necrobiosis Lipoidica .....	322
维生素 A 缺乏症 Hypovitaminosis A .....	324
核黄素缺乏症 Ariboflavinosis, Vitamin B <sub>2</sub> Deficiency .....	324
烟酸缺乏症 Pellagra .....	325
肠病性肢端皮炎 Acrodermatitis Enteropathica .....	326
库欣综合征 Cushing's Syndrome .....	327
艾迪生病 Addison's Disease .....	328

## 24 色素性皮肤病 Disturbances of Pigmentation

雀斑 Freckles .....	330
咖啡斑 Cafe-au-lait Macules .....	331
黄褐斑 Melasma .....	331
黑变病 Melanosis .....	332
屈侧网状色素异常症 Reticular Pigmented Anomaly of the Flexures .....	333
网状肢端色素沉着症 Reticulate Acropigmentation .....	334
遗传性对称性色素异常症 Dyschromatosis Symmetrica Hereditaris .....	334
遗传性泛发性色素异常症 Dyschromatosis Universalis Hereditaris .....	335
多发性斑状色素沉着症 Pigmentation Macularis Multiplex .....	336
其他全身性疾病伴发色素沉着 Hyperpigmentation with Systemic Diseases .....	336
黑子 Lentigo .....	337
色素沉着-息肉综合征 Pigmentation-Polyposis Syndrome .....	338
斑痣 Nevus Spilus .....	339
黑素细胞痣 Melanocytic Nevus .....	340
甲母痣 Naevi of the Nail Matrix .....	341
先天性色素痣 Congenital Melanocytic Nevus .....	342
良性幼年黑素瘤 Benign Juvenile Melanoma .....	343
蓝痣 Blue Nevus .....	344
蒙古斑 Mongolian Spot .....	344
眼上唇部褐青色痣 Nevus-Fuscoaeruleus Ophthalmo-Maxillaris .....	345
色素性毛表皮痣 Pigmented Hairy Epidermal Nevus .....	346
无色素痣 Achromic Nevus .....	346
白癜风 Vitiligo .....	347
晕痣 Halo Nevus .....	348
老年性白斑 Senile Leukoderma .....	348
白化病 Albinism .....	349
血管萎缩性皮肤异色症 Poikiloderma Vasculare Atrophicans .....	349



## 25 遗传性皮肤病 Genodermatoses

色素失禁症 Incontinentia Pigmenti .....	352
神经纤维瘤病 Neurofibromatosis .....	354
单纯型大疱性表皮松解症 Epidermolysis Bullosa Simplex, EBS .....	355
泛发性萎缩性良性大疱性表皮松解症 Generalized Atrophic Benign Epidermolysis Bullosa, GABEB .....	356
交界型大疱性表皮松解症 Junctional Epidermolysis Bullosa, JEB .....	357
营养不良型大疱性表皮松解症 Dystrophic Epidermolysis Bullosa, DEB .....	357
痒疹型营养不良型大疱性表皮松解症 Dystrophic Epidermolysis Bullosa Pruriginosa .....	360
家族性慢性良性天疱疮 Familial Benign Chronic Pemphigus .....	361
寻常型鱼鳞病 Ichthyosis Vulgaris .....	363
表皮松解性角化过度鱼鳞病 Epidermolytic Hyperkeratosis Ichthyosis .....	365
性连锁鱼鳞病 X-Linked Ichthyosis, XLI .....	368
板层状鱼鳞病 Lamellar Ichthyosis .....	369
胶样婴儿 Collodion Fetus .....	371
Netherton 综合征 Netherton Syndrome .....	371
获得性鱼鳞病 Acquired Ichthyosis .....	372
鳞状毛囊角化症 Keratosis Follicularis Squamosa .....	373
进行性对称性红斑角皮症 Progressive Symmetric Erythrokeratoderma .....	373
可变性红斑角皮症 Erythrokeratoderma Variabilis .....	374
回状头皮 Cutis Verticis Gyrata .....	375
先天性外胚叶发育不良 Congenital Ectodermal Dysplasia .....	376
先天性外胚叶发育不良 / 皮肤脆性增加综合征 Congenital Ectodermal Dysplasia / Skin Fragility Syndrome .....	376
着色性干皮病 Xeroderma Pigmentosum .....	377
结节性硬化症 Tuberous Sclerosis .....	378
遗传性并指症 Hereditary Comptodactyly .....	380
残留性多指症 Rudimentary Polydactyly .....	381
婴儿指 (趾) 纤维瘤病 Infantile Digital Fibromatosis .....	381
骨膜增生厚皮症 Pachydermoperiostosis .....	382
CHILD 综合征 CHILD Syndrome .....	383
变形综合征 Proteus Syndrome .....	384
Bloom 综合征 Bloom's Syndrome .....	384
僵硬皮肤综合征 Stiff Skin Syndrome .....	387
毛发 - 鼻 - 指 (趾) 综合征 Tricho-rhino-phalangeal Syndrome .....	388
副乳 Accessory Mamma .....	388
红斑肢痛症 Erythromelalgia .....	389