

影像诊断快学速记系列

MRI 诊断

袖珍手册

主 编 胡春洪 汪文胜

MRI ZHENDUAN
XIUZHEN SHOUCHE

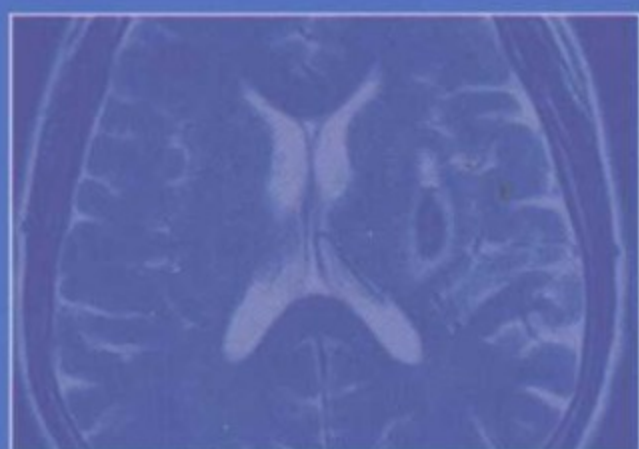


人民军医出版社

PEOPLE'S MILITARY MEDICAL PRESS

MRI 诊断袖珍手册

MRI ZHENDUAN
XIUZHEN SHOUCHE



▬ 责任编辑 高爱英
▬ 封面设计 吴朝洪

▶ 销售分类 医学影像

ISBN 978-7-5091-1205-2



9 787509 112052 >

定价：25.00元

MRI 诊断袖珍手册

MRI ZHENDUAN XIUZHEN SHOUCHE

主 编 胡春洪 汪文胜

副主编 龚沈初 王冬青 沈钧康

方向明 胡晓云

编 者 (以姓氏笔画为序)

丁庆国 王希明 王冬青

方向明 许云飞 许建铭

严建春 李松涛 李晓兵

李勇刚 吴庆德 汪文胜

沈钧康 沈海林 宋 亭

张同华 张庆华 张海平

陈新坚 罗健君 周建春

胡春洪 胡晓云 饶圣祥

殷瑞根 黄瑾瑜 龚沈初

崔 磊 傅引弟



人民军医出版社

People's Military Medical Press

北 京

图书在版编目(CIP)数据

MRI 诊断袖珍手册/胡春洪,汪文胜主编. —北京:人民军医出版社,2007.9

ISBN 978-7-5091-1205-2

I. M… II. ①胡…②汪… III. 磁共振成像-诊断-手册
IV. R445.2-62

中国版本图书馆 CIP 数据核字(2007)第 135958 号

策划编辑:高爱英 文字编辑:王宇晶 责任审读:黄栩兵
出版人:齐学进

出版发行:人民军医出版社 经销:新华书店

通信地址:北京市 100036 信箱 188 分箱 邮编:100036

质量反馈电话:(010)51927270;(010)51927283

邮购电话:(010)51927252

策划编辑电话:(010)51927242

网址:[www. pmmp. com. cn](http://www.pmmp.com.cn)

印刷:北京京海印刷厂 装订:京兰装订有限公司

开本:787mm×1092mm 1/32

印张:11.25 字数:312千字

版、印次:2007年9月第1版第1次印刷

印数:0001~4500

定价:25.00元

版权所有 侵权必究

购买本社图书,凡有缺、倒、脱页者,本社负责调换

疾病诊断要点不能准确把握？

诊断思路不够清晰？

想快速学好MRI诊断吧？



没问题

有了这本书，

一切都显得轻松多了！

影像诊断快学速记系列

影像诊断快学速记系列

X线诊断

袖珍手册

主编 杜凡 汪卫中

X XIAN ZHENDUAN
XIUZHEN SHOUCHE

 人民军医出版社
PEOPLE'S MILITARY MEDICAL PRESS

影像诊断快学速记系列

CT诊断

袖珍手册

主编 纪建松

CT ZHENDUAN
XIUZHEN SHOUCHE

 人民军医出版社
PEOPLE'S MILITARY MEDICAL PRESS

内 容 提 要

作者从方便临床医师查阅出发,以简明扼要的笔触,系统实用的编排方式,全面介绍了 MRI 诊断相关基础及实用技巧以及颅脑、五官与颈部、胸部、腹部、盆腔、脊柱脊髓、四肢骨关节及软组织常见疾病的 MRI 诊断要点和鉴别诊断思路。对每种疾病均附有优质清晰的插图和图注,特别适于影像科医师、医学影像专业学生以及各临床科室医师学习参考。

序

由胡春洪和汪文胜教授主编,27位有实践经验学者参编的《MRI 诊断袖珍手册》一书即将付梓了,我有幸为之作序,并祝贺他们为影像科年轻医师和各临床科室医师提供了一部简明实用的参考书。

全书共分8章,第1章介绍MRI成像技术的基本知识,其余7章按解剖部位依次介绍其正常MRI表现和常见病的病理特征、临床表现、诊断要点、鉴别诊断和特别提示等内容。值得提出的是:①“诊断要点”以条目叙述,醒目、易懂、易学、易记;②每一种疾病都配以典型的MRI照片图,图片清晰,标记鲜明、准确,一目了然;③“特别提示”中指出MRI诊断的价值与限度,以及如何做进一步检查;④在各章后都列表介绍鉴别诊断思路,引导读者如何思考以完成诊断。

我基本通读了全书,感到文字简洁、流畅,层次清楚,图文并茂,达到了主编在前言中所提系统性、实用性和可读性的目的。我认为本手册不仅适用于影像科年轻医师与各临床科室医师参考,而且对有一定经验的医师也不失为便捷、实用的参考读物。

吴恩惠

前 言

受益于经济及卫生事业的快速发展,我国磁共振成像(MRI)设备的装机量直线上升,从事 MRI 诊断的专业队伍日益壮大。对于影像科的年轻医师而言,实践经验的积累、影像诊断思维的培养和提高是一个必须经历的过程。由于技术进步和软件开发,MRI 在临床诊治中的作用越来越大,有时甚至是不可或缺的,临床医师正显示出前所未有的重视和兴趣,他们有更新知识的需求。鉴于以上两点,我们编写了这本《MRI 诊断袖珍手册》。

基于本书的读者对象,我们在编写中力求体现如下特点:①系统性。本书内容编排以解剖部位为主线,以常见病为主体,简明扼要叙述疾病的病理、临床、MRI 诊断要点及鉴别诊断;②实用性。本书第 1 章着重介绍 MRI 检查常用序列、MRI 阅片、诊断和报告书写等方面的实用技巧及注意事项。其余各章每种疾病均附有质量优良的 MRI 图像,以帮助读者增加感性认识,并辟出专门篇幅讨论 MRI 征象的鉴别诊断思路;③可读性。为了便于阅读,对每个病例的图片都配有详细的图解,图中主要结构或病变细节均有醒目标记。④采用小开本设计,便于读者随身携带,即时查阅。

本书的编写和出版得到了苏州大学附属第一医院、

广东三九脑科医院、江苏大学附属医院、南通大学附属第二医院、广州医学院第三附属医院及人民军医出版社等单位的大力支持。责任编辑高爱英老师自本书的策划到编写均给予了热心帮助和指导。江苏省放射学会名誉主任委员丁乙教授为本书提出了宝贵的修改意见和建议。在此一并表示最衷心的感谢。

需特别提及的是,我国著名放射学家、德高望重的吴恩惠教授欣然为本书作序,并提出了极具价值的建议。对此,本书的全体编写人员谨向吴教授表示最崇高的敬意和谢意。

限于我们的学识和能力,难免存在不当,甚至错误之处,敬请各位专家、同道批评指正。

胡春洪 汪文胜

目 录

第 1 章 概述	(1)
第一节 MRI 检查常用序列	(1)
一、自旋回波序列	(1)
二、反转恢复序列	(2)
三、梯度回波序列	(3)
第二节 几种组织或成分的 MR 信号特征	(4)
一、水	(4)
二、血流	(4)
三、出血	(5)
四、钙化	(6)
五、脂肪	(6)
六、铁质沉积	(6)
第三节 MR 功能成像	(7)
一、MR 扩散加权成像	(7)
二、MR 灌注成像	(8)
三、MR 波谱	(8)
四、血氧水平依赖脑功能成像	(10)
第四节 初学者应注意的几个问题	(11)
一、识别伪影	(11)
二、阅片	(13)
三、诊断报告	(13)
第 2 章 颅脑	(15)
第一节 正常 MRI 表现	(15)
一、正常 MRI 信号特征	(15)
二、常见层面的 MRI 解剖	(16)
第二节 常见疾病的 MRI 诊断	(18)

一、颅脑先天畸形	(18)
二、脑血管疾病	(29)
三、颅脑外伤	(40)
四、颅内肿瘤	(47)
五、颅内感染性疾病	(75)
六、脑白质病及脑变性疾病	(84)
第三节 常见疾病的 MRI 鉴别诊断思路	(93)
第 3 章 五官与颈部	(101)
第一节 正常 MRI 表现	(101)
一、眼	(101)
二、鼻腔和鼻窦	(101)
三、咽喉	(103)
四、颈部	(105)
第二节 常见疾病的 MRI 诊断	(105)
一、眼及眼眶疾病	(105)
二、鼻窦疾病	(115)
三、鼻咽肿瘤	(119)
四、咽喉部肿瘤	(122)
五、涎腺肿瘤	(128)
六、颈部肿瘤	(132)
第三节 常见疾病的 MRI 鉴别诊断思路	(142)
一、眼眶肿块的鉴别诊断	(142)
二、颈部肿块的鉴别诊断	(145)
第 4 章 胸部	(147)
第一节 正常 MRI 表现	(147)
一、正常 MRI 信号特征	(147)
二、常见层面的 MRI 解剖	(148)
第二节 常见疾病的 MRI 诊断	(152)
一、纵隔肿瘤及瘤样病变	(152)
二、中央型肺癌	(162)
三、心脏疾病	(163)
四、大血管疾病	(169)

五、乳腺疾病	(175)
第三节 常见疾病的 MRI 鉴别诊断思路	(179)
一、纵隔肿瘤的鉴别诊断	(179)
二、主动脉夹层和主动脉瘤的鉴别诊断	(181)
第 5 章 腹部	(182)
第一节 正常 MRI 表现	(182)
一、正常 MRI 信号特征	(182)
二、常见体位的 MRI 解剖	(183)
第二节 常见疾病的 MRI 诊断	(185)
一、肝脏疾病	(185)
二、胆道疾病	(194)
三、胆囊疾病	(197)
四、胰腺肿瘤	(200)
五、脾脏肿瘤	(208)
六、肾上腺肿瘤	(211)
七、肾脏肿瘤	(217)
八、腹膜后肿瘤	(220)
第三节 常见疾病的 MRI 鉴别诊断思路	(225)
一、肝脏占位的鉴别诊断	(225)
二、梗阻性黄疸的鉴别诊断	(228)
第 6 章 盆腔	(230)
第一节 正常 MRI 表现	(230)
一、男性盆腔的正常 MRI 表现	(230)
二、女性盆腔的正常 MRI 表现	(232)
第二节 常见疾病的 MRI 诊断	(233)
一、膀胱癌	(233)
二、前列腺疾病	(235)
三、子宫疾病	(239)
四、卵巢肿瘤	(244)
第三节 常见疾病的 MRI 鉴别诊断思路	(252)
一、盆腔肿块的鉴别诊断	(252)
二、前列腺病变的鉴别诊断	(252)

第 7 章 脊柱与脊髓	(254)
第一节 正常 MRI 表现	(254)
一、正常 MRI 信号特征	(254)
二、常见层面的 MRI 解剖	(255)
第二节 常见疾病的 MRI 诊断	(258)
一、先天畸形	(258)
二、脊柱脊髓外伤	(260)
三、感染性疾病	(266)
四、椎管肿瘤	(270)
五、椎体骨肿瘤	(280)
六、脊柱退行性疾病	(285)
第三节 常见疾病的 MRI 鉴别诊断思路	(290)
一、单椎体病变的鉴别诊断	(290)
二、多椎骨病变的鉴别诊断	(291)
三、椎管肿瘤的定位诊断	(292)
四、广泛脊髓病变的鉴别诊断	(292)
第 8 章 四肢骨关节及软组织	(294)
第一节 正常 MRI 表现	(294)
一、正常 MRI 信号特征	(294)
二、四肢主要骨关节的正常 MRI 解剖	(295)
第二节 常见疾病的 MRI 诊断	(301)
一、膝关节损伤	(301)
二、肩袖损伤	(305)
三、股骨头无菌性坏死	(306)
四、色素沉着绒毛结节性滑膜炎	(308)
五、骨肿瘤	(309)
六、软组织肿瘤	(321)
第三节 常见疾病的 MRI 鉴别诊断思路	(332)
参考文献	(336)
中英文对照	(339)

第 1 章 概 述

第一节 MRI 检查常用序列

一、自旋回波序列

自旋回波 (spin echo, SE) 序列是 90° 脉冲结束后再加以 180° 复相脉冲, 以剔除主磁场不均匀造成的横向磁化矢量衰减。SE 序列结构简单, 图像具有良好的信噪比, 图像的组织对比良好, 对磁场的均匀敏感性低, 磁化率伪影少, 是 MRI 检查的经典序列。其缺点是成像时间较长 (尤其是 T_2 , 一般需十几分钟), 体部成像时易产生伪影, 同时难以进行动态增强扫描。目前, SE 序列为获取 T_1 WI 的标准序列, 较少用于 T_2 WI 和质子密度成像。

快速自旋回波 (FSE 或 TSE) 序列以前称为弛豫增强快速采集 (RARE)。与 SE 序列不同之处在于, FSE 序列在 90° 脉冲重复发射的时间间隔 (TR) 期间内使用了多个 180° 脉冲, 分别与不同的相位编码对应, 并产生图像, 因此明显缩短了数据采集时间, 且对磁场不均匀性不敏感。FSE 序列的主要缺点是图像的模糊效应, 受模糊效应影响和 T_2 弛豫的污染, FSE- T_1 WI 图像质量不如 SE- T_1 WI, 因此一般不作为常规 T_1 WI, 但可用于 T_1 对比要求低的部位 (如脊柱、大关节、骨与软组织)。有时为了缩短扫描时间, 也用于体部屏气扫描、多期增强扫描和耐受性差的患者。FSE- T_2 WI 依据回波链长度 (即 FSE 序列在一个周期内的回波数, ETL) 可分为短、中、长三种。ETL 越长, 成像速度越快, 但 T_2 对比逐次降低; ETL 越短, T_2 对比越好, 但成像速度则渐慢。短 ETL (2~10) 的 FSE- T_2 WI 已成为颅脑 T_2 WI 常规序列, 配用呼吸触发和脂肪抑制可作为腹部脏器 T_2 WI 常规序列。长 ETL (>20) 的 FSE- T_2 WI 主要用于水成像和呼吸不均匀患者体部屏气 T_2 WI。

为了兼顾扫描速度和获得优良的 T_2 对比,在 FSE 的基础上,通过采用部分傅立叶相位编码(分数激励次数)和更短的回波间隔时间而衍生了多个序列。常用的有:快速恢复 FSE(FRFSE)序列、单次激发 FSE(SS-FSE)序列、半傅立叶单次激发 FSE(HASTE)序列,其应用多限于超快速 T_2 WI、腹部检查屏气快速 T_2 WI、屏气或呼吸触发水成像等。

二、反转恢复序列

反转恢复(inversion recovery, IR)序列采用 $180^\circ-90^\circ-180^\circ$ 的脉冲序列,即在 SE 序列前加一个 180° 反转预脉冲,第一个 180° 反转脉冲使宏观磁化矢量(M_0)反转,反转脉冲结束后,纵向磁化矢量(M_z)开始恢复,等一段时间(即反转时间, TI)后,再施加一个 90° 脉冲(此后的脉冲方式同 SE),将所需测量 M_z 倒向 XY 平面,然后再施加 180° 脉冲,得到回波信号。所以此序列有时也称为 IRSE 序列。

IR 序列的特点:一是 T_1 对比增强,相当于 90° 脉冲的 2 倍;二是可选择性,由于组织中不同成分在反转脉冲结束后宏观矢量恢复时间不同,当某种组织纵向磁化矢量到零时再施加一个 90° 脉冲可使该组织不产生信号,因此可选择不同的 TI 产生不同的对比,也可选择性抑制不同 T_1 值的组织。选择短 T_1 ($<300\text{ms}$) 者,则为短反转时间的反转恢复(short TI inversion recovery, STIR)序列。该序列主要用于抑制脂肪信号,不足之处是缺乏特异性,与脂肪相近的短 T_1 成分信号亦同时被抑制了。选择长 TI ($1\ 500\sim 2\ 500\text{ms}$) 者,称为自由水抑制反转恢复(fluid attenuated inversion recovery, FLAIR)序列,自由水受到抑制,对蛛网膜下腔出血和脑实质病变特别是 CSF 周围病变如多发硬化、皮质梗死、感染和肿瘤等显示敏感。

目前 STIR 和 FLAIR 一般采用快速反转恢复序列(FIR 或 TIR)来完成。FIR 序列就是一个反转预脉冲后紧跟一个 FSE 序列构成的。FIR- T_1 WI 对比不及 IR- T_1 WI,但优于 SE- T_1 WI 和 FSE- T_1 WI。FIR-STIR 和 FIR-FLAIR 主要用于 T_2 WI 的脂肪抑制和水抑制,有利于显示被脂肪或水的高信号掩盖的小病灶。

三、梯度回波 (gradient recalled echo, GRE) 序列

梯度回波 (gradient recalled echo, GRE) 序列与 SE 序列不同, 其主要特点有: ①由于 90° 激励脉冲改为小角度激励, 纵向弛豫所需要的时间明显缩短, 从而明显提高成像速度; ②由于采用反向梯度场代替 180° 相位重聚脉冲, 故不能剔除主磁场不均匀造成的质子失相位, 因而获得的是组织的 T_2^* 弛豫信息而不是 T_2 弛豫信息, 同时使 GRE 序列对磁场不均匀性敏感, 故容易检出能造成局部磁场不均匀的病变, 如出血等, 但也因此易产生磁化率伪影; ③血流在 GRE 序列上常呈高信号, 无需对比剂即可显示血管结构; ④GRE 序列固有信噪比低于 SE 序列。

常规 GRE 和扰相 GRE 序列是临床上最常用的 GRE 序列, 扰相 GRE (又称 FLASH 或 FFE 或 SPGR) 是为了消除常规 GRE 易引起的磁化率伪影而设计的, 它在下一次 α 脉冲来临前施加扰相梯度场或扰相脉冲以消除残留的横向磁化矢量, 从而消除后者引起的带状伪影。扰相 GRE- T_1 WI 广泛应用于中上腹部脏器检查、流动相关的 MRA、对比剂增强 MRA、关节软骨成像和所有的快速 T_1 WI 及动态增强扫描。扰相 GRE- T_2 WI 则主要应用于出血病变和大关节病变 (特别是半月板损伤) 的检查, 常作为首选序列。

稳态 FLASH 序列是消除残留横向磁化矢量引起的带状伪影的另一种方法, 对长 T_2^* 的组织显示较 FLASH 好, 包括稳态进动快速成像 (FISP 或 GRASS) 和真稳态进动快速成像 (True FISP 或 FIESTA), 其中 True FISP 是近年来推出的新序列, 目前在临床上应用逐渐广泛, 主要用于大血管病变、心脏及冠状动脉成像、MRCP 和 MRU 等水成像、胃肠道占位性病变的诊断, 不适用于肝脏等脏器实性病变的检出。

快速梯度回波技术中, 最常用的是快速扰相梯度回波序列 (FSPGR) 和快速 GRASS (FGRASS), 与 SPGR 和 GRASS 的一个最大区别在于快速梯度不是改变其脉冲序列的方式, 而是通过缩短梯度的开关来实现, 由于 TR 和 TE 的大幅度下降, 图像采集时间明显减少。快速梯度回波的主要优点是速度快。但是当 TR 小到 $6.5 \sim 10$ ms 时, 信噪比会大大降低。