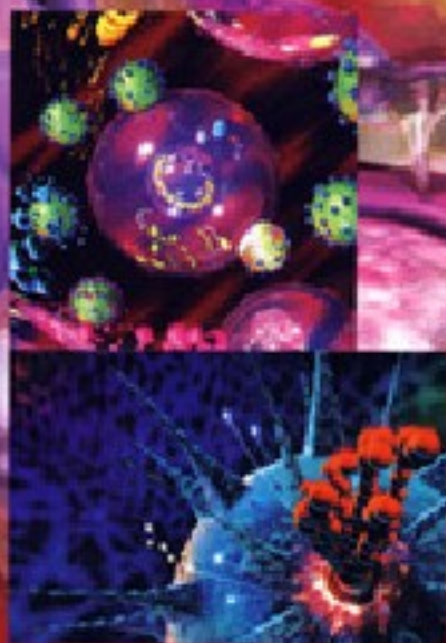


浙江省高等教育重点建设教材

医学基础实验教程

形态学分册

主 编 李旭升
副主编 应志国 朱祖明 余文富



浙江省高等教育重点建设教材

医学基础实验教程

形态学分册

主 编 李旭升

副主编 应志国 朱祖明 余文富

浙江大学出版社

浙江省高等教育重点建设教材

医学基础实验教程(形态学分册)

编 委 会 名 单

主 编 李旭升

副主编 应志国 朱祖明 余文富

编 委 (以姓氏笔画为序)

丁明星 金华职业技术学院

朱祖明 浙江医学高等专科学校

李旭升 金华职业技术学院

余文富 衢州职业技术学院

应志国 宁波天一职业技术学院

胡 勇 金华职业技术学院

倪晶晶 宁波天一职业技术学院

徐忠勇 衢州职业技术学院

董振伟 浙江医学高等专科学校

图书在版编目(CIP)数据

医学基础实验教程.形态学分册/李旭升主编. —杭州:
浙江大学出版社, 2009. 3

ISBN 978-7-308-06629-7

I .医... II .李... III .人体形态学—实验—高等学校:
技术学校—教材 IV .R-33

中国版本图书馆 CIP 数据核字(2009)第 026695 号

医学基础实验教程(形态学分册)

主 编 李旭升

副主编 应志国 朱祖明 余文富

责任编辑 石国华

文字编辑 张 鹤

封面设计 俞亚彤

出版发行 浙江大学出版社

(杭州天目山路 148 号 邮政编码 310028)

(网址: <http://www.zjupress.com>)

排 版 星云光电图文制作工作室

印 刷 杭州余杭人民印刷有限公司

开 本 787mm×960mm 1/16

印 张 6

字 数 111 千

版 次 2009 年 3 月第 1 版 2009 年 3 月第 1 次印刷

书 号 ISBN 978-7-308-06629-7

定 价 12.00 元

版权所有 翻印必究 印装差错 负责调换

浙江大学出版社发行部购电话 (0571)88925591

前 言

正常人体形态学是研究正常人体形态结构、位置关系及其发生发展的科学,内容包括人体解剖学、组织学和胚胎学,属于生物学科中的形态学范畴。

正常人体形态学实验教学主要让学生通过观察大体标本、模型、挂图和组织切片等,加强理论和实际的联系,巩固和丰富所学的理论;同时通过实验教学引导学生主动地、独立地开展学习,提高学生观察、分析、综合和解决问题的能力,并培养学生科学的思维方法和严谨的科学作风,以达到培养“实用型、复合型”人才的目标。

因此,本书的编写体现以下原则:①保证内容的准确性和实用性,克服内容偏深、偏难甚至偏离培养目标的倾向。②满足在护理从业中对正常人体形态知识的需要,以必需为准,实用为先,突出护理岗位日常使用的活体解剖学内容。③支持相关学科对正常人体形态基本理论、基本知识和基本技能的需要。④突出实验要点,精简与理论教材间的重复性内容。此外,在本书的最后附有填图、绘图实验练习,组织学实验报告以镜下绘图为主,解剖学实验报告以填图为主。

本书是浙江省高等教育重点建设教材,主要供高职高专护理专业学生使用,也可供助产、医学检验、医学影像技术、康复治疗技术等相关专业学生使用。

由于编者的知识和编写能力有限,本教程难免有缺点和错误,欢迎老师和同学们批评指正。

编 者
2009年3月



目录

绪 论	(1)
实验一 上皮组织	(4)
实验二 结缔组织	(6)
实验三 肌组织	(9)
实验四 神经组织	(11)
实验五 骨和骨连结	(13)
实验六 肌 学	(18)
实验七 消化系统和腹膜	(20)
实验八 消化系统组织	(22)
实验九 呼吸系统	(26)
实验十 呼吸系统组织	(28)
实验十一 泌尿系统	(30)

实验十二	泌尿系统组织	(31)
实验十三	生殖系统	(33)
实验十四	生殖系统组织	(35)
实验十五	脉管系统	(37)
实验十六	脉管系统组织	(41)
实验十七	感觉器	(43)
实验十八	皮 肤	(45)
实验十九	中枢神经系统	(47)
实验二十	周围神经系统	(50)
实验二十一	神经系统传导通路	(52)
实验二十二	内分泌系统	(53)
实验二十三	人体胚胎学概要	(55)
附 录	人体形态学实验报告	(57)



绪 论

一、正常人体形态学实验方法

正常人体形态学属于医学科学中形态学科的范畴,以人体形态结构、发生发展及其与功能的关系为观察研究的主要目标。正常人体形态学包含人体解剖学、组织学和胚胎学。

实验前,必须先复习理论内容,并预习实验教程,带实验教程、削好的铅笔(普通 HB 铅笔和红蓝铅笔)、橡皮、尺子等。实验结束,上交实验报告,将实验物品放回原处,并把实验室整理干净后,方能离开实验室。

人体解剖实验时,按实验内容要求观察示教标本、陈列标本、模型,并结合活体确认结构,完成实验报告,可在老师指导下自己绘制一些简图。组织学实验课主要内容为观察组织和器官的切片。切片按实验要求分三种,即示教切片、观察切片、观察并绘图切片,学生应在老师指导下,集中注意力,独立、有序地观察组织切片。先用肉眼观察切片的一般轮廓、形态和染色的情况,再用低倍镜了解组织切片的全貌、层次、部位关系,最后用高倍镜观察。然而,高倍镜下观察只是局部的放大,应重视低倍镜下的观察,切勿在放置切片后立即用高倍镜观察。绘图是一项重要的基本技能训练,绘图能加深对所学知识的理解和记忆。绘图必须实事求是,看到什么内容就绘什么内容,要注意各种结构之间的大小比例、位置及颜色,正确地反映镜下所见,不能凭记忆或照图谱摹画。绘图过程中注意用相应的彩色笔,如在观察 HE 染色切片时,可用蓝色笔绘细胞核,红色笔绘细胞质。绘好图后,将各种结构引出标线,用普通 HB 铅笔标明内容,标线要平行整齐。

二、切片的制作过程及 HE 染色法

(一)切片的制作过程

取材与固定、脱水透明、浸蜡包埋、切片与贴片、脱蜡染色、脱水透明、封固。

(二)HE 染色法

最常用的染色法是苏木精和伊红染色(简称 HE 染色),以增加组织细胞结构各部分的色彩差异,利于观察。苏木精(Hematoxylin, H)是一种碱性染料,可将细胞

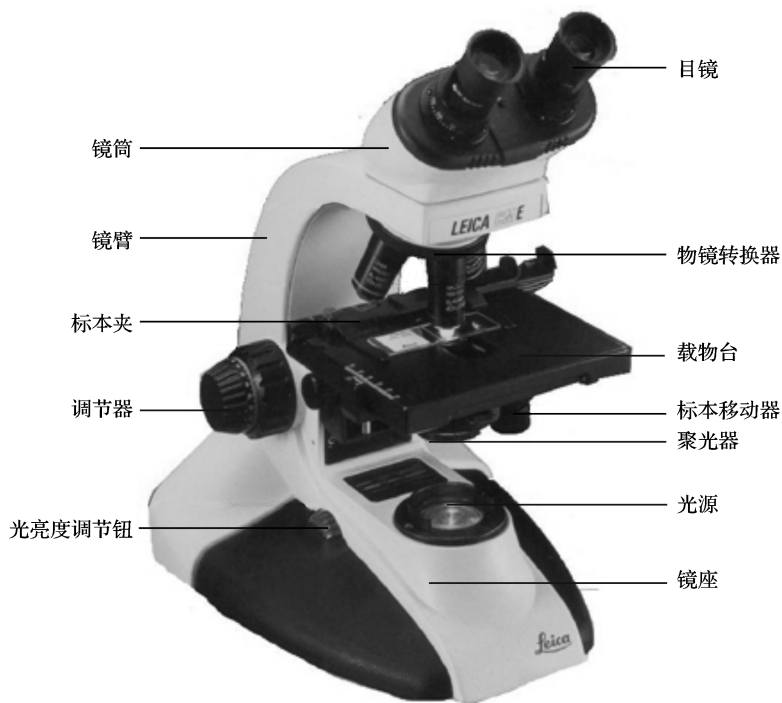

核和细胞内核糖体染成蓝紫色,被碱性染料染色的结构具有嗜碱性。伊红(Eosin, E)是一种酸性染料,能将细胞质染成红色或淡红色,被酸性染料染色的结构具有嗜酸性。对碱性染料和酸性染料亲和力都不强的物质,称为中性物质。细胞内被染成蓝色、红色和呈淡色的颗粒分别称为嗜碱性颗粒、嗜酸性颗粒和中性颗粒。

三、光学显微镜的结构和使用

(一)光学显微镜的结构

普通光学显微镜分机械和光学两部分(见下图)。机械部分:镜筒、镜臂、载物台、粗细螺旋调节器(粗细调节器)、旋转器。光学部分:目镜、物镜、聚光器、光源。



显微镜结构图

(二)光学显微镜的使用方法

1.取镜

取镜时,右手握住镜臂,左手托住底座。放置于实验台上时,应将镜臂朝向观察者自己,离实验台边沿约5cm,便于观察。



2.对光

调节物镜转换器将低倍镜($10\times$)转至与镜筒、目镜在一条线上,此时可听到“咔”的一声轻响。倾斜镜臂,把显微镜调到比较适合观察的角度,双眼对准目镜,打开聚光器底部光圈,调节聚光器,使视野的亮度适宜,双眼通过目镜观察,调节目镜间距,直到双眼看到一共同视野为准。若镜头模糊不清,只能用擦镜纸擦去油污,严禁用手指、手帕或粗纸擦抹,以免磨损镜头;其余部分可用绸绢擦净。

3.低倍镜的使用

取出切片,认清标本的名称和片号,肉眼观察标本的颜色、大小和轮廓;放置标本,将要观察的切片放在载物台上,盖玻片朝上(否则使用高倍镜时不但看不清物像,而且容易把切片压碎),用标本夹将切片固定,调节前后和左右推进器,把标本移至透光孔。抬高镜筒,首先旋转粗螺旋调节器,当视野中出现物像时,再改用细螺旋调节器慢慢调节至看清物像。

4.高倍镜的使用

需要用高倍镜($40\times$)观察的结构,须在低倍镜下找到物像移到视野中央,然后再转换成高倍镜,同时调节细螺旋调节器,直至看清物像。

5.油镜的使用

高倍镜观察后仍需放大时,先抬高镜筒,调节旋转器转换成油镜($100\times$)。然后在切片上滴加一滴镜油,下降镜筒,侧面观察使油镜镜头直接与油滴接触。再调节细螺旋调节器,直至看清物像。观察结束后,须用二甲苯擦拭干净镜头与切片。

6.显微镜的存放

观察完毕后,将镜筒升起,取下标本按号放入标本盒内,将物镜镜头叉开,下降镜筒,直立镜臂,把镜体各部擦拭干净后,将显微镜放入镜箱内。

(李旭升 胡 勇)



实验一 上皮组织

【实验目的与要求】

- 1.掌握上皮组织的一般形态结构特点。
- 2.掌握各种被覆上皮的形态结构特点。
- 3.了解腺上皮的结构特点。

【实验材料】

- 1.蛙肠系膜铺片。
- 2.甲状腺切片。
- 3.小肠切片。
- 4.气管横切片。
- 5.食管横切片。
- 6.膀胱壁切片。
- 7.下颌下腺切片。

【实验内容与方法】

一、示教

- 1.单层扁平上皮(表面观);蛙肠系膜铺片(特殊染色)。
- 2.单层立方上皮:甲状腺切片(特殊染色)。
- 3.变移上皮:膀胱壁切片(HE染色)。
- 4.腺上皮:下颌下腺切片(HE染色)。

二、观察

(一)假复层纤毛柱状上皮(气管横切片,HE染色)

- 1.肉眼观察:气管横切面呈环形,靠近管腔面染成紫蓝色的部分是气管的上皮。



2.低倍观察:气管的上皮细胞排列紧密,各类细胞的细胞核高低不一,不在同一平面上。选一段结构清晰的上皮,移至视野中央,换高倍镜观察。

3.高倍观察:假复层纤毛柱状上皮中的柱状细胞、梭形细胞和锥形细胞的界限不清晰,以柱状细胞最多,细胞质染成粉红色。上皮的基膜较厚,染成粉红色。在柱状细胞之间,呈空泡状或染成深蓝色的细胞是杯状细胞。在柱状细胞的游离面,排列整齐的丝状结构是纤毛。

(二)复层扁平上皮(食管横切片,HE染色)

1.肉眼观察:食管横切面呈环形,靠近管腔面染成紫蓝色的部分是食管的上皮。

2.低倍观察:上皮为多层细胞,细胞排列紧密。细胞质染成粉红色,细胞核染成蓝色。上皮的基底面与结缔组织之间呈凹凸不平的连接。选择上皮比较完整、细胞界限比较清晰的部分,换高倍镜观察。

3.高倍观察:表层细胞呈扁平形,细胞核为扁圆形;中层细胞呈多边形,细胞核为圆形,细胞界限清晰;基底层细胞呈立方形或矮柱状,细胞核为椭圆形,染色较深。

三、观察并绘图

单层柱状上皮(小肠切片,HE染色)

1.肉眼观察:表面高低不平的一侧是小肠皱襞,表面为黏膜层,其表面呈紫蓝色的部分为上皮。

2.低倍观察:小肠腔面高低不平的突起为黏膜皱襞,在皱襞表面有许多突起为小肠绒毛,其表面是单层柱状上皮,杯状细胞散在于柱状细胞之间。

3.高倍观察:游离面即为小肠腔面,没有任何组织相连接,其对应的另一面是基底面,与结缔组织相连接。上皮细胞呈柱状,排列紧密,游离面可见纹状缘。细胞核呈椭圆形,靠近细胞基底面。上皮细胞靠近腔面一侧为游离面,与基底膜相连一侧为基底面。

4.高倍镜下绘图:单层柱状上皮,注明上皮细胞的游离面、基底面、细胞核和细胞质。

(应志国 董振伟)



实验二 结缔组织

【实验目的与要求】

1. 了解结缔组织的特点和分类。
2. 掌握疏松结缔组织的基本组成和结构特点。
3. 了解软骨组织、骨密质的结构和特点。
4. 掌握各种血细胞和血小板的结构特点。

【实验材料】

1. 腱切片。
2. 疏松结缔组织铺片。
3. 结缔组织切片。
4. 脂肪切片。
5. 网状组织切片。
6. 气管横切片。
7. 小肠切片。
8. 耳廓切片。
9. 骨磨片。
10. 血涂片。

【实验内容与方法】

一、示教

1. 致密结缔组织: 腱切片(HE 染色)。
2. 脂肪组织: 脂肪切片(HE 染色)。
3. 网状纤维: 网状组织切片(银染法)。
4. 弹性软骨: 耳廓切片(HE 染色)。
5. 环骨板、骨单位、间骨板: 骨磨片(HE 染色)。



6. 各种血细胞:血涂片(瑞氏染色)。
7. 肥大细胞:结缔组织切片(特殊染色)。

二、观察

(一)透明软骨(气管横切片,HE染色)

1. 肉眼观察:管壁中部染成紫蓝色的片状结构是透明软骨。
2. 低倍观察:染成紫蓝色的是软骨组织的基质,其中散在的深色小点为软骨细胞;软骨细胞的周围有透亮区(软骨陷窝),这是制片时软骨细胞和软骨基质各自收缩所致的。软骨组织周围呈淡红色的部分是软骨膜,由致密结缔组织构成,与周围的结缔组织无明显分界。
3. 高倍观察:软骨细胞的大小不等,常2~4个成群存在。在软骨的边缘部,软骨细胞比较小,呈扁椭圆形;靠近软骨的中央部,软骨细胞比较大,呈椭圆形或圆形。

(二)疏松结缔组织(小肠切片,HE染色)

1. 肉眼观察:管壁分为三层,内、外两层染色较深;中层染色浅,由疏松结缔组织构成。
2. 低倍观察:疏松结缔组织中纤维排列疏松,染色为粉红色,被切成各种断面。基质多未着色,细胞数量少,仅见染成蓝色的胞核。基质内有血管和神经丛。
3. 高倍观察:①胶原纤维:粗细不均,方向不同,染成粉红色,呈带状、块状或点状断面。②弹性纤维:呈细丝状或点状结构,具有折光性。调节微调螺旋器,可见组织中有亮红色点状或细丝状的弹性纤维,但不易与胶原纤维区别。③成纤维细胞:镜下所见紫蓝色椭圆形胞核,主要为成纤维细胞核,由于胞质着色与纤维相近,故细胞轮廓不清。其他细胞较少,不易识别。

(三)血细胞(血涂片,瑞氏染色)

1. 肉眼观察:呈紫红色片状,选择涂片薄和染色浅的部位进行观察。
2. 低倍观察:在视野中,大量灰色小点是红细胞,散在的紫蓝色的小点是白细胞,在涂片边缘较多。注意两者在数量上的差别。
3. 高倍观察:进一步观察红细胞和各类白细胞。
 - (1)红细胞:呈双凹圆盘状,无细胞核,染成淡红色,中央部染色较浅,边缘部染色较深。
 - (2)中性粒细胞:数量较多,比红细胞略大。细胞呈圆形;细胞质内含有细小、分布均匀的淡紫红色颗粒;细胞核呈杆状或分2~5叶,核叶之间有细丝相连。
 - (3)嗜酸性粒细胞:数量少,不易找到。细胞圆形;细胞质内含有粗大、分布均匀



的橘红色颗粒;细胞核染成紫蓝色,多分成两叶。

(4)嗜碱性粒细胞:数量极少,很难找到。细胞圆形;细胞质内含有大小不一、分布不均的紫蓝色颗粒;细胞核呈S形或不规则形,染色浅,常被嗜碱性颗粒遮盖而观察不清。

(5)淋巴细胞:细胞质较少,染成天蓝色;细胞核呈圆形或卵圆形,染成深蓝色。

(6)单核细胞:细胞质较多,染成浅灰蓝色;细胞核呈肾形或蹄铁形,常位于细胞的一侧。细胞核染成蓝色,但比淋巴细胞的细胞核染色浅。

(7)血小板:呈不规则的紫蓝色小体,血小板常成群存在,分布在细胞之间。

三、观察并绘图

疏松结缔组织(皮下疏松结缔组织铺片,台盼蓝活体注射,HE染色)

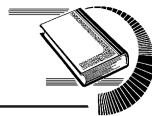1.肉眼观察:标本染成淡紫红色。选择铺片较薄的部位进行低倍镜观察。

2.低倍观察:在视野内的纤维交织成网,细胞分散在纤维之间。胶原纤维呈淡红色,粗细不等,有的弯曲呈波纹状;弹性纤维呈暗红色,较细而直;纤维之间散在许多结缔组织细胞。选择细胞和纤维分布均匀、结构清晰的部位,移至视野中央,换高倍镜观察。

3.高倍观察:成纤维细胞多呈星形或梭形,数量较多。细胞质染成极浅的淡红色,所以细胞的轮廓不甚清楚;细胞核呈椭圆形,染成紫蓝色。巨噬细胞的外形不规则,细胞质中含有吞噬的台盼蓝颗粒(颗粒呈蓝色);细胞核较成纤维细胞的略小,呈圆形,染成深紫蓝色。

在高倍镜下绘疏松结缔组织图,注明成纤维细胞、巨噬细胞、胶原纤维和弹性纤维。

(朱祖明 徐忠勇)



实验三 肌组织

【实验目的与要求】

- 1.了解肌组织的一般结构特点。
- 2.掌握骨骼肌、心肌、平滑肌在不同切面的形态结构。

【实验材料】

- 1.平滑肌切片。
- 2.心肌切片。
- 3.骨骼肌切片。

【实验内容与方法】

一、示教

闰盘:心肌切片(HE染色)。

二、观察

(一)平滑肌(小肠切片,HE染色)

- 1.肉眼观察:切片中染色最红的部分为平滑肌。
- 2.低倍观察:在染色最红的部位可见平滑肌的纵切面和横切面,在两层平滑肌之间有少量疏松结缔组织。平滑肌纤维的纵切面呈长梭形,横切面呈大小不等的点状。
- 3.高倍观察:平滑肌的纵切面,肌纤维呈梭状,染成红色;细胞核呈杆状,染成紫蓝色,位于肌纤维的中央。横切面肌纤维呈大小不同的圆形结构,有的肌纤维可见圆形的核,有的则看不见核。

(二)心肌(心室壁切片,HE染色)

- 1.肉眼观察:标本为心脏切片,标本一侧肥厚部分为心室壁,主要由心肌组成。



2.低倍观察:可见到心肌纤维各种不同的切面,其纵切面呈带状,具有分支;横切面呈不规则的圆形。在肌纤维之间,有少量疏松结缔组织和小血管。选择典型的纵切面,移至视野中央,换高倍镜观察。

3.高倍观察:心肌纤维的分支彼此吻合成网。核圆形,位于肌纤维的中央。在肌纤维中,横过纤维且染色较深的细线为闰盘。适当下降聚光器和缩小光圈后再观察,可见肌纤维内有横纹,但不如骨骼肌明显。

三、观察并绘图

骨骼肌(骨骼肌纵切片,HE染色)

1.肉眼观察:切片中染成红色的长方形结构为骨骼肌的纵切面。

2.低倍观察:骨骼肌纤维呈细长的圆柱状,有明暗相间的横纹。细胞核呈扁椭圆形,染成紫蓝色,位于肌膜的深面,数量较多。肌纤维之间有少量结缔组织。选择轮廓清晰的肌纤维,移至视野中央,换高倍镜观察。

3.高倍观察:肌纤维内有许多纵行的线条状结构,即肌原纤维。下降聚光器,在视野内的光线较暗时,继续观察肌原纤维及其明、暗带,肌纤维细胞核的位置和形态。

在高倍镜下绘骨骼肌纵切面图,并注明肌纤维的肌膜及细胞核。

(余文富 倪晶晶)