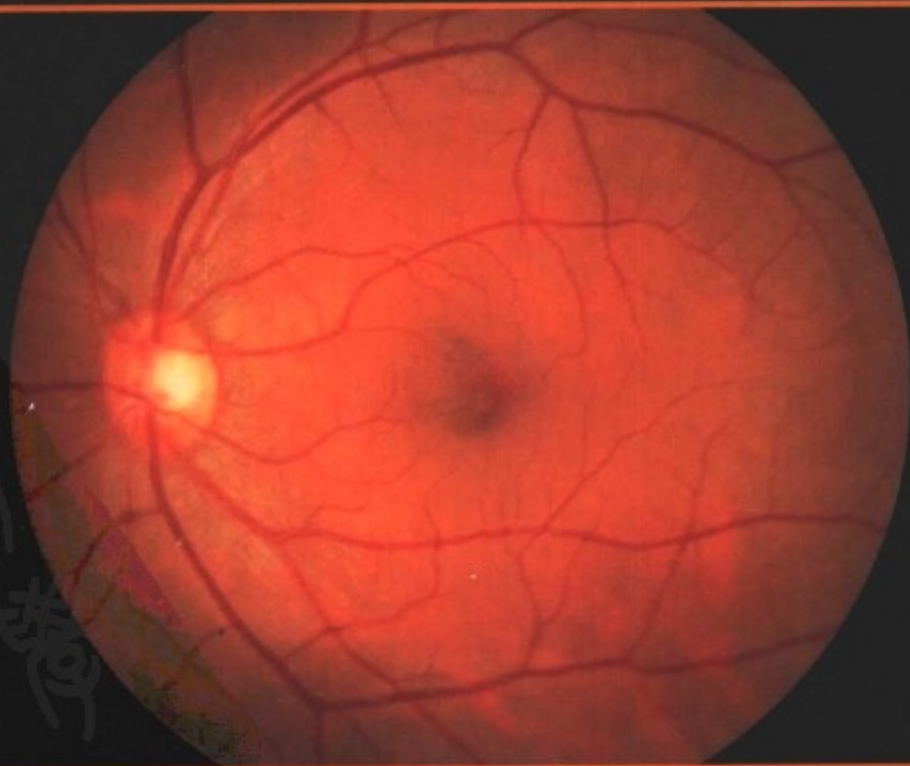


眼底病 诊断与治疗

主 编 黄叔仁 张晓峰
副主编 魏文斌 陈积中

第2版



人民卫生出版社
PEOPLE'S MEDICAL PUBLISHING HOUSE

眼底病 诊断与治疗

策划编辑 刘红霞

责任编辑 刘红霞

封面设计 精制轩

尹 岩

版式设计 魏红波

责任校对 屈彦莉



销售分类 五官科学/眼科

ISBN 978-7-117-10282-7



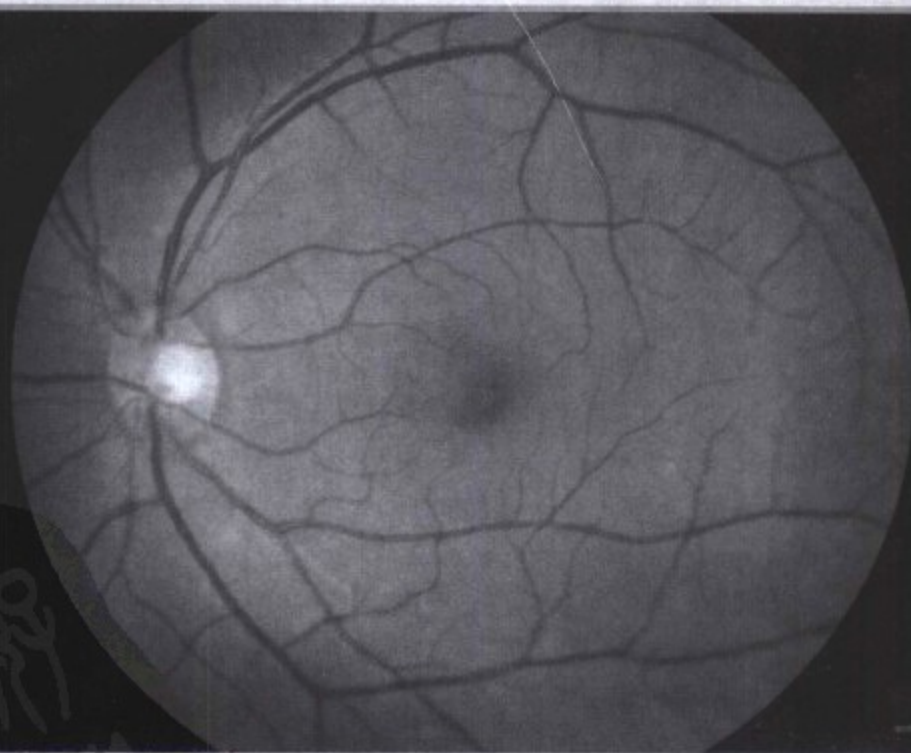9 787117 102827 >

定 价: 164.00 元

眼底病 诊断与治疗

主 编 黄叔仁 张晓峰
副主编 魏文斌 陈积中

第2版



人民卫生出版社
PEOPLE'S MEDICAL PUBLISHING HOUSE

图书在版编目 (CIP) 数据

眼底病诊断与治疗/黄叔仁等主编. —2版. —北京:
人民卫生出版社, 2008.11
ISBN 978-7-117-10282-7

I. 眼... II. 黄... III. 眼底疾病-诊疗 IV. R773.4

中国版本图书馆 CIP 数据核字 (2008) 第 079922 号

眼底病诊断与治疗 第 2 版

主 编: 黄叔仁 张晓峰

出版发行: 人民卫生出版社(中继线 010-67616688)

地 址: 北京市丰台区方庄芳群园 3 区 3 号楼

邮 编: 100078

网 址: <http://www.pmph.com>

E-mail: pmph@pmph.com

购书热线: 010-67605754 010-65264830

印 刷: 潮河印业有限公司

经 销: 新华书店

开 本: 889×1194 1/16 印张: 26

字 数: 780 千字

版 次: 2003 年 2 月第 1 版 2008 年 11 月第 2 版第 4 次印刷

标准书号: ISBN 978-7-117-10282-7/R·10283

定 价: 164.00 元

版权所有, 侵权必究, 打击盗版举报电话: 010-87613394

(凡属印装质量问题请与本社销售部联系退换)



1898 — 1960

谨以此书纪念恩师张锡祺教授

黄叔仁

主编简介 ■ ■ ■



黄叔仁教授，上海市人，1951年东南医学院（安徽医科大学前身）六年制本科毕业，毕业后留校，师从著名眼科学家张锡祺教授。历任安徽医科大学医学系眼科学教研室助教、讲师、副教授、教授。数十年临床、教学、科研工作中，着重于眼底病及我国传统医学的研究，特别在用现代主流医学结合传统医学治疗眼底病方面有一定声誉。出版著作有：《高血压病眼底图谱》、《眼病的辨证论治》、《眼病辨证论治经验集》等；主编著作有：《临床眼底病学》、《眼病图谱》等；参与编写部分章节的著作有：《部定高等医学院校教材·眼科学》（第一版）、《眼科全书》（第七卷）、《现代眼科学》、《中国中西医结合临床全书》（眼科卷）、《中华眼科学》、《医家金鉴·眼科学卷》等。发表于《中华医学杂志》、《中医杂志》、《安徽医科大学学报》等综合性医学杂志；《中华眼科杂志》、《中华眼底病杂志》、《中国实用眼科杂志》、《中国中医眼科杂志》、《临床眼科杂志》等专科杂志论文共98篇。

黄叔仁教授曾任中华眼科学会第三、四、五届委员；安徽省眼科学会第四、五届主任委员；中国中西医结合研究会眼科学会理事。此外，还曾任《中华眼科杂志》、《中华眼底病杂志》、《眼科研究》、《中国实用眼科杂志》、《中国中医眼科杂志》等杂志编委；《临床眼科杂志》主编。于1956年因在省内率先开展光学角膜移植术、人工晶状体植入术，获安徽省社会主义建设积极分子及安徽省卫生系统先进工作者称号；于1980年因提出高血压病眼底五类分类法，获安徽省科学技术大会奖；于1994年因《临床眼底病学》问世，获安徽省教育委员会科学进步奖。之外，尚有中华医学会安徽省分会、安徽医科大学科研和优秀论文奖十余项。

1994年从安徽医科大学退休后，受合肥市红十字会委托，发挥余热，创建合肥红十字会眼科医院，任院长及名誉院长并主持眼底病组至今。

黄叔仁教授秉承张锡祺教授遗教，淡泊名利，潜心学业，诲人不倦。虽至耄耋之年，仍坚持眼底病临床与力所能及的研究工作，锲而不舍，勇于探索。现在桃李满天下，其中不少已学有所成，成为当地眼科界的骨干力量，为眼科事业做出了贡献。

序

《眼底病诊断与治疗》主编黄叔仁教授在我国眼科学领域中长期从事医疗、教学和科学研究工作，有丰富的临床经验，他和他的教研室多年以来注重收集和整理眼科临床资料和图像，为诊断治疗和研究工作的深入和提高打下了很好的基础，发挥了很大的作用。黄教授对眼底病的临床和研究一直投注了很多精力，关于这方面的著述和人才培养取得过很多成就。并且在20世纪80年代初期在我国眼科学学会的眼底病学组创立伊始，便积极参与筹建，热情支持全国眼底病学术会议，为我国眼底病临床医疗诊治工作水平的提高和研究工作的广泛深入开展做出了不少贡献而功不可没。

眼底位于内眼深部，是视觉神经功能和营养支持等部分的重要组织成分，结构精细，血运网络丰富，并且视网膜和视神经在人体胚胎发生初期，起源于原始的神经外胚层。由于这些特点，眼底组织结构的疾病与全身其他许多组织器官和系统的病症，尤其是中枢神经系统与血管系统等的联系更为紧密，因而其血管、神经成分的异常改变和表现体征往往成为观察、了解和认识不少周身重要疾病发生和发展变化的窗口。另一方面，对眼底病的较多检查、诊断的方法手段比较精细和复杂，所涉生物、物理、生化、机电、工程等领域广泛，在诊断与治疗以及研究等方面的难度较大。黄教授在国内较早致力于许多眼底病的观察探讨研究，并搜集有关临床资料，有颇为深厚的功底。编著此书的过程当中，又广收和借鉴其他单位同道的经验和材料，故能集思广益和文图并茂。在编写中深入浅出，精练扼要，为同道提供了翔实珍贵的参考资料，为临床医师提供了较系统和实用的学习范本。

除此之外，黄叔仁教授不但以现代眼科学有深入造诣闻名，并对我国传统医学长期不懈钻研和应用，以当代科学技术理念和方法作大量临床实践探讨，在眼病中西医结合治疗中深有心得体会而独树一帜。众所周知，包括眼底病在内属于生命科学中的医学科学领域，迄今许多疾病的病因和发病机制还远未明了，临床医疗中对病人的症状和病变常奇缺有效的防治方法，而中医中药在使一些患者病情得以改善和缓解所具有的作用和潜力已是确凿无疑的客观现实。黄叔仁教授在医疗实践中科学客观而不以偏概全，尽力做到既减轻疾病给病人造成的痛苦，又为发掘研究中医药积累资料，为医学科学拓宽领域，这些都是十分难能可贵和值得钦佩和提倡的。

罗成仁

2002年7月于成都

第2版前言

《眼底病诊断与治疗》于2003年发行至今，已有五年。随着自然科学与技术发展的日新月异，五年来眼底病诊断与治疗方面也都有了不小进步，值此一版全部售罄之际，在人民卫生出版社支持下，决定再版修订，以感谢读者的厚爱。

第2版写作的指导思想未变，即仍以临床实用为主，突出诊断、治疗两个中心，关于某一疾病的病因、发病机制、病理等均围绕这两个中心，仅作简要介绍。

第2版增加了病种20余个，其中除一部分为新发现并获公认的新病种外，考虑到国际间人员交往日益频繁，也收入了过去国内少见或未见过的某些病种。

第2版对原版所有章节均有修订，但重点着眼于近期内创新的、或有重大改进的诊断技术及治疗方法，特别是一些研究热点和多发病，如年龄相关性黄斑变性、糖尿病视网膜病变、视网膜静脉阻塞、脉络膜恶性黑色素瘤等。

由于删去了过时理论和治疗措施，因此虽然病种、插图增多，但篇幅增加不大。

新增插图大多选自本教研室眼底病组与合肥红十字会眼科医院眼底病组资料，少数则由校友提供或引自国内外文献，在此敬致谢忱。

限于主客观条件，疏漏或错误之处，请读者一如既往，不吝赐正。



第1版前言

随着高新技术迅速发展,使眼底病在诊断与治疗方面取得了长足进步。为了给从事这一工作的同道比较系统地提供一些相关资料,安徽医科大学医学系眼科教研室眼底病组在日常临床实践的基础上,参考国内外近期文献,不揣浅陋,编纂成集,以飨读者。

正如书名所示,本书重点一是诊断;二是治疗。关于某一疾病的病因、发病机制、病理等均围绕这两个中心内容,力求简明。有关各项诊断检查(如CT扫描、磁共振成像、超声声像检查、眼底血管造影、视力、视野、色觉、对比视敏度、视觉电生理等等);治疗方法(如激光光凝、光动力治疗、经瞳孔温热疗法、玻璃体视网膜显微手术等等),仅着重介绍其临床应用,至于原理、具体操作,则因各有专著,从略。这样,既可节省篇幅,又能突出重点。

由于本人研究并应用我国传统医药治疗眼底病逾50年,将有肯定疗效的经验纳入某些眼底病的治疗中,拓宽了眼底病治疗领域,也是本书特色之一。

全书分10章,95节,约60余万字,190多个病种。其中编录了已被公认的新病种,也取消了为众多学者所否定的病种(如Leber多发性粟粒状动脉瘤、环状视网膜病变)。鉴于眼底病的种种改变,单凭文字叙述往往难以说明。为此,全书收入彩色、黑白照片及线条示意图420余幅。图随文印,便于读者图文对照,帮助理解。图片大多精选于眼底病组平时所积累的资料,少数则由同道与校友提供;或引自国内外文献,在此敬致谢忱。

本书得以完成和如期出版,有赖于教研室全体同仁及人民卫生出版社现代医学编辑室同志的大力支持,衷心感激。

书中插图的收集、绘制、整理、扫描、打印,由眼底病组医师、技师协助完成。

因主客观条件所限,书中疏漏或错误之处,请读者赐正。

黄叔仁

2002年6月于合肥

第2版前言

《眼底病诊断与治疗》于2003年发行至今，已有五年。随着自然科学与技术发展的日新月异，五年来眼底病诊断与治疗方面也都有了不少进步，值此一版全部售罄之际，在人民卫生出版社支持下，决定再版修订，以感谢读者的厚爱。

第2版写作的指导思想未变，即仍以临床实用为主，突出诊断、治疗两个中心，关于某一疾病的病因、发病机制、病理等均围绕这两个中心，仅作简要介绍。

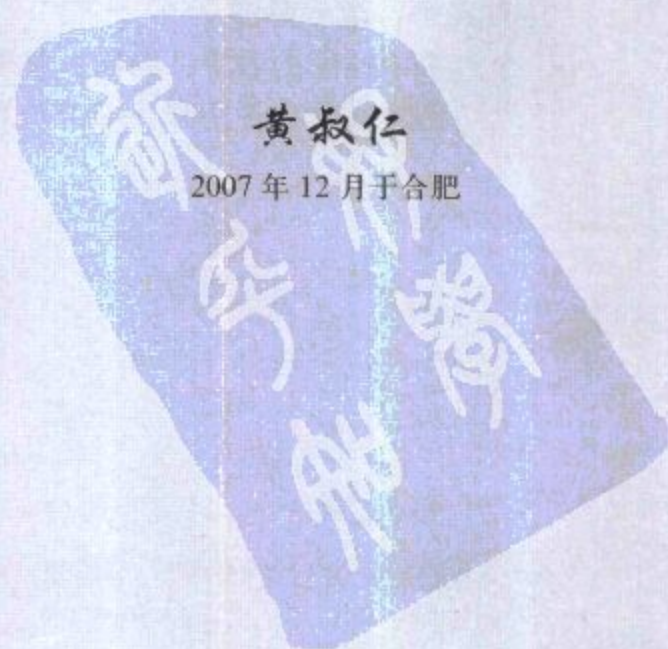第2版增加了病种20余个，其中除一部分为新发现并获公认的新病种外，考虑到国际间人员交往日益频繁，也收入了过去国内少见或未见过的某些病种。

第2版对原版所有章节均有修订，但重点着眼于近期内创新的、或有重大改进的诊断技术及治疗方法，特别是一些研究热点和多发病，如年龄相关性黄斑变性、糖尿病视网膜病变、视网膜静脉阻塞、脉络膜恶性黑色素瘤等。

由于删去了过时理论和治疗措施，因此虽然病种、插图增多，但篇幅增加不大。

新增插图大多选自本教研室眼底病组与合肥红十字会眼科医院眼底病组资料，少数则由校友提供或引自国内外文献，在此敬致谢忱。

限于主客观条件，疏漏或错误之处，请读者一如既往，不吝赐正。



目录

第一章 概 述

| | |
|--|----|
| 第一节 正常眼底检查所见及其解剖生理基础 | 1 |
| 一、正常眼底检眼镜及裂隙灯显微镜等常规检查所见 | 1 |
| (一) 后部眼底 | 1 |
| (二) 周边部眼底 | 10 |
| (三) 玻璃体 | 12 |
| 二、正常眼底的血管造影所见 | 13 |
| (一) 荧光素眼底血管造影 | 13 |
| (二) 吲哚青绿眼底血管造影 | 17 |
| 第二节 眼底常见的各种病变体征 | 20 |
| 一、视网膜出血 | 20 |
| 二、视网膜水肿混浊 | 21 |
| 三、后极部眼底皱褶形成 | 21 |
| 四、视网膜侧支循环、新生血管及视网膜下(脉络膜) 新生血管 | 22 |
| 五、眼底色素斑 | 23 |
| 六、眼底渗出斑 | 23 |
| 七、玻璃体混浊、液化、脱离、劈裂 | 24 |
| 八、增生性玻璃体视网膜病变 | 25 |

第二章 眼底先天性异常性疾病

| | |
|------------------------|----|
| 第一节 先天性视神经和视乳头异常 | 26 |
| 一、视神经不发育和发育不全 | 26 |
| 二、视乳头缺损 | 27 |
| 三、牵牛花综合征 | 28 |
| 四、先天性视乳头缘弧形斑 | 29 |
| 五、先天性视乳头凹陷 | 30 |

| | |
|--------------------------------|----|
| 六、视乳头弹坑样小凹 | 30 |
| 七、视乳头逆位 | 31 |
| 八、巨大视乳头 | 31 |
| 九、双视乳头 | 32 |
| 十、假性视乳头炎 | 32 |
| 十一、原发性视乳头玻璃疣 | 33 |
| 十二、先天性视乳头色素沉着 | 35 |
| 第二节 先天性眼底血管系统的异常 | 36 |
| 一、永存玻璃体动脉 | 36 |
| 二、先天性视乳头上膜 | 36 |
| 三、先天性视乳头前血管襻 | 37 |
| 四、视网膜动脉三叉分支及静脉三叉汇流 | 38 |
| 五、睫状视网膜血管 | 38 |
| 六、睫状视神经静脉 | 39 |
| 第三节 视网膜先天异常 | 39 |
| 一、先天性视网膜皱襞 | 40 |
| 二、先天性视网膜色素上皮肥厚与视网膜痣样色素沉着 | 41 |
| (一) 先天性视网膜色素上皮肥厚 | 41 |
| (二) 视网膜痣样色素沉着 | 41 |
| 三、视网膜有髓鞘神经纤维 | 42 |
| 四、先天性黄斑异常 | 44 |
| (一) 黄斑缺损 | 44 |
| (二) 黄斑异位 | 45 |
| 第四节 眼白化病 | 46 |
| 第五节 脉络膜缺损 | 48 |
| 第六节 先天性玻璃体囊肿 | 50 |
| 第七节 永存原始玻璃体增生症 | 51 |

第三章 视神经疾病

52

| | |
|-------------------------------|----|
| 第一节 视神经炎 | 53 |
| 第二节 视乳头水肿 | 59 |
| 第三节 遗传性视神经病变 | 63 |
| 一、Leber遗传性视神经病变 | 63 |
| 二、显性遗传性视神经萎缩 | 65 |
| 第四节 视乳头血管炎 | 67 |
| 第五节 缺血性视神经病变 | 68 |
| 第六节 Leber 特发性星芒状视神经视网膜炎 | 72 |
| 第七节 营养性弱视 | 74 |
| 第八节 视神经萎缩 | 74 |
| 第九节 原发性青光眼的视神经损害 | 76 |

第四章 视网膜及脉络膜血管疾病 81

- 第一节 视网膜动脉阻塞 81
- 第二节 视网膜静脉阻塞 89
- 第三节 视网膜静脉周围炎 97
- 第四节 节段状视网膜动脉周围炎 101
- 第五节 外层渗出性视网膜病变 (Coats 病) 103
- 第六节 特发性中心凹旁毛细血管扩张症 106
- 第七节 早产儿视网膜病变 108
- 第八节 家族性渗出性玻璃体视网膜病变 112
- 第九节 霜样树枝状视网膜血管炎 114
- 第十节 脉络膜缺血 114
 - 一、三角综合征 115
 - 二、急性多灶性缺血性脉络膜病变 115

第五章 脉络膜视网膜炎症 116

- 第一节 化脓性脉络膜视网膜炎症 116
 - 一、转移性化脓性视网膜炎 116
 - 二、亚急性病灶性视网膜炎 117
 - 三、化脓性脉络膜视网膜炎 118
- 第二节 结核性脉络膜视网膜炎 120
- 第三节 梅毒性脉络膜视网膜炎 125
 - 一、先天性梅毒性脉络膜视网膜炎 125
 - 二、后天性梅毒性脉络膜视网膜炎 127
- 第四节 麻风性脉络膜视网膜炎 128
- 第五节 Vogt-小柳-原田综合征 129
- 第六节 交感性眼炎 132
- 第七节 Behçet 综合征 136
- 第八节 视乳头旁脉络膜视网膜炎 140
- 第九节 中间葡萄膜炎 142
- 第十节 急性视网膜坏死 146
- 第十一节 巨细胞病毒性视网膜炎 150
- 第十二节 类肉瘤病脉络膜视网膜炎 150
- 第十三节 中心性渗出性脉络膜视网膜炎 153
- 第十四节 弓形虫病脉络膜视网膜炎 155
- 第十五节 弓首蛔蚴移行症眼内炎 157
- 第十六节 拟眼组织胞浆菌病 158
- 第十七节 鸟枪弹样脉络膜视网膜炎 160
- 第十八节 视网膜色素上皮层炎症 161
 - 一、急性视网膜色素上皮炎 161
 - 二、急性多灶性缺血性脉络膜病变 162

| | |
|---|-----|
| 第十九节 多发性一过性白点综合征 | 163 |
| 第二十节 多灶性脉络膜炎伴全葡萄膜炎与复发性多灶性 脉络膜炎、点状内层脉络膜病变 | 165 |
| 一、多灶性脉络膜炎伴全葡萄膜炎 | 165 |
| 二、复发性多灶性脉络膜炎 | 166 |
| 三、点状内层脉络膜病变 | 166 |
| 第二十一节 急性区域性隐匿性外层视网膜病变 | 168 |
| 第二十二节 后巩膜炎 | 169 |

第六章 眼底变性疾病

172

| | |
|---------------------------|-----|
| 第一节 原发性视网膜色素变性 | 172 |
| 第二节 结晶样视网膜色素变性 | 180 |
| 第三节 白点状视网膜变性和白点状眼底 | 181 |
| 一、白点状视网膜变性 | 181 |
| 二、白点状眼底 | 182 |
| 第四节 小口病 | 182 |
| 第五节 先天性静止性夜盲 | 184 |
| 第六节 黄色斑眼底 | 185 |
| 第七节 玻璃疣 | 186 |
| 一、家族性玻璃疣 | 186 |
| 二、老年性玻璃疣 | 187 |
| 三、继发性玻璃疣 | 187 |
| 第八节 遗传性黄斑营养障碍 | 188 |
| 一、Best 病 | 188 |
| 二、Stargardt 病 | 190 |
| 三、Behr 病 | 192 |
| 四、Haab 病 | 192 |
| 五、其他遗传性黄斑营养障碍 | 193 |
| 第九节 年龄相关性黄斑变性 | 194 |
| 第十节 特发性息肉状脉络膜血管病变 | 203 |
| 第十一节 眼底血管样条纹 | 204 |
| 第十二节 变性近视的眼底损害 | 205 |
| 第十三节 色素性静脉旁视网膜脉络膜萎缩 | 210 |
| 第十四节 特发性老年性黄斑裂孔 | 211 |
| 第十五节 特发性黄斑视网膜前膜 | 216 |
| 第十六节 原发性脉络膜萎缩 | 218 |
| 一、脉络膜萎缩 | 218 |
| 二、全脉络膜血管萎缩 | 221 |
| 三、回旋形脉络膜视网膜萎缩 | 222 |
| 第十七节 原发性玻璃体变性 | 224 |
| 一、玻璃体液化、脱离、劈裂 | 224 |
| 二、闪辉性液化 | 224 |

| | |
|---------------------------------------|-----|
| 三、星状玻璃体变性 | 224 |
| 四、玻璃体淀粉样变性 | 225 |
| 五、Wagner 玻璃体视网膜变性及 Stickler 综合征 | 226 |
| 第十八节 先天性黑矇 | 227 |

第七章 视网膜与脉络膜脱离 229

| | |
|--|-----|
| 第一节 视网膜脱离 | 229 |
| 一、孔源性视网膜脱离 | 229 |
| 二、渗出性视网膜脱离 | 244 |
| 三、牵拉性视网膜脱离 | 244 |
| 第二节 视网膜劈裂症 | 245 |
| 一、先天性视网膜劈裂症 | 245 |
| 二、获得性视网膜劈裂症 | 247 |
| 第三节 脉络膜脱离 | 250 |
| 第四节 脉络膜渗漏 | 252 |
| 第五节 泡状视网膜脱离 | 255 |
| 第六节 中心性浆液性脉络膜视网膜病变与浆液性视网膜色素 上皮层脱离 | 257 |

第八章 全身疾病的眼底改变 265

| | |
|------------------------------------|-----|
| 第一节 原发性高血压和继发性高血压的眼底改变 | 265 |
| 一、原发性高血压 | 265 |
| 二、继发性高血压 | 276 |
| (一) 妊娠高血压综合征 | 277 |
| (二) 肾源性高血压 | 278 |
| (三) 嗜铬细胞瘤 | 278 |
| (四) 动脉粥样硬化 | 279 |
| 第二节 视网膜动脉硬化 | 280 |
| 第三节 无脉病的眼底改变 | 281 |
| 第四节 低灌注压性视网膜病变 | 283 |
| 第五节 糖尿病视网膜病变 | 284 |
| 一、眼底表现及其发病机制 | 284 |
| 二、糖尿病视网膜病变分期 | 286 |
| 三、治疗 | 293 |
| 第六节 视网膜脂血症 | 296 |
| 第七节 多发性骨发育障碍 | 296 |
| 第八节 黑矇性家族性痴呆与 Niemann-Pick 病 | 297 |
| 一、黑矇性家族性痴呆 | 297 |
| 二、Niemann-Pick 病 | 298 |
| 第九节 血液病的眼底改变 | 299 |
| 一、贫血 | 299 |

| | |
|--------------------------|-----|
| 二、白血病 | 301 |
| 三、红细胞增多症 | 303 |
| 四、出血性紫癜 | 304 |
| 五、镰状细胞贫血 | 305 |
| 第十节 结缔组织病的眼底改变 | 306 |
| 一、系统性红斑狼疮 | 306 |
| 二、结节性多发性动脉炎 | 308 |
| 三、皮炎 | 308 |
| 四、硬皮病 | 309 |
| 五、风湿热 | 309 |
| 第十一节 获得性免疫缺陷综合征 | 309 |
| 第十二节 眼部猪囊尾蚴病 | 311 |
| 第十三节 钩端螺旋体病脉络膜视网膜炎 | 314 |
| 第十四节 Lyme 病 | 315 |
| 第十五节 流行性出血热的眼底损害 | 316 |

第九章 眼底肿瘤

317

| | |
|-------------------------------|-----|
| 第一节 视乳头黑色素细胞瘤 | 317 |
| 第二节 视网膜母细胞瘤 | 318 |
| 第三节 视网膜细胞瘤 | 324 |
| 第四节 脉络膜黑色素瘤 | 325 |
| 一、脉络膜痣 | 325 |
| 二、脉络膜恶性黑色素瘤 | 326 |
| 第五节 脉络膜转移癌 | 331 |
| 第六节 脉络膜骨瘤 | 333 |
| 第七节 错构瘤 | 336 |
| 一、von Hippel 病 | 336 |
| 二、Sturge-Weber 综合征 | 338 |
| 三、von Recklinghausen 病 | 339 |
| 四、Bourneville-Pringle 病 | 340 |
| 五、孤立性视乳头星形细胞错构瘤 | 341 |
| 六、孤立性脉络膜血管瘤 | 341 |
| 七、视网膜蔓状血管瘤 | 343 |
| 八、视网膜海绵状血管瘤 | 345 |
| 九、视网膜及色素上皮联合错构瘤 | 345 |
| 第八节 视网膜与视乳头血管瘤 | 346 |
| 一、视网膜大动脉瘤 | 346 |
| 二、视乳头上动脉纽结形成 | 348 |
| 三、视乳头毛细血管瘤 | 348 |

| | |
|-------------------------|-----|
| 第十章 外伤与中毒引起的眼底损害 | 350 |
| 第一节 视神经损伤 | 350 |
| 一、视神经钝挫伤 | 350 |
| 二、视神经断裂 | 351 |
| 三、视神经撕脱 | 352 |
| 第二节 脉络膜及视网膜冲击伤 | 353 |
| 一、视网膜震荡 | 353 |
| 二、Haab 外伤性黄斑病变 | 354 |
| 三、外伤性眼底出血 | 355 |
| 四、外伤性黄斑裂孔与裂伤 | 357 |
| 五、脉络膜裂伤 | 358 |
| 六、外伤性脉络膜缺血 | 360 |
| 第三节 眼内异物 | 361 |
| 第四节 低压性黄斑病变 | 364 |
| 第五节 远达性外伤性视网膜病变 | 364 |
| 一、Purtscher 视网膜病变 | 364 |
| 二、Valsalva 视网膜病变 | 365 |
| 三、Terson 综合征 | 366 |
| 四、婴儿摇晃综合征 | 366 |
| 第六节 放射性视网膜损伤 | 367 |
| 一、日光性黄斑病变与光性黄斑病变 | 367 |
| 二、离子放射性视网膜及视神经损伤 | 369 |
| 第七节 由药物引起的眼底病变 | 369 |
| 一、氯喹视网膜病变 | 370 |
| 二、眼部奎宁中毒 | 371 |
| 三、甲硫哒嗪视网膜病变 | 371 |
| 四、乙胺丁醇视神经病变 | 371 |
| 五、口服避孕药的眼底并发症 | 372 |
| 六、由干扰素引发的视网膜病变 | 372 |
| 七、氨基糖苷类抗生素中毒 | 372 |
| 第八节 某些化学毒物引起的眼底损害 | 373 |
| 一、铅中毒 | 373 |
| 二、甲醇中毒 | 374 |
| 三、苯中毒 | 374 |
| 四、有机磷农药中毒 | 374 |
| 五、二硫化碳中毒 | 374 |
| 六、烟草中毒性弱视 | 375 |
| 七、其他 | 375 |
| 主题词中文索引 | 377 |
| 主题词英文索引 | 392 |