26 腹膜、腹膜后间隙及相关结构

Peritoneum, retroperitoneum, and related structures

戴 林 译 薛卫成 校

腹膜 2373
正常解剖学 2373
炎症 2374
粘连 2374
异物反应 2374
囊肿和游离体 2375
增生和化生 2377
肿瘤 2378
间皮瘤 2378
良性间皮瘤 2378
恶性间皮瘤 2379
腹腔内纤维组织增生性小细胞肿瘤 2382
其他原发肿瘤 2384
第二 müller 系统病变 2386
转移性肿瘤 2386
细胞学 2387
网膜 2388
肠系膜 2389
疝囊 2392
脐 2392
腹膜后间隙 2393
正常解剖学 2393
非肿瘤性病变 2393
肿瘤 2394
软组织肿瘤 2395
生殖细胞肿瘤 2399
其他原发肿瘤和瘤样病变 2400
转移性肿瘤 2400
骶尾部 2401
发育异常 2401
生殖细胞肿瘤 2401
藏毛疾病 2402
其他肿瘤 2403

腹膜 Peritoneum

正常解剖学 Normal anatomy

腹膜腔衬覆一层由间叶衍化而来的表面间皮组织，依托在有血管分布的浆膜下组织上，二者之间由连续的基底膜分开[1a]。其超微结构特征是出现尖端紧密连接、桥粒、表面微绒毛和张力丝。免疫组织化学，其对细胞角蛋白(包括角蛋白5/6)、上皮膜抗原(EMA)、基底膜物质(basal lamina components)呈强阳性反应。而对癌胚抗原(CEA)、Leu-M1、Ber-EP4及B72·3则呈阴性反应。令人惊奇的是，新近报告正常间皮可表现甲状旁腺激素样肽活性[3]。同样有趣的是，胚胎发育期的间皮在转变为其成熟的碱性角蛋白中间丝以前，结蛋白(desmin)呈一过性阳性反应，且这种对结蛋白表达的能力在反应的情况下可再现[2]。

静止的浆膜下细胞具有成纤维细胞的所有结构，对角蛋白阴性而对波形蛋白(vimentin)表达阳性[1]。这些细胞有时被称作*多潜能浆膜下细胞*，因为它们被认为具有复制能力，可以向表面间皮分化。在女性，这些浆膜下细胞可能更引人注目，尤其是在盆壁及膀胱顶部的腹膜。它们对性激素敏感，可能是子宫内膜异位症、输卵管内膜异位症、异位蜕膜反应、腹膜播散

需要全本请访问 www.ertongbook.com

性平滑肌瘤病及卵巢或子宫型肿瘤的来源[4](见2386页)。这一大组与女性生殖道有关的腹膜疾病已在第19章卵巢和子宫体中讨论。

从形态结构或部位分布上与腹膜及腹膜后间隙有关的是大网膜、肠系膜、疝囊、脐和骶尾部。由于它们所发生的病变与腹膜及腹膜后的间隙病变相似，也在本章加以讨论，同时适当的地方也可参考本书其他章节。

炎症 Inflammation

化学性腹膜炎(chemical peritonitis)可由胆汁、胰液、胃液、胎粪和造影剂引起。钡腹膜炎见于由于肠梗阻而做放射学检查时出现大肠穿孔的患者[15]，由伴随钡进入体内的细菌引起。

胆囊、胆管或十二指肠外伤或疾病所造成的*胆汁*外溢可引起急性或亚急性腹膜炎，开始时炎症局限于右上腹部[8]。*胃液*虽然无菌，但由于含盐酸成分，能引起严重的腹膜反应。*胰液漏出*可引起脂肪坏死，大范围脂肪坏死造成的钙盐沉积可导致低钙血症。

细菌性腹膜炎(bacterial peritonitis)可以是原发的也可以是继发的。*原发性*细菌性腹膜炎常由链球菌感染引起，较常见于儿童(特别是患有肾病综合征的儿童)。肝疾病继发腹水的成人也易患细菌性腹膜炎，这种腹膜炎容易产生明显的全身症状，而局部症状轻微。腹水为只有一种细菌的炎性渗出液。细胞外液的大量渗出相当于一个皮肤烧伤面积达1/2～3/4患者的渗出量[7]。

内脏穿孔如结肠穿孔能产生*继发性*腹膜炎。如果抽吸腹水，可以发现含有混合性细菌而不是单一细菌。*结核性腹膜炎*尽管广泛累及腹膜但很少引起全身症状[5, 11, 12, 18]。Singh等人[17]在一项有47个病例的回顾研究中发现，只有6%的患者经放射学检查有肺实质病变。腹水直接涂片寻找抗酸杆菌常常是徒劳的。最好的诊断方法是做腹水培养和经皮腹膜活检[13, 14]。Singh等人[17]发现，64%的病例经皮腹膜活检可以确诊。临床选择药物治疗。外科手术用于由肠炎引起的肠梗阻、穿孔、瘘管或药物治疗不能消除包块的病例[16]。其他特殊类型的腹膜炎有*球孢子菌病*和*放线菌病*[6]。偶尔*蛲虫*可以由阑尾或胃肠道其他部分进入腹腔，导致肉芽肿形成[20]。

胎粪性腹膜炎(meconium peritonitis)是胎儿小肠穿孔的结果，也可见于需要手术治疗的婴儿肠梗阻。随着疾病的痊愈，只有散在的钙化灶残留。这些钙化灶可以分布于腹腔、腹股沟部位或阴囊，后者临床上可以类似于睾丸肿瘤[9, 19]。

胎脂性腹膜炎(vernix caseosa peritonitis)是剖腹产的一个少见的并发症，具有独特的显微镜下特征[10]。

粘连 Adhesions

所有腹腔内手术后引起的粘连，均有导致肠梗阻的可能性。细致的手术操作，必要时的腹膜成形术，以及腹腔内血凝块的清除可以减轻粘连。Ryan等人[27]的实验模型显示，浆膜变干加之出血可以引起粘连形成。实验室研究充分表明，腹膜粘连与腹膜纤维蛋白溶解酶原活化剂受抑制有关，这种活化剂是腹膜消除纤维蛋白的主要成分[21]。

许多药剂包括枸橼酸钠、肝素、橄榄油、液体石蜡、ACTH、可的松、胃蛋白酶、纤维蛋白溶酶和羊膜液，用来预防粘连发生已有多年，但是没有一种能达到这一目的而取得完全成功。当纤维组织逐渐成熟而细胞成分减少产生胶原纤维时，粘连更加明显。现今，手术后粘连是肠梗阻最常见的原因。

在伴有类癌综合征的患者，狼疮患者，在有黄素化卵泡膜细胞瘤和相关的卵巢增生性间质病变的女性患者[24]，广泛腹膜纤维化(*硬化性*或*纤维化性腹膜炎*)被描述为患者对石棉的反应，吸毒者对硅石的反应[23]，并作为服用β-肾上腺素能阻断药[22]或含有氟嘧啶复合物的并发症[25]。多数病例病因不清。其中有些“特发性”病例在发病机制上可能与肠系膜脂膜炎有关，因此属于炎性纤维硬化性疾病的一部分(见2389页)。

异物反应 Reaction to foreign materials

腹膜对异物反应强烈，最引人注目的是手术后遗留下的纱布和器械，这种情况在剖腹手术中仍然时有发生，且更容易发生在紧急情况和(或)肥胖患者[35a]。一个熟知的腹膜对异物反应的例子是*滑石粉性肉芽肿*，它是由以往手术手套上使用的滑石粉(水化硅酸镁)引起的。手术时滑石粉落入腹腔可以导致结节形成，肉眼易被误诊为结核或转移性癌。镜下，这些结

节是由含有双折光结晶体的异物性肉芽肿组成的，使用偏振光显微镜或仅仅降低显微镜的聚光器就能清楚看到这些结晶体。

手术手套使用滑石粉很早就已知是有害的，已由其他物质取代，如改良的淀粉。虽然腹膜对这些物质的反应轻微，但腹膜内肉芽肿仍能发生[43]，并常于手术后平均10天至4周之间出现。它们通常表现为异物肉芽肿，但有时出现伴有干酪样坏死的结核样特征[42]。再次手术时可见腹水、粟粒性腹膜结节、浆膜炎症和粘连。大体表现可能非常类似于转移癌、结核或Crohn病。组织细胞和异物巨细胞胞浆中出现PAS阳性的双折光性颗粒(具有马尔他十字形态)，可以证实其肉芽肿性质[33, 35]。Levison等人[39]指出，马尔他十字形态是玉米淀粉的特征，而其他类型的淀粉颗粒可能具有不同的形状、大小及表面特征。从抽取的腹水中找到淀粉颗粒可以提示诊断。所幸的是本病通常是自限性的。

外科污染的其他来源是一次性手术衣和被单上的纤维素，以及用于止血的氧化新生纤维素[37, 44]。有时腹膜肉芽肿中发现的淀粉不是来源于外科手套，而是来自随肠穿孔进入腹腔的食物淀粉[34]，或来自绝育器上的物质[39]。

数年前为防止粘连而放入腹腔的矿物油或石蜡所引起的腹膜结节，肉眼上可能被误认为是转移癌[40]。镜下，这些结节显示有异物巨细胞、慢性炎症和泡沫巨噬细胞。卵巢囊性畸胎瘤破裂可引起相似的病变，其大量油性物质可引发明显的结节状腹膜反应[28]。卵巢畸胎瘤破裂也可以伴发*腹膜黑变病*[36]。

来自子宫内膜、卵巢或二者的伴有鳞状上皮分化(腺棘瘤)的子宫内膜样腺癌的角蛋白，可以与肿瘤主体分离到达腹腔(子宫的肿瘤通过输卵管)，引起明显的异物型肉芽肿反应。这些角质性肉芽肿不具有预后意义，不应该视为肿瘤种植[30, 38]。

腹膜子宫内膜异位症可以形成*坏死性假黄瘤结节*。它可以发生于透热疗法切除病变后，也可以是自发性病变[31, 32]。

罕见的情况下，石墨沉着病可以累及腹膜浆膜，肉眼检查相似于肿瘤[41]。

外伤性脾破裂后正常脾组织可以种植于腹腔，虽然不是一种异物，但这里要提到这种奇特现象，这种病变被称为*脾组织植入*(splenosis)[29](见第22章)。

囊肿和游离体 Cysts and loose bodies

腹膜腔**假囊肿**(pseudocysts)(缺乏上皮或间皮被覆)可发生于炎症之后，如结肠炎穿孔或阑尾炎穿孔。

孤立性囊肿(solitary cysts)可于腹膜腔内偶然发现，大小1～6cm不等。它或是附于腹壁或是游离于盆腔下部。囊壁半透明被覆单层或多层间皮细胞，腔内是水样液体[51](图26.1)。孤立性囊肿可能是与慢性炎症有关的获得性包涵囊肿。多房性黑色素性腹膜囊肿已有1例报告[47]。

一种可能与之有关的疾病被称为**囊性**或**多囊性良性间皮瘤**(cystic or multicystic benign mesothelioma)[49, 53, 59]。本病几乎总是发生于成年女性的盆腔，诊断时的平均年龄在35岁左右。有的病例也累及大部分腹膜，少数病例见于男性。既往常有盆腔手术、子宫内膜异位症或盆腔炎症性疾病病史。它可以引起盆腔疼痛，临床可表现为包块，或在剖腹手术中偶然发现(常见于输卵管结扎)，或位于疝囊内。大体表现为多发囊肿，直径可达15cm或以上，附着于或包围盆腔脏器(图26.2)。镜下，囊肿被覆扁平或立方形间皮细胞。当呈扁平形态时与内皮细胞非常相似。细胞内可以出现玻璃样小球[50]。免疫组织化学染色，角蛋白和钙视网膜蛋白(calretinin)阳性，FⅧ因子相关抗原和其他内皮细胞标记物阴性；有时对激素受体表现灶状反应[57a]。超微结构检查显示细胞有桥粒、张力原纤维和细长的微绒毛[53, 58]。囊壁缺乏平滑肌，常见灶状慢性炎症、



图26.1 腹膜囊肿的大体形态。囊肿具有薄而透明的囊壁，内含清亮液体。(承蒙Dr. Juan Jose Segura允许，San José, Costa Rica)



A

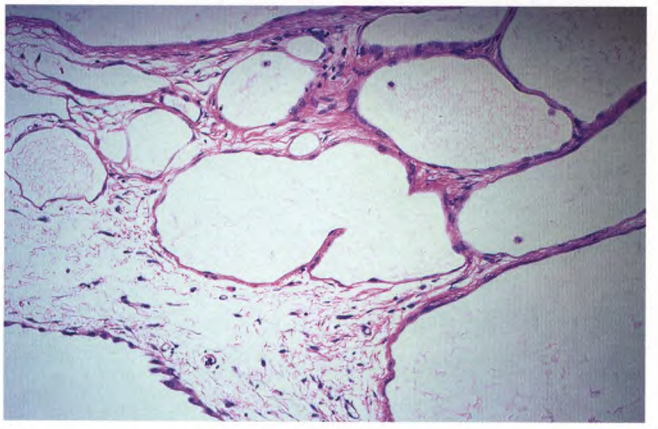

B

图 26.2 所谓“多囊性良性间皮瘤”。A. 大体形态。B. 镜下表现。囊肿内衬扁平间皮细胞，与淋巴管瘤形态相似。

出血和纤维蛋白沉积。有时囊壁反应性间皮增生非常明显，以致类似于恶性[52]。

本病自然史以明显的局部复发倾向为特征，加上大体呈肿瘤样外观，因而推测其为良性间皮瘤。我们与Ross等人[56]的意见一致，认为这些囊肿可能是由腹膜反应性增生而形成的**多发性腹膜包涵囊肿**(multiple peritoneal inclusion cysts)。它们的复发倾向可用原有刺激性因子持续存在来解释。有趣的是，它可以伴发腺瘤样瘤和其他良性间皮瘤，因此它是肿瘤还是增生性病变已有争论[46]。主要应该与囊性淋巴管瘤进行鉴别诊断[45](见 2388、2390 和 2398 页)。

Müller **源性囊肿**(cysts of müllerian origin)可发生于男性膀胱和直肠之间的真盆腔中[48]，来源于残留的Müllerian管，并且常常被覆输卵管型上皮[57]。本病已经在肠系膜和腹腔其他部分描写过(见2390页)。偶尔可以发生恶变[54]。

网膜附件(appendix epiploica)可以扭转造成大块脂肪坏死，形成硬化钙化结节。结节或附着于原来的部位或游离于腹腔[60](图26.3)。有时脂肪坏死呈*膜样*，包囊被覆具有组织化学蜡样色素染色方式的嗜酸性膜样假乳头皱襞[55]。

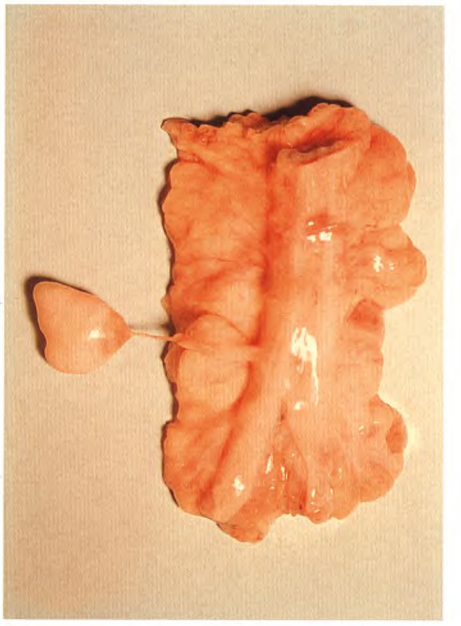

A

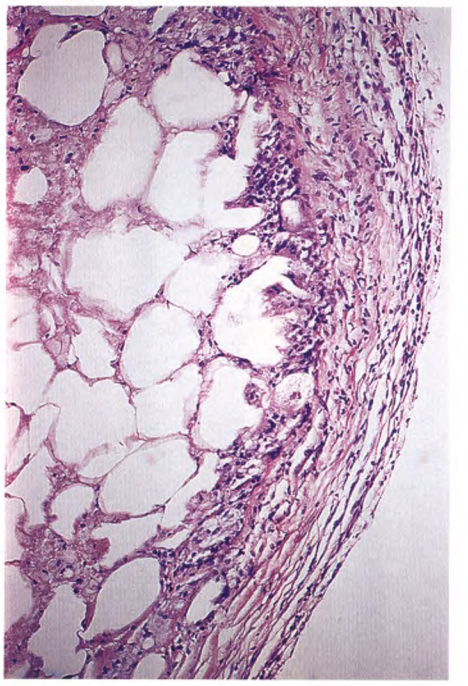

B

图 26.3 肠脂垂网膜附件扭转。A. 大体形态。B. 镜下表现。显示对脂肪坏死的炎症反应。

增生和化生 Hyperplasia and metaplasia

腹膜表面的间皮在受到刺激时具有很强的增生能力。这种增生可以表现为全腹膜腔弥漫性增生，见于肝硬化、胶原血管性疾病(例如红斑狼疮)和病毒感染。实际上，任何原因引起的长期渗出均可伴有间皮增生。间皮增生也可以作为对损伤的反应 US 局部形式发生。钳闭或某些机械性损伤可使疝囊出现明显的**结节状间皮增生**灶。这种情况在儿童特别常见，可能与恶性病变非常类似[68](图 26.4)。类似改变也见于急性阑尾炎或输卵管异位妊娠破裂的浆膜[64b]，病变酷似卵巢浆液性乳头状肿瘤的种植。当反应性间皮改变与卵巢肿瘤伴发时，将其误认为肿瘤的可能性更大，有时两者密切相关[63]。

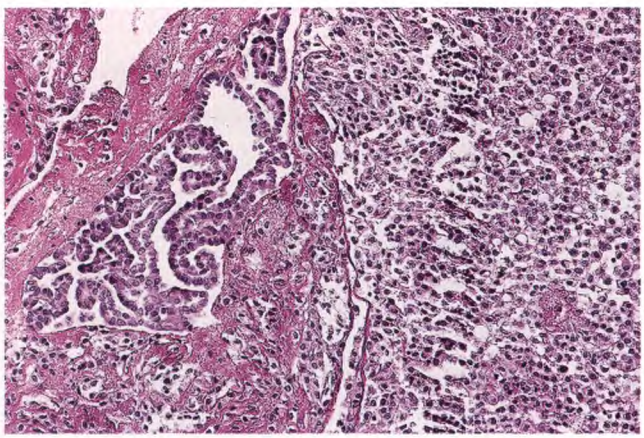

A

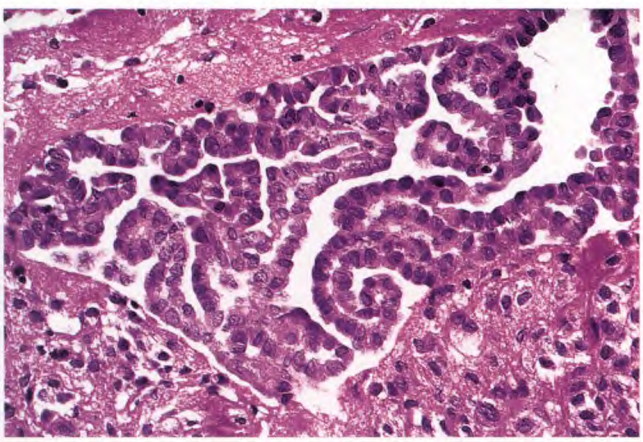

B

图26.4A和B 疝囊内旺炽型间皮增生，复杂的乳头结构可以相似于间皮瘤。

镜下，间皮增生性变化可以表现为乳头状突起、实性巢或腺管结构(图 26.5 和 26.6)。它们可以向表面突起或向下生长与间质构成复杂图像而类似于浸润[66]。在乳头状结构的间质中可能出现砂粒体[68]。细胞可以呈空泡状或完全透明[66]，这些空泡黏液或脂肪染色阴性。

一个由于其临床意义而获得了一个不成比例的坏名声的反应性变化是**结节状组织细胞 / 间皮细胞增生**。在其许多同义词中，最形象的是 MICE [偶见的间皮 / 单核细胞性心脏赘生物(mesothelial/monocytic incidental cardiac excrescences)]，因为心脏是发生这种病变的部位之一[70](见27章更详细的阐述)。这里说到它可以发生在腹腔、几乎总是在显微镜下被偶然发现就足够了。显微镜下，它是由CD68阳性组织细胞(占优势)和角蛋白和钙视网膜蛋白(calretinin)阳性的间皮细胞组成，后者常表呈簇和微乳头状[67]。重要的是，如果病理学家不小心，可能将其过诊断为间皮瘤、癌或诊断错误[62]。

反应性间皮增生和间皮瘤的鉴别诊断可能十分困难。出现*大体*可见的结节或乳头，核呈明显的非典型性，核浆比例增加，以及纤维组织增生区域内出现坏死，均支持恶性诊断[66]。后者是最具有意义的标志之一，因为它在反应性病变中十分少见。

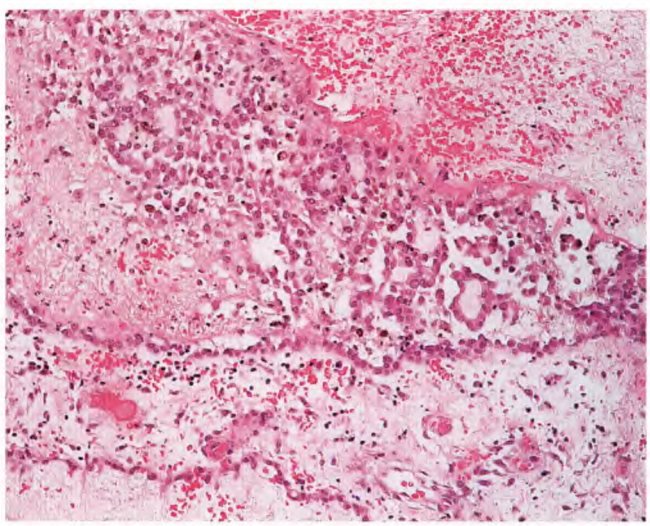

图 26.5 反应性间皮增生，患者伴有卵巢颗粒细胞瘤。这个表现不应该被解释为肿瘤种植。

需要全本请访问 www.ertongbook.com

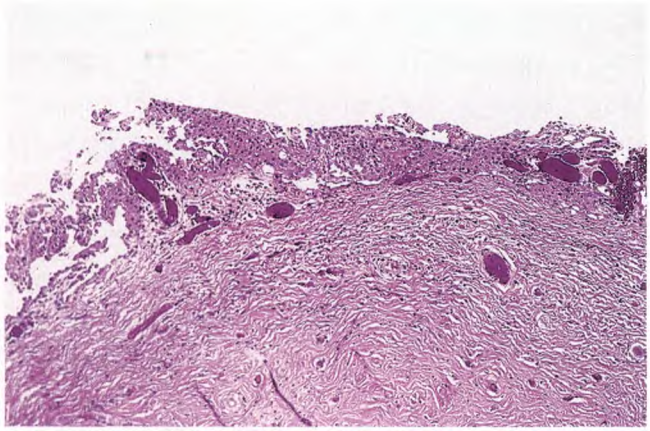

A

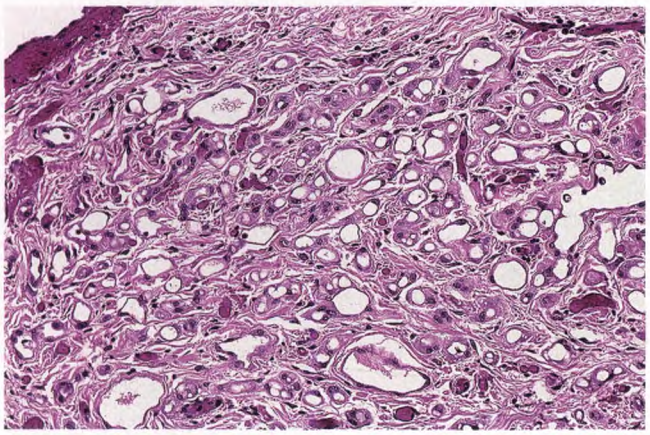

B

图 26.6A 和 B 旺炽性间皮增生伴有与腺瘤样瘤相似形态的区域。

免疫组织化学染色，显示反应性间皮细胞对各种分子量的角蛋白均呈强阳性反应，并可以恢复正常见于发育期的间皮细胞对结蛋白表达的能力[65]。反应性浆膜下结缔组织细胞在保持波形蛋白阳性的同时，还获得了对低分子量角蛋白的阳性表达，并且超微结构检查呈现肌纤维母细胞特征[61]。不幸的是，这些特征在与间皮瘤的鉴别诊断中并无实际用处。作为可替代的，免疫组化在反应性间皮增生和卵巢交界性或恶性浆液性肿瘤种植的鉴别诊断中可能具有价值，虽然不像胸膜间皮瘤和肺腺癌之间的区分那样明显(见鉴别诊断下及第 7 章和第 19 章)。重要的是不要将有时增厚的角蛋白阳性的反应性间皮下纤维母细胞错误地解释为肿瘤，后者*常可见*在一型或另一型腹膜肿瘤结节周围或其之间。

间皮细胞也可以出现化生性改变，最主要的是*鳞状上皮化生*[64, 69]和*Müller源性化生*。后者几乎全部发生于女性，主要在盆腔范围，并且主要表现为子宫内膜异位症、输卵管内膜异位症和异位蜕膜反应[71](将在以后2386页及第19章卵巢中进一步讨论)。灶状*软骨化生*也可以看到，但它可能是起源于间皮下的间叶成分而不是间皮本身[64a]。

肿瘤 Tumors

间皮瘤 Mesothelioma

腹膜间皮瘤与发生于胸膜腔的间皮瘤性质十分相似(见第7章)，但各种类型间的相对比例及用于与转移癌(卵巢、肺)鉴别诊断的标准稍有不同。传统上将腹膜间皮瘤分为上皮性和纤维性，但后者已不再被认为是间皮瘤的一种类型，已分开讨论(见2384页)。真正的间皮瘤大多表现为或者是孤立良性的，或者是弥漫恶性的，但也有少数孤立恶性或弥漫良性的例外情况发生。

良性间皮瘤 Benign mesothelioma

良性间皮瘤通常表现为孤立性小乳头结构，其大体及镜下形态均与脉络丛的表现相似[92]。大多数病例为剖腹手术中的偶然发现，少数有蒂并可以发生扭转。我们认为多数良性间皮瘤是反应性病变(即灶状乳头状间皮增生)而不是真正的肿瘤。没有证据表明它们可以恶变，且与石棉接触无关。

以上病变仅是间皮增生过程(不同于明显的炎症后反应性病变)，我们确信它们为良性病变。孤立性间皮增生主要呈*实性*生长方式，具有多中心或弥漫生长的高分化乳头状间皮增生最好被视为恶性间皮瘤最好的表现(见下一节)。

被称为**多囊性良性间皮瘤**的病变已经在 2375 页讨论。

恶性间皮瘤 Malignant mesothelioma

一般情况和临床特征：腹膜恶性间皮瘤多发生在40岁以上的患者，但也见于年轻人[94]、儿童[74, 98, 124]，甚至新生儿[118]。主要发生于男性。其发病率有增加的趋势[73]。约半数病例有石棉接触史[114a,119]。有趣的是，腹膜间皮瘤患者常有严重的石棉接触，而胸膜间皮瘤则以短暂性接触石棉的患者为主。这种肿瘤的平均潜伏期达 15 年或更长[122]。美国使用石棉主要始于 1950 年前后，一直持续到60年代，因此认为这种肿瘤的发病率将进一步增加不是没有道理的。事实上，据估计本病在美国和西欧国家很可能继续增加直到 21 世纪，至少要到2020年[81]。一些腹膜间皮瘤发生在与胶体钍(thorotrast)造影剂接触之后[109]，而另一些则继发于反复的间皮刺激[82, 114]。在某些情况下，腹膜间皮瘤可以与胸膜间皮瘤共存。

通常临床表现是反复发生腹水，可以伴有腹部痉挛性疼痛及腹围增加[93]。间断性不完全肠梗阻常见。偶尔本病可以首发于疝囊、脐、卵巢或大肠壁[79, 85, 87, 116]。在另一些病例中。腹股沟或颈部淋巴结转移是这种肿瘤的首发症状[121]。在另一些病例，临床表现为局部急性炎症改变[98a]。

大体特征：大体上，腹膜恶性间皮瘤通常表现为脏层和壁层腹膜的散在的多发性斑块和结节[96, 128]。可以伴有腹腔内严重的粘连及肠系膜短缩。腹水普遍出现。伴发胸膜纤维性斑块较伴发胸膜间皮瘤常见，有时纤维性斑块也出现在腹腔内[72]。在罕见的情况下，肿瘤表现为孤立性肿块，这样的病变与良性间皮瘤是通过其细胞更密集及出现非典型性来鉴别。这种差别可能很细微[89]。如已说明的，当出现局部间皮增生伴明显细胞密集时，在做良性间皮瘤的诊断时应十分小心。我们已经见到几个这样的病例出现了肿瘤的复发，呈现弥漫性腹膜病变。

组织学特征：恶性间皮瘤的镜下形态极其多样。最常见的是被覆非典型性间皮细胞的乳头状或管状结构，乳头状结构具有纤维血管轴心，其中可能含有砂粒体(图 26.7 和 26.8)[75]。另外，还可见间皮样细胞与肉瘤样梭形细胞混合存在，肿瘤呈双向分化。肿瘤细胞通常相当一致，胞浆嗜酸或空泡状，核大呈空泡状或深染。有些病例肿瘤细胞空泡明显甚至完全透明，这是水肿变性的结果。另一些病例由于脂质堆积，细胞呈泡沫状，其中有的是多核细胞，类似于Touton巨细胞[101]。核分裂像可能难以找到。非常罕见的是，肿瘤组织可以出现灶状软骨或其他类型的间叶组织化生。

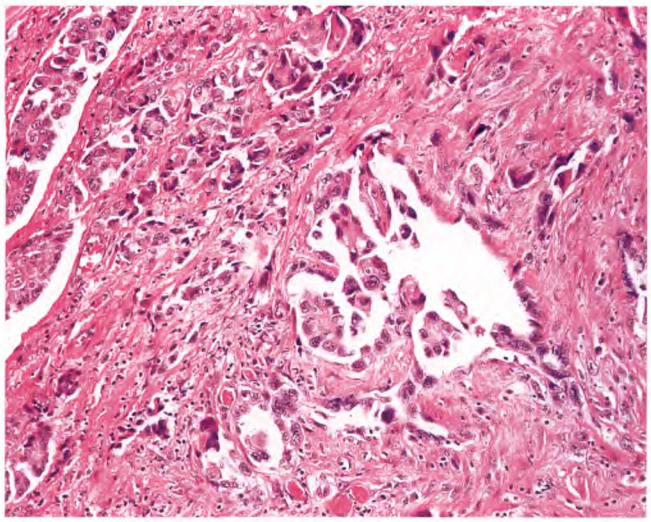

图 26.7　恶性间皮瘤伴乳头形成和促纤维性间质反应。

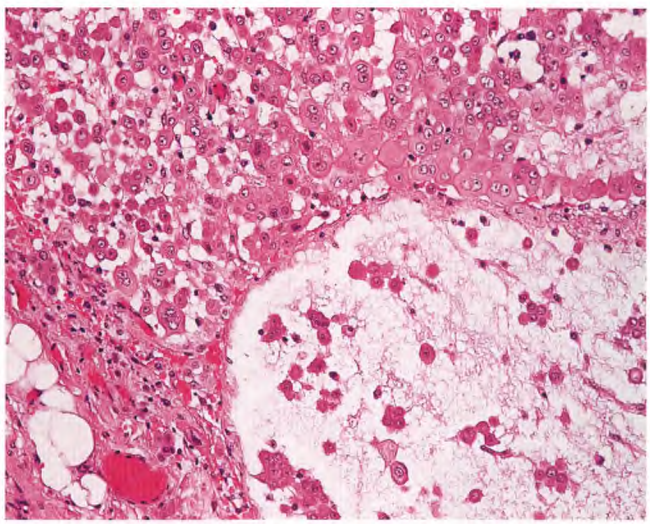

图 26.8　恶性间皮瘤，兼有富于细胞区和细胞稀疏区。

*高分化乳头状间皮瘤*更易发生于女性，通常是多灶。早期描述强调其缓慢的临床过程，并且建议进行保守治疗[90]。但更进一步的研究发现，它是一个进展性的病变，应当将其视为恶性肿瘤(见治疗和预后项下)[83, 99]。

*具有蜕膜形态特征的间皮瘤*是恶性间皮瘤的一种形态学变异，其肿瘤细胞相似于蜕膜样变的间质(图26.9)。虽然起初描述发生于年轻女性，并且与石棉无关[111]，但现在认为男女均可发生，并见于任何年龄组，而且可以与石棉有关，还可以出现其他常见的*管状乳头状间皮瘤*病灶[113, 117]。

与发生在胸膜的*淋巴组织细胞样间皮瘤*相似的同类肿瘤已经在腹腔发现(图26.10)。

组织化学和免疫组织化学特征：恶性间皮瘤常含有细胞外黏液物质，有时量较大。它们是酸性黏多糖，对胶状铁和奥新蓝染色阳性，并至少部分可经透明质酸酶消化而被清除，PAS阴性。腺癌也可以含有胶状铁染色阳性物质，但是透明质酸酶消化对其影响小。通过组织化学或生物化学方法检测出高水平的透明质酸支持间皮瘤诊断。但它不是特异性的[86]。

免疫组织化学，恶性间皮瘤细胞一般对角蛋白(包括角蛋白5/6)、EMA、钙视网膜蛋白(calretinin)、间皮(mesothelin)、WT1、基因产物、血栓调节蛋白、

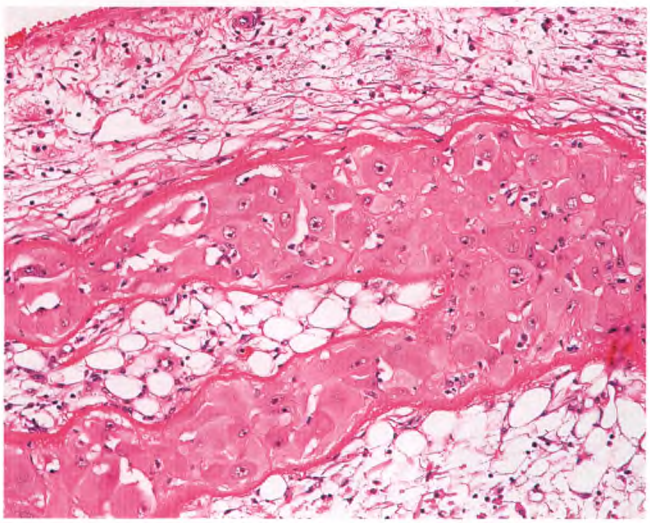

图26.9 所谓“蜕膜样间皮瘤”，兼有细胞密集和稀疏区。

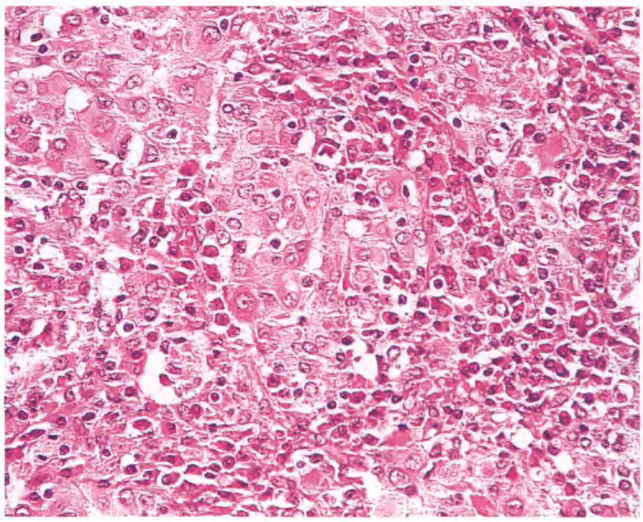

图26.10 所谓“淋巴组织细胞间皮瘤”。肿瘤细胞与多量反应性淋巴细胞和组织细胞混合存在。

HBME-1、波形蛋白(vimentin)、神经细胞粘着因子、基底膜相关蛋白(Ⅳ型胶原、层粘连蛋白和层粘连蛋白受体)阳性(图26.11)。它们一般对CEA、B72.3、MOC31－和Ber-Ep4－限定的糖蛋白和Leu-M1(和相关的髓单核细胞抗原)阴性[95, 104, 106, 120, 127]。

这些阳性表达的标记物与这些肿瘤的形态学表现之间存在一些相关性[77]。在肉瘤样间皮瘤中，一些或所有的标记物都可能丧失[76]。

一些间皮瘤表现肌动蛋白和结蛋白阳性[103]，当后者出现阳性时，这种肿瘤称为*平滑肌样间皮瘤*[110]。

这些标记物在对恶性间皮瘤与转移癌和反应性间皮增生之间的鉴别诊断中的应用在下面讨论。

超微结构特征：电镜下，高分化恶性间皮瘤细胞表现有极性，可见丰富的微绒毛覆盖，细胞外和细胞内有新腔形成，可见糖原颗粒、连接结构、张力丝和基底膜[123](图26.12)。典型间皮细胞与间叶的纤维母细胞样细胞之间可见移行过渡[80]。在超微结构水平，称为蜕膜样表现的间皮瘤变型由于其细胞胞浆内有中间丝聚集可被看到[117a]。

分子遗传学特征：p53的过度表达常见，但p53基因突变罕见[84]。一些恶性间皮瘤表达bcl-2蛋白[115]和端粒逆转录酶(TERT)[102, 114b]。

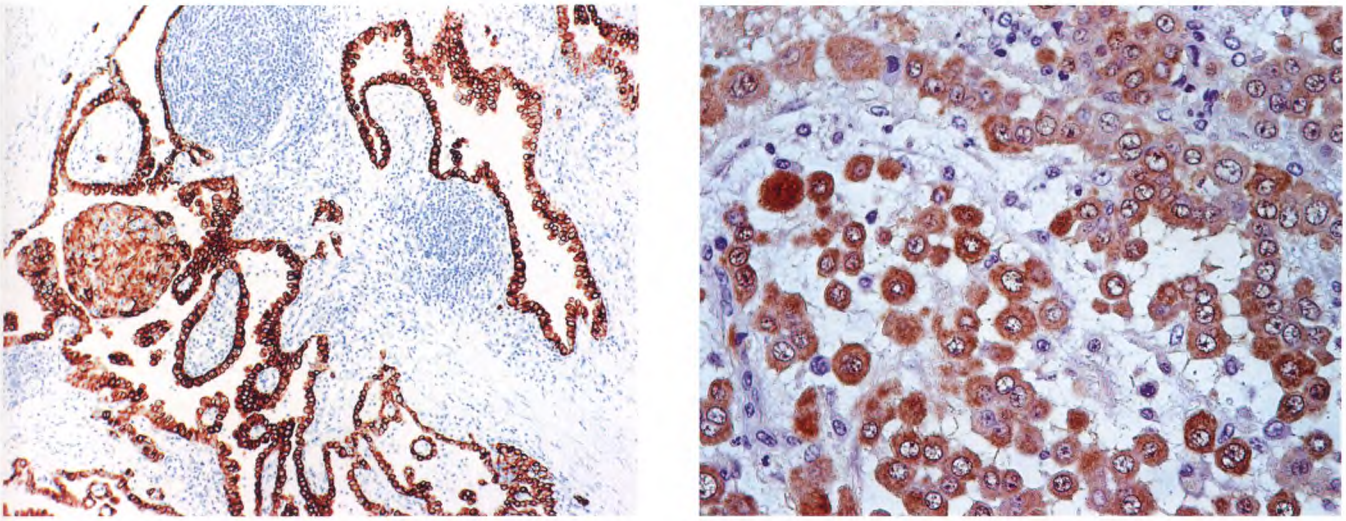

A B

图 26.11 恶性间皮瘤免疫组织化学表现角蛋白 5/6 阳性(A)和钙视网膜蛋白(calretinin)阳性(B)。

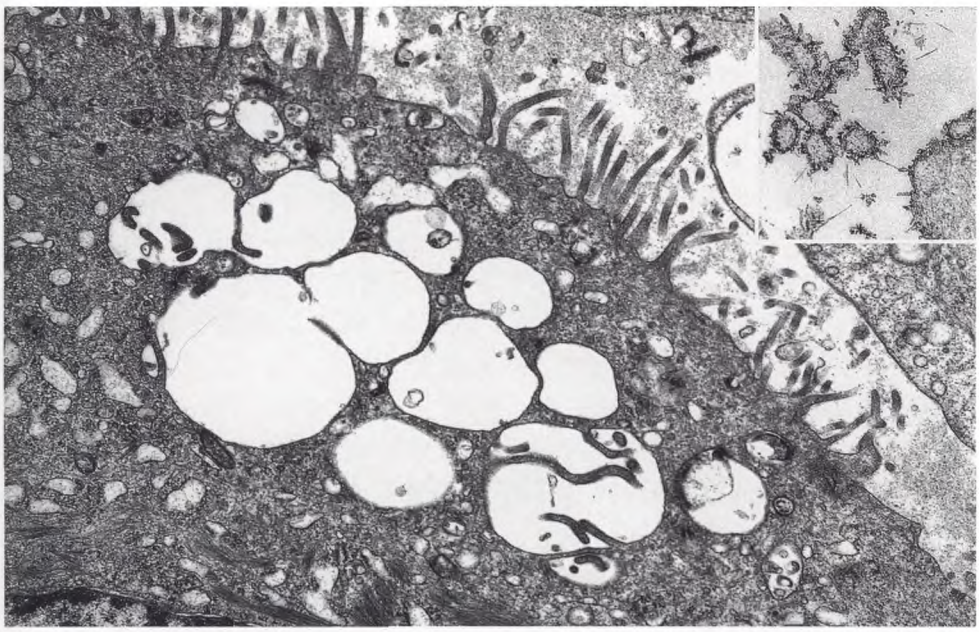

图 26.12 恶性间皮瘤细胞电子显微镜表现，可见腔面大量微绒毛及细胞内空泡也拥有微绒毛。插图 显示微绒毛表面有酸性粘多糖附着。(×8000；插图 Hale胶体铁染色； ×45,000；引自Suzuki Y, Churg J, Kannerstein M: Ultrastructure of human malignant diffuse mesothelioma. Am J Pathol 1976 85:241-262)

鉴别诊断：恶性间皮瘤主要应与反应性间皮增生及原发或转移性腺癌进行鉴别诊断(图26.13)。正如前文所提及的，它们的鉴别主要依靠形态学特征，因为特殊的技术很少能在这里得到应用，从统计学的角度来说，EMA强阳性和p53过度表达更常见于恶性间皮瘤，但这在单个情形下没有很大价值[125]。在形态学参数方面，美国-加拿大间皮瘤专门小组最近发表了一篇有价值的文章，列出了重要的鉴别标准[125]。他们认为，脂肪或器官壁浸润是最可靠的恶性指标，相反游离在表面的呈线形排列的非典型间皮细胞提示为反应性病变。他们警告，人们有可能对呈颗粒状或脂肪小叶之间的反应性间皮增生做出错误的解释，并且强调细胞学上的非典型性在鉴别诊断上不是很有帮助这一事实。密集排列的间皮细胞如果在腹膜腔，无很大意义，但如果出现在间质中则是恶性的特征。

关于间皮瘤与癌之间的鉴别诊断，特殊技术具有

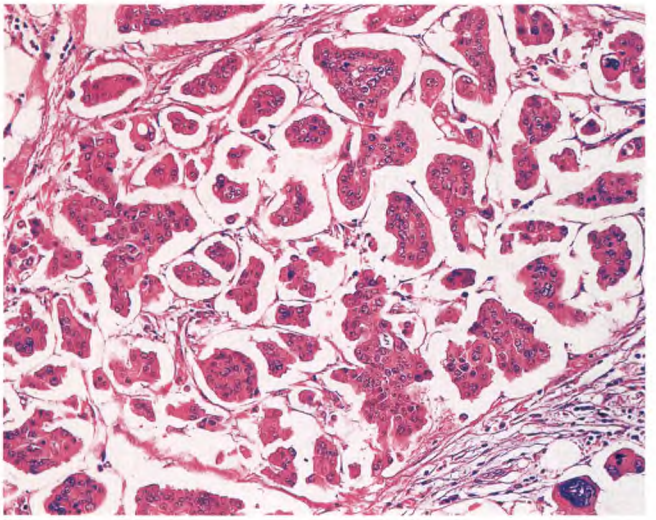

图26.13 腹膜原发乳头状浆液性癌。肿瘤在形态和免疫组织化学上无法与卵巢的相应的肿瘤鉴别。

重要作用，虽然这种鉴别不像在胸膜那样明确[100]。原因是简单的：在胸膜鉴别诊断主要是与肺腺癌(即内胚层器官发生的肿瘤在组织起源上与间皮没有关系)而在腹膜，鉴别诊断主要是与müllerian型的(乳头状)浆液性癌(不论肿瘤是否是由卵巢/子宫转移到腹膜还是腹膜原发的)。即变化了的间皮细胞发生的肿瘤。因为两种肿瘤在临床和治疗上存在明显的不同，而且这种鉴别是可能的，所以应该始终注意区分二者。在形态学水平上，支持间皮瘤诊断的表现是明显的管-乳头结构型，多角细胞胞浆嗜酸，缺少明显的核多形性，缺少高核/浆比[99]。

组织化学上，一般胞浆内出现黏液(或淀粉酶消化后PAS阳性，或Mayer黏液卡红阳性)，癌诊断成立。但在腹膜这一特征并不像在胸膜那样有帮助[97]，没有绝对价值，因为黏液阳性的肯定的间皮瘤病例存在[88]。

免疫组织化学上，钙视网膜蛋白(calretinin)和WT1基因产物看起来是最好的间皮瘤标记物，其后是血栓调节蛋白(thrombomodulin)和角蛋白5/6，而Ber-Ep4似乎是癌的最好标记物[78, 112]。Ordóñez[112]总结的间皮瘤的最好证据是MOC-31、B72.3、Ber-EP4、CA19-9和Leu-M1*阴性*，而认为CEA、PLAP、EMA、波形蛋白、HBME-1和S-100蛋白几乎没有或没有用处。

作为最后的结论应该说在鉴别上仍有疑问的病例，电子显微镜检查具有决定性作用[91]。

播散和转移。腹膜间皮瘤以局部播散为特征，最终可导致腹腔完全消失。随着疾病的进展，肿瘤可以局部侵犯肠壁、脾门和肝门、胃壁、胰腺、膀胱、前腹壁和腹膜后。肿瘤也可以转移到腹膜后或盆腔淋巴结，但转移到肺或其他远处部位相对少见。已经发现以结肠息肉形式出现的转移性间皮瘤的特殊病例[108]。

治疗和预后。恶性间皮瘤的预后很差，大多数患者在诊断2年内死亡[107, 126]。但不管怎样，有一种发生在女性的弥漫性间皮瘤亚型具有高分化特征，其病变发展缓慢[93]。不幸的是，对于间皮瘤，很难根据组织学表现预测肿瘤的生物学行为是进展性或非进展性[99]。对间皮瘤的治疗采用手术切除，联合化疗，全腹部化疗的综合疗法已取得了另人鼓舞的结果[105]。

腹腔内纤维组织增生性小细胞肿瘤 Intra-abdominal desmoplastic small cell tumor

腹腔内纤维组织增生性小细胞肿瘤(DSCT)为高度恶性肿瘤，它以青春期和年轻成人腹腔内出现单个肿块或多发结节为特征，常见于男性[141, 153]。但也可以见于年龄较大的人[161]。已经有1例伴发Peutz-Jeghers综合征的报告[157]。这种肿瘤多局限于盆腔，但有时可以扩展到整个腹腔、阴囊和(或)腹膜后。有时整个肿瘤局限于在睾丸周围区域[137, 146]。通常伴有腹水，其内恶性细胞容易辨认[136]。大体上，肿瘤结节实性质硬，大小不一，呈斑块状或球形(图26.14)。腹腔内器官的侵犯(如胃肠道)常限于浆膜层。然而伴有明显肝、胰和卵巢侵犯的病例已有报告[162]。淋巴结转移罕见，但已有很好的证据，偶尔它们是本病的首发症状[133]。

显微镜下，肿瘤细胞被富于细胞的间质分割成界限清楚的细胞巢("纤维增生性"，desmoplastic)(图26.15)。肿瘤细胞形态单一，呈小圆形，核深染，核分裂活跃，胞浆稀少，其中一些细胞呈横纹肌样外观。肿瘤间质主要由纤维母细胞和肌纤维母细胞组成，但也可以含有增生的血管，有时呈分叶状结构。这些结构与由原始神经上皮/神经内分泌细胞组成的其他恶性肿瘤的结构类似，可能是因为这些肿瘤细胞分泌血

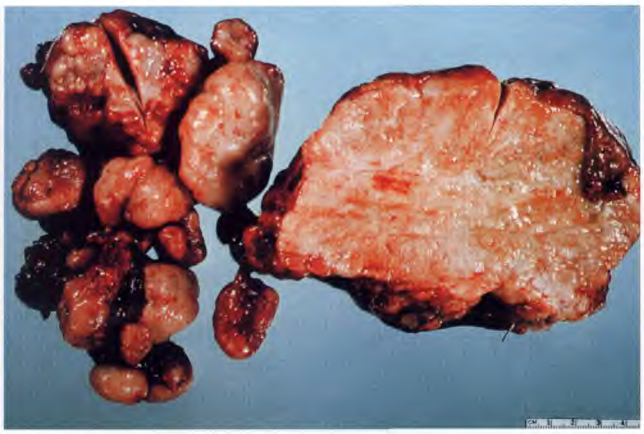

图26.14 纤维组织增生性小细胞肿瘤的大体表现。肿瘤呈多结节，其中1个体积相当大，注意其中大范围的纤维化。

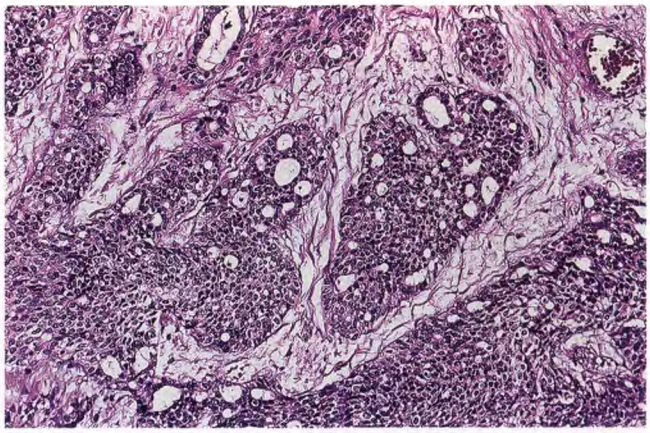

图26.16 纤维组织增生性小细胞肿瘤显示在肿瘤细胞巢周围有腺体形成。

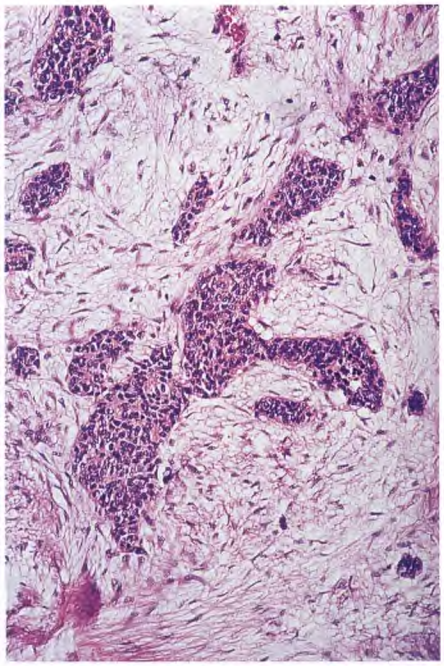

图26.15 腹腔内纤维组织增生性小细胞肿瘤的显微镜下表现。低倍镜显示肿瘤细胞巢界限清楚，周围围绕着富于细胞的间质。

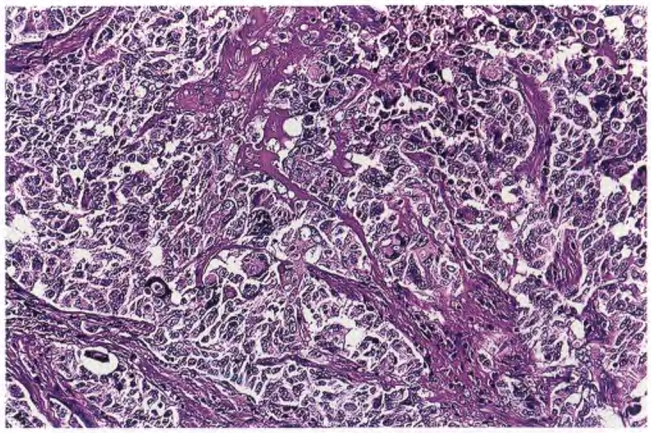

图 26.17 纤维组织增生性小细胞肿瘤呈不常见的多形性。不寻常地发生在 76 岁老年妇女身上，肿瘤累及子宫的外壁。诊断是通过 PCR 方法做 EWS-WT1 基因融合证明的。

管生成因子[140]。组织形态学上的变化还包括肿瘤间质稀少，肿瘤细胞排列成管状或腺体形、印戒细胞样和成簇的多形性大细胞[139, 148, 150, 152](图 26.16 和 26.17)。

这种肿瘤的免疫组织化学染色具有特征性，它同时表达上皮的[角蛋白(keratin)、上皮膜抗原(EMA)]、肌肉的(结蛋白，desmin)及神经的(神经元特异性烯醇化酶，neuron-specific enolase，NSE)标记物(图26.18)。角蛋白呈弥漫性胞浆染色，而结蛋白则呈局灶性点状分布["球状的(globoid)"]。肿瘤 WT1 也阳性，这是由于其具有的基因融合特征[135, 144]。为了这一目的使用适当的抗体是决定性的[如 WT (C-19)]；即直接针对 WT1 蛋白的 C− 端区域，因为同样分子的 N− 端区域[用 WT(180)抗体检测]不表达[134]。波形蛋白也呈强阳性，但肌动蛋白(actin) 和肌浆蛋白(myogenin)特征性阴性。CD99(尤文氏肉瘤相关抗原)通常为阴性，虽然可以观察到灶状胞浆染色。间皮标记物如钙视网膜蛋白(calretinin)和血栓调节蛋白(thrombomodulin)染色一般阴性，但不总是阴性[151, 162a]。偶尔，嗜铬素(chromogranin)呈阳性反应。在超微结构水平，细胞表现相当原始，有少数特异性连接，胞浆内有散在的有界膜的

需要全本请访问 www.ertongbook.com

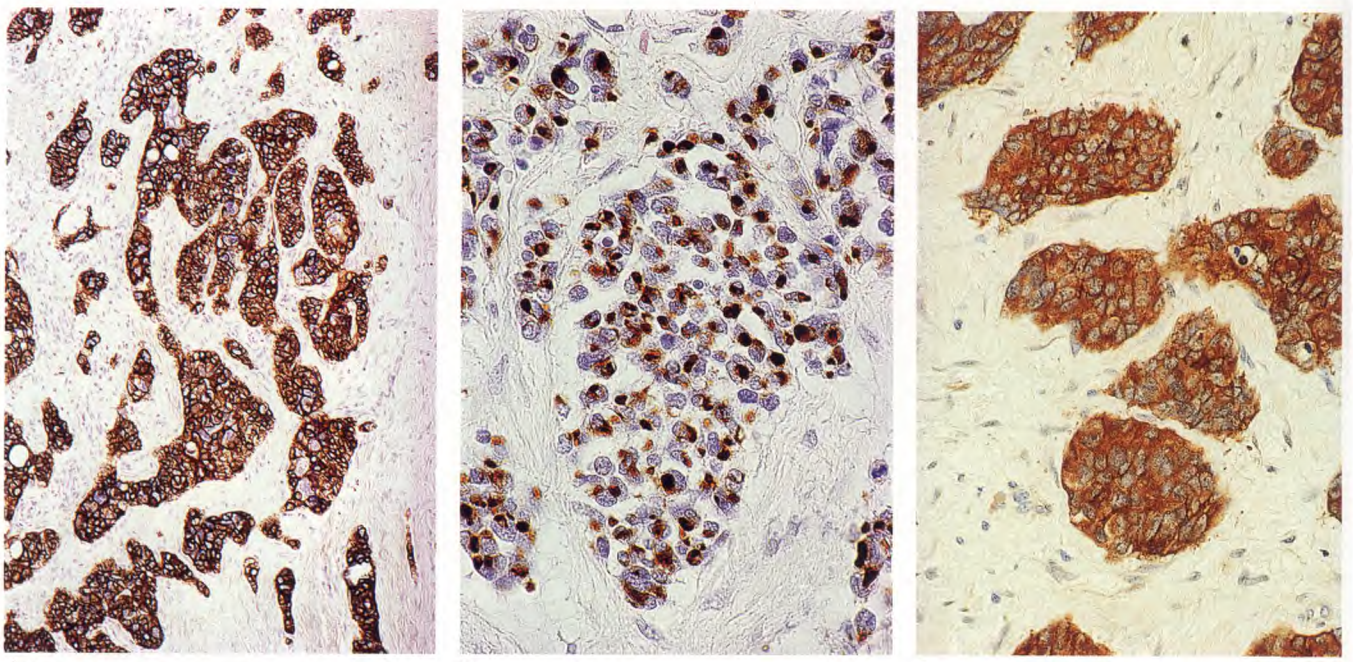

A B C

图 26.18 纤维组织增生性小细胞肿瘤表现典型的对角蛋白(A)、结蛋白(B)、神经元特异性烯醇化酶(C)多表型反应。

致密轴心颗粒，以及位于核旁的多成簇的不等量的中间丝。

DSCT伴有独特的核型异常，涉及t(11;22)(p13;q12)相互易位[115, 147a, 156a]。所涉及的基因是22q12上的*EWS*(Ewing's 肉瘤基因)和 11p13 上的 *WT1* (Wilms 瘤基因1)[143]。这个发现对与儿童其他小圆细胞肿瘤的鉴别诊断有实际意义[132, 138]，特别是那些表现非典型形态和免疫组织化学特征(例如角蛋白阴性)[159]的病例，也因为它可以用于对腹水的检测[155]。*EW-WT1*基因融合存在几个分子变异[131]。这两个基因的介入可以解释为什么这种肿瘤的表型特征与 Ewing 肉瘤 /PNET 和 Wilms 瘤有一些重叠。DSCT 的特殊分布还提示了其与间皮细胞的关系，以及其代表“间皮母细胞瘤(mesothelioblastoma)”的可能性[141]。正常发育的间皮有结蛋白的短暂表达(见2373页)，恶性间皮瘤有 *WT1* 基因产物的选择性表达[130]，已有3例胸腔纤维组织增生性小细胞肿瘤的描述[154]支持这一论点。但另一方面，1 例这种肿瘤的典型病例出现在小脑[158]，1 例在腮腺[161]，1例在手的软组织和骨[129]，使对这个假设产生了一些疑问。看起来DSCT更可能与发生在婴儿的其他小细胞肿瘤，特别是 Ewing 肉瘤 /PNET 相关，因为这两个肿瘤在形态学、免疫组织化学(DSCT 伴 CD99反应)和分子水平(DSCT伴*EWS–FLI–1*或*EWS–ERG* 而不是 *EWS-WT1* 基因融合)[145, 149]存在有过度或交叉。

DSCT 的行为可能比婴儿任何其他恶性小圆细胞肿瘤更凶险[142, 153, 160]。多数患者死于最初诊断后2年之内。然而，使用积极的多种方法治疗已经使一些病例获得了延长生存时间的结果[147]

其他原发肿瘤 Other primary tumors

除间皮瘤或DSCT以外，与大网膜或肠系膜均无关系的腹膜原发肿瘤十分少见。

孤立性纤维性肿瘤 (solitary fibrous tumor，过去称为孤立性纤维性间皮瘤)发生在腹腔较发生在胸腔少见得多，但其形态特征是一样的(见第7章)(图26.19)。这种肿瘤见于成年人，并且与发生于胸腔的同类肿瘤一样可以伴有低血糖。多数病例具有良性的临床经过[168, 174]。但是对应的恶性肿瘤已有很好的文献证明[166]。肿瘤细胞的表型与正常间皮下间叶细胞一样。

血管肉瘤 (angiosarcomas)已有描述，其中一些发生于放射治疗后[172](图 26.20)。**上皮样血管内皮瘤** (epithelioid hemangioendothelioma)的生长方式类似于恶性间皮瘤，表现为在腹膜腔内弥漫性生长，与发生在胸腔的肿瘤生长方式相似[163, 171](图26.21)。这些肿瘤缺乏疱疹病毒样 DNA 序列，而与 Kaposi 肉瘤伴随[170]。

滑膜肉瘤 (synovial sarcoma) 可以发生在腹膜腔，它主要应与双向分化的间皮瘤进行鉴别诊断。为达到这一目的，需要使用分子生物学技术[169]。

滤泡树突状细胞肿瘤 (dendritic follicular cell tumor) 据报告在腹腔发生的频率在增加。据称在这个部位发生的滤泡树突状细胞肿瘤比在其他部位发生的此类肿瘤在生物学上更具进展性[165, 173]。

上皮样血管平滑肌脂肪瘤 (epithelioid angiomyolipoma, PEComa)是另一个被认识的发病率在增加的肿瘤，包括在腹腔。大多数病例发生在盆腔。常与任何器官没有解剖学上的关系，并且一些病例为恶性[164]。镜下形态与肾细胞癌、肾上腺皮质癌、嗜酸细胞腺瘤及各种多形性肉瘤相似。HMB-45阳性仍然是诊断这一疾病的关键特征。



图26.19 孤立性纤维性肿瘤的大体表现。肿瘤生长在横膈的腹腔一侧。

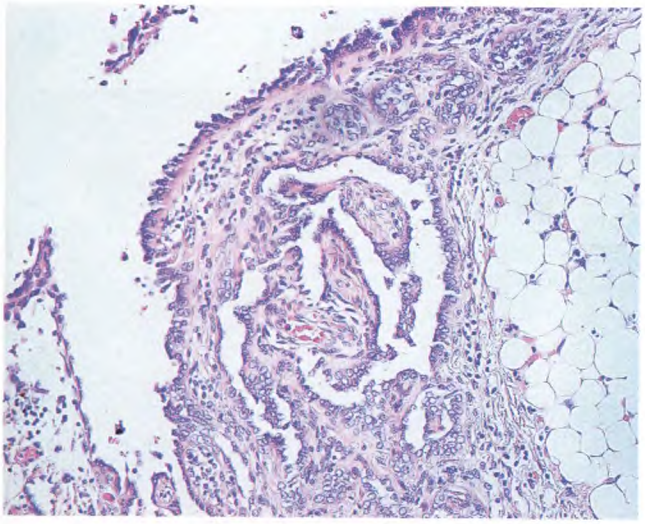

图 26.20 腹膜血管肉瘤。生长方式与恶性间皮瘤十分相似。

未分化肉瘤 (undifferentiated sarcomas)是发生在儿童腹腔的不能确定组织起源的肿瘤，已由 Gonzalez-Crussi 等人描述[167]。

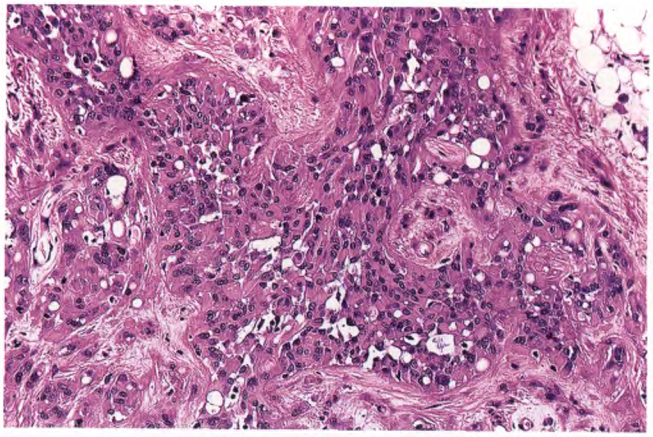

A

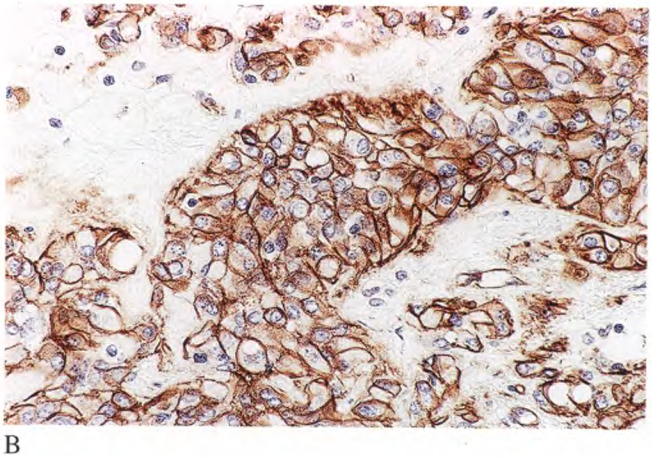

B

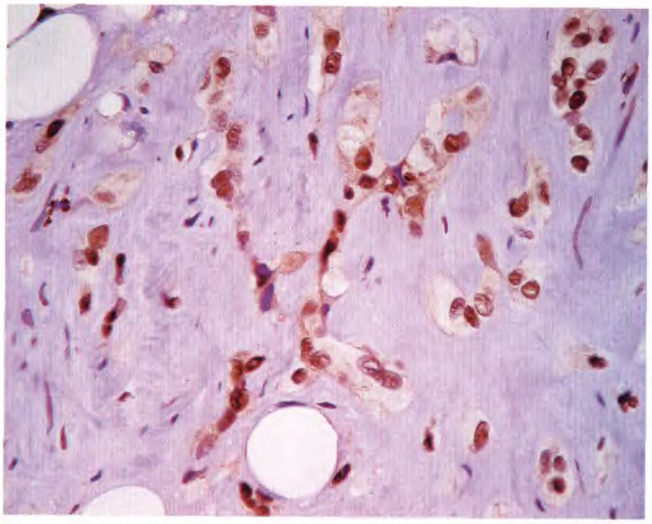

C

图26.21 腹膜上皮样血管内皮瘤。A. H.E.染色；B. CD31；C. FLI-1 (来自另 1 例同样的肿瘤病例)。

第二 müller 系统病变 Lesions of the secondary müllerian system

第二müller系统(secondary müllerian system)一词指女性盆腔和下腹部间皮及其下的间叶组织，它与第一müller 系统(即 müllerian 管)有着密切的胚胎学关系[189]。这种组织具有在腹腔(最常见于盆腔，但也发生在大网膜、肠系膜和腹膜后)内发生各种各样的化生性及肿瘤性病变的潜能，这些化生性和肿瘤性病变在各个方面均与发生在卵巢、子宫或女性生殖道其他器官的同类病变相似[194]。这些病变有时相伴发，因为它们有相关的组织起源和发病机制[196]。

1. **输卵管内膜异位症**(endosalpingiosis)：在第 19 章讨论。
2. **子宫内膜异位症**(endometriosis)：在第 19 章讨论(也见 2392 页)。
3. **异位蜕膜反应**(ectopic decidual reaction)：最常见于盆腔及大网膜，表现为灰色间皮下小结节[177, 179]。镜下蜕膜细胞可以呈现奇异而深染的核，易与转移性鳞状细胞癌混淆。可以发生血管的改变，它是一种退行性变化[177]。
4. **腹膜播散性平滑肌瘤病**(leiomyomatosis peritonealis disseminata)：它是一种罕见的良性病变，典型的子宫平滑肌瘤伴有大网膜及腹膜脏层和壁层弥漫分布的多发性成熟的平滑肌小结节(图 26.22)，可能误诊为转移性平滑肌肉瘤。极少数情况下，本病可与子宫内膜异位症共存。偶尔性索样结构可见于平滑肌瘤结节中[190]。它的克隆型与子宫平滑肌瘤相似[191]。本病与妊娠密切相关[193]。增生的细胞中可见类固醇激素受体[176, 183]。大部分病例出现结节自发性退变。
5. **腹膜(乳头状)浆液性肿瘤**[(papillary) serous tumors of the peritoneum]。它们包括低度恶性的腹膜浆液性微乳头瘤病、浆液性砂粒体癌和(卵巢外)浆液性癌[175, 181, 184, 185, 187, 188, 195](图 26.13)：它们在第 19 章讨论。
6. **子宫内膜间质肉瘤**、müller **腺肉瘤** (endometrial stromal sarcoma, müllerian adenosarcoma)(伴有或不伴有肉瘤过度生长)和**恶性混合性 müller 肿瘤** (malignant mixed müllerian tumor)(伴有或不伴有神经内分泌分化)[178, 180, 182, 186, 192]：这些肿瘤在第 19 章讨论。

转移性肿瘤 Metastatic tumors

所有转移性肿瘤都可以累及腹腔。最常见的原发肿瘤部位是女性生殖道(特别是卵巢)，其次是大肠和胰腺[198, 208]。引起腹膜癌病的卵巢和子宫肿瘤通常为浆液型肿瘤，子宫原发病变可以是非常表浅的或甚至在原位[212]。腹腔转移性肿瘤的大体形态多种多样，由单发界限清楚结节直至弥漫性腹膜增厚。肿瘤组织的质地与组成的细胞、纤维组织的量及黏液成分有关。转移癌与恶性间皮瘤的大体及镜下形态十分相似。卵巢乳头状浆液性腺癌的腹膜转移尤其是这样，但它也可以伴发肺癌，这与胸膜播散有关[209]。

腹膜假黏液瘤(pseudomyxoma peritonei)是肿瘤种植的一种特殊形式，表现为腹腔内含有大量的黏液物质[203, 211](图 26.23)。肠受累相对少见，但息肉状黏液

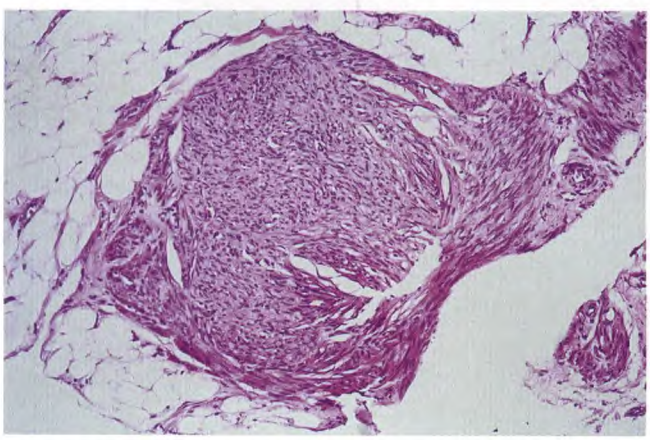

图 26.22 腹膜播散性平滑肌瘤病的低倍镜下表现。



图26.23 腹膜假黏液瘤的大体表现。整个腹腔被多结节的黏液性肿块占据。

性肿块可出现在小肠的腹膜表面[215]。黏液性囊性病变也可以见于脾实质[200]。在传统习惯上认为其原发病变可以是阑尾、卵巢或胰腺的黏液性交界性或恶性肿瘤(见第 11、15 和 19 章)[204]。最近关于这个问题做的几项研究得出的结论是，在绝大部分男性和女性患者中，阑尾是腹膜假黏液瘤的原发部位[205, 206, 219]。进一步研究提示，当伴有黏液性卵巢肿瘤时，卵巢的肿瘤多半是来自于阑尾肿瘤的种植，而不是与阑尾肿瘤同时发生的独立的卵巢肿瘤[205, 206, 219]。这个问题将在第 19 章进一步讨论。

镜下可见大黏液池伴血管充血和慢性炎细胞浸润。*必须在黏液中找到明确的腺上皮细胞才能诊断腹膜假黏液瘤*(图26.24)。在组织学和细胞学上，这些细胞通常有看似良性的形态，并且没有浸润[202a, 210]。因为这些特性，已有建议将这种病变称做*腺黏液沉积症*，以便与通常由位于胃肠道的浸润性黏液腺癌转移而来的*腹膜黏液癌病*相区分，其细胞具有非典型性[207]。我们肯定同意这两组肿瘤具有不同的结果(毫不奇怪)[218]，但是恐怕*腺黏液性*这一新的名词没有能够很好地提醒人们其具有低级别恶性肿瘤的特性。

免疫组织化学上，假黏液瘤细胞特征地表达 MUC2，一种具有形成胶冻这种物理化学特性的黏液[204a]。

腹膜假黏液瘤以缓慢但持续的临床过程为特征，伴复发性腹水，最终导致大肿块(“jelly-belly 综合征”)。现行的治疗方法是尽可能的手术切除，大部分患者需要复杂的开腹手术，其中包括全胃切除[213, 214]。应该注意的是，卵巢和阑尾的黏液性囊腺瘤可以破裂，并可将它们的内容物释放进入腹腔，但导致的病变具有自限性，显微镜下缺少肿瘤细胞，不应该诊断为腹膜假黏液瘤[197, 202]。假黏液瘤样改变(假－假黏液瘤，这样称呼)也已经在经过新的辅助雄激素去势治疗的前列腺癌的间质中描述[217]。

另外一个非常特殊的肿瘤种植形式是*腹膜神经胶质瘤病*(gliomatosis peritonei)。它是由卵巢畸胎瘤中神经胶质成分在腹膜生长所致[201]。它在特殊的环境下可以发生恶性变[199]。这个问题在第19章中讨论(图 26.25)。

腹腔转移癌(常来源于卵巢)常常伴有反复发生的腹水。其治疗有时采用腹腔静脉分流术，使渗入腹腔的液体回流到体循环。令人吃惊的是，这个技术的应用并没有引起腹腔外转移癌数量的增加[216]。

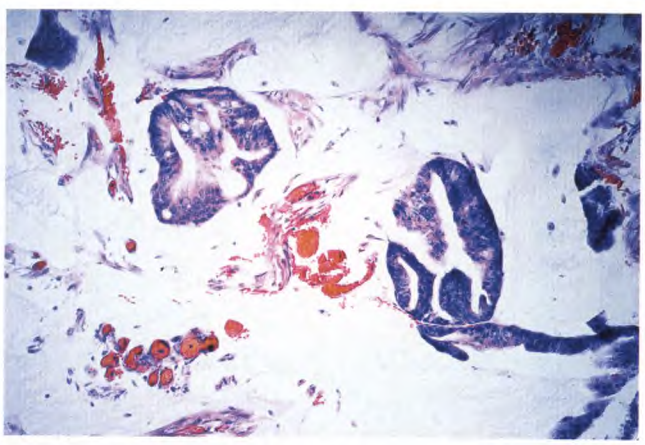

图26.24 腹膜假黏液瘤的镜下表现。黏液湖上可见漂浮成簇的高分化的生成黏液的腺细胞。

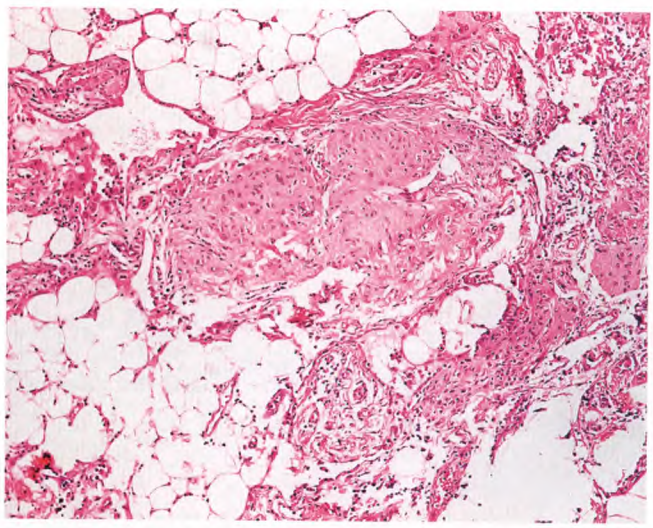

图26.25 所谓“腹膜胶质瘤病”，由卵巢畸胎瘤破裂造成。

细胞学 Cytology

约有 75% 的腹腔转移癌病例可以通过腹水细胞学检查做出诊断[220]。这个方法也应用于腹膜假黏液瘤[224a]。恶性淋巴瘤和白血病检出率接近 60%，其中大细胞淋巴瘤的检出率稍高些[226]。

腹水细胞学诊断存在两个最困难的问题，一个是反应性间皮和肿瘤性间皮的鉴别，另一个是恶性间皮瘤与转移癌的鉴别(图 26.26 至 26.28)。肝硬化及其他伴有间皮增生的疾病可以造成假阳性诊断，因为反应性间皮细胞可以形成假腺泡结构，与真正腺癌的腺泡极为相似，还可以出现多核细胞、印戒细胞或核分裂。在它们的鉴别诊断中，核浆比例及核的形态特征是非常关键的。

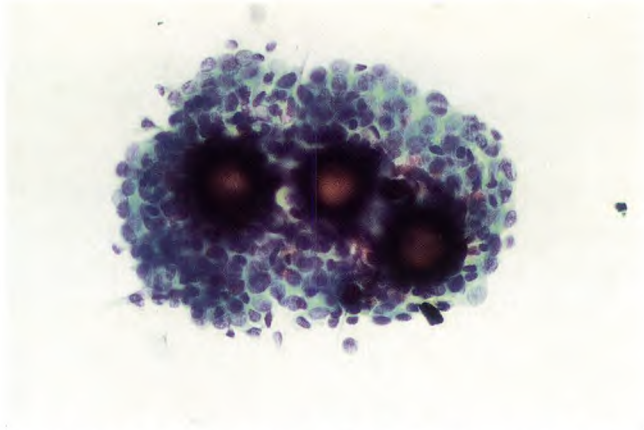

图 26.26 卵巢浆液性癌患者腹水细胞阳性。注意沙样瘤小体。

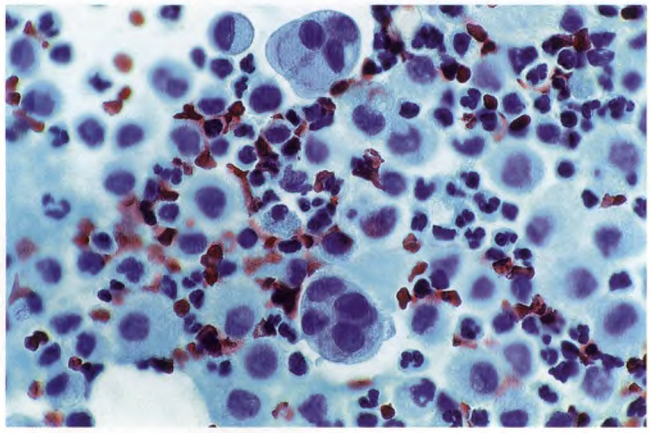

图 26.27 胰腺腺癌患者腹水细胞阳性。

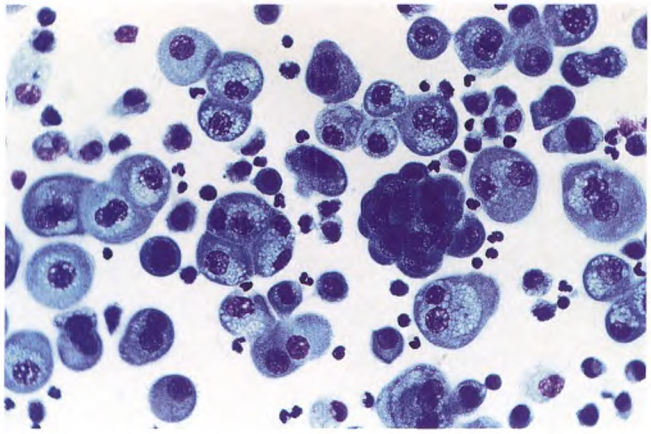

图26.28 恶性间皮瘤的细胞表现。成簇的肿瘤细胞呈桑葚状结构是其特征性表现。

恶性间皮瘤常形成丛状乳头结构[228]。它与转移性腺癌的区别在于恶性间皮瘤缺乏真正的腺泡，更常见双核及多核细胞，间皮细胞具有一系列分化表现[225](见图26.28)。电镜及免疫组化技术已成功地应用于细胞学标本，以期提高诊断的准确性[221-224, 227, 229]。

网膜 Omentum

网膜**出血性梗死** (hemorrhagic infarct)可由疝囊扭转或狭窄引起。大网膜原发性特发性节段性梗死是原因不明的急性腹部损害。临床上通常被误诊为急性阑尾炎或急性胆囊炎。其特点为位于右侧的大网膜梗死，并与盲肠、升结肠及腹膜前壁粘连[232]。

囊性淋巴管瘤 (cystic lymphangioma)是儿童惟一最常见的网膜肿瘤[235]。其大体及镜下表现与常见于颈部的“囊性水瘤”相似[233]。

网膜**原发实体性肿瘤** (primary solid tumors)十分少见。在其良性和恶性肿瘤中，平滑肌肿瘤占主要地位[231, 238]，其中大部分为上皮样(透明细胞或平滑肌母细胞瘤)型，CD117阳性，因此已被并入GIST肿瘤中(见第 11 章)[238]。

黏液或多中心性错构瘤 (myxoid or multicentric hamartoma)是一个以儿童网膜和肠系膜上形成多发结节为特征的特殊肿瘤[234, 235]。镜下，在明显的黏液样和炎症改变的背景上可见丛状肥胖的间叶细胞。不论最后证实这一损害的性质是什么，至今其行为均为良性。

转移癌 (metastatic carcinoma)组成成人最常见的大网膜恶性肿瘤。卵巢、胃肠道和胰腺是最常见的原发部位。

腹膜**弥漫性恶性间皮瘤** (diffuse malignant mesothelioma)一贯的播散到网膜。

其他已报道的网膜病变还包括*畸胎瘤* (常是成熟性的)[236]、*弹力纤维瘤*[239]、*滤泡性树突细胞肿瘤*[239a]和*隐球菌病*，后者可以形成瘤样包块(“隐球菌瘤”)[230]和相似于发生在腹腔和腹膜后其他部位的müller源性肿瘤[237]。

肠系膜 Mesentery

肠系膜脂膜炎(mesenteric panniculitis，也称作肠系膜*孤立性脂肪营养不良*、*挛缩性肠系膜炎*和*硬化性肠系膜炎*)是一个少见病变。大体表现为小肠和(或)大肠肠系膜弥漫性、局灶性或多结节状增厚[250, 257]。这个病需要与见于结直肠癌和憩室病的局限性和结节形脂膜炎区分[241]，并且要与小肠慢性同种移植物排斥反应伴发的弥漫性肠系膜纤维化相鉴别[258a]。本病可以引起肠袢挛缩和扭转，以及形成肠袢之间的粘连。镜下可见炎细胞浸润、肌纤维母细胞和泡沫状巨噬细胞，后者可能是对脂肪坏死的反应[270](图26.29)。病变中的血管常有炎症，有时见血栓形成。本病的鉴别诊断包括 Weber-Christian 病(结节性非化脓性脂膜炎)和 Whipple 病(肠原性脂肪代谢障碍)。在 Kipfer 等人[258]报告的53例肠系膜脂膜炎患者中，有8例最终发展为恶性淋巴瘤，但在其他人的报告中没有发现这种伴随情况。回顾性研究发现，在这些病例中，其中一些也许是伴有明显硬化的恶性淋巴瘤，并与炎症病变相似。肠系膜脂膜炎患者中可能至少有一些病例是特发性腹膜后纤维化向肠系膜的蔓延，因此这个家族的这些病变统称为*炎症性纤维硬化病*[250, 273]。

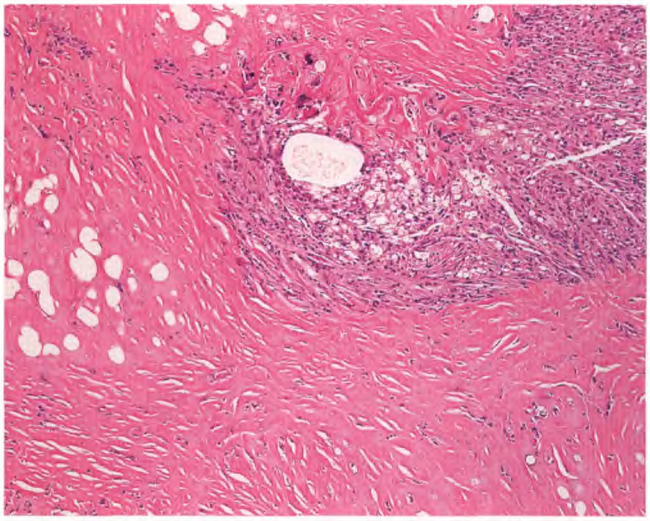

图26.29 硬化性肠系膜炎。可见纤维化伴玻璃样变、慢性炎症和周围围绕成簇泡沫巨细胞的脂肪坏死。

异位肠系膜骨化(heterotopic mesenteric ossification)形态表现相似于软组织的骨化性肌炎[278](图26.30)。这个病变可以导致肠梗阻。大多数病例发生在一次或更多次腹腔内手术后不久，例如腹主动脉修复术。

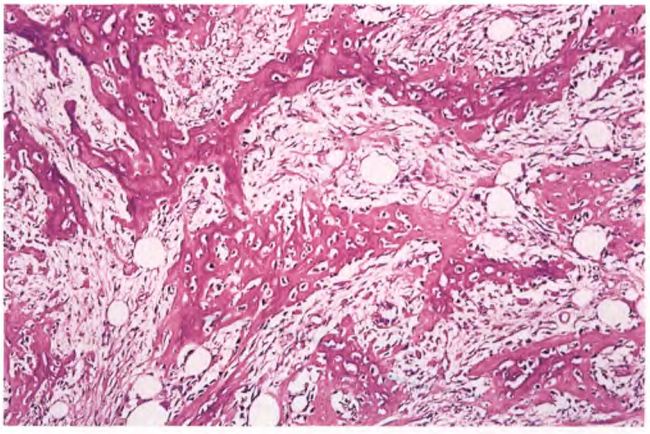

图26.30 异位肠系膜骨化。这张切片相当于病变的周围部分，表现高度成熟的骨小梁。

炎症性肌纤维母细胞肿瘤(inflammatory myofibroblastic tumor)表现为儿童及青少年腹腔内一个包块。本病常伴有发热、体重下降和贫血。当腹腔内包块切除之后，这些症状常常消退[249]。镜下，病变由多种成分组成，包括呈不明显束状排列的肥胖的肌纤维母细胞、浆细胞、淋巴细胞和其他炎症成分(图26.31)。因为病变中有丰富的炎性成分，以及手术切除后结局通常良好，所以最初它被报告为假肿瘤性炎症病变，被称为*炎性假瘤*。然而，进一步经验显示，这些炎性假瘤病例在不知不觉中混入含纤维母细胞 / 肌纤维母细胞的肿瘤，可表现为进展性的临床经过，甚至发生转移。*炎性纤维肉瘤*(inflammatory fibrosarcoma)[256]一词已被提出用于这组病变中更具肿瘤表现的病变。细胞遗传学及分子生物学证据表明，甚至某些有较明显炎症表现的病变也可能是肿瘤[276]。因此，我们更愿

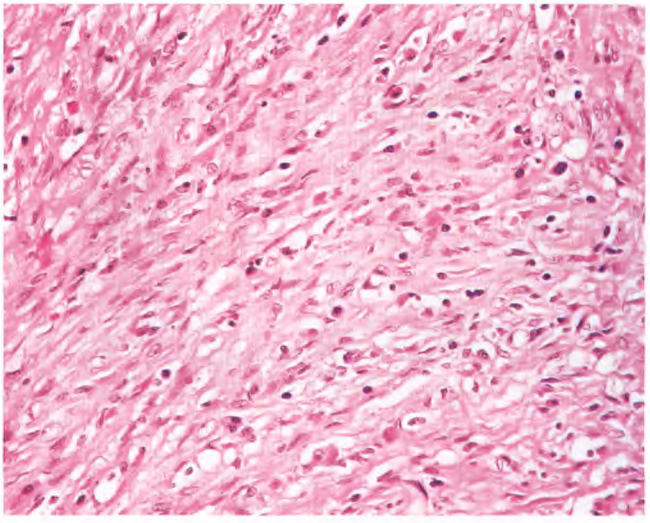

图 26.31 炎性假瘤，表现在纤维化背景下混合有炎细胞。

需要全本请访问 www.ertongbook.com