剖上的变异(见下一部分和图14.1)[8]。胆总管淋巴引流到沿着导管的淋巴结、肝门附近淋巴结、胰腺周围淋巴结，最终进入腹腔动脉组淋巴结。

镜下，所有肝外导管均由单层柱状上皮被覆，周围为致密结缔组织。这种上皮穿入间质形成被称为*Beale* 囊(sacculi of Beale)的小凹，较大者大体可见。这些小囊的周围有小腺体分布，其周围有致密间质包绕，可与分化好的癌类似。低倍镜下看到小叶结构是最重要的鉴别点。在肝外胆管系统的不同部位，平滑肌以不同的类型分布，它可能影响这个部位肿瘤浸润深度的评价，特别是在这个系统中的上 1/3 部分，平滑肌膜不明显或缺乏[5]。

肝外导管的被覆上皮与胆囊的被覆上皮在超微结构、组织化学和免疫组化上十分相似。

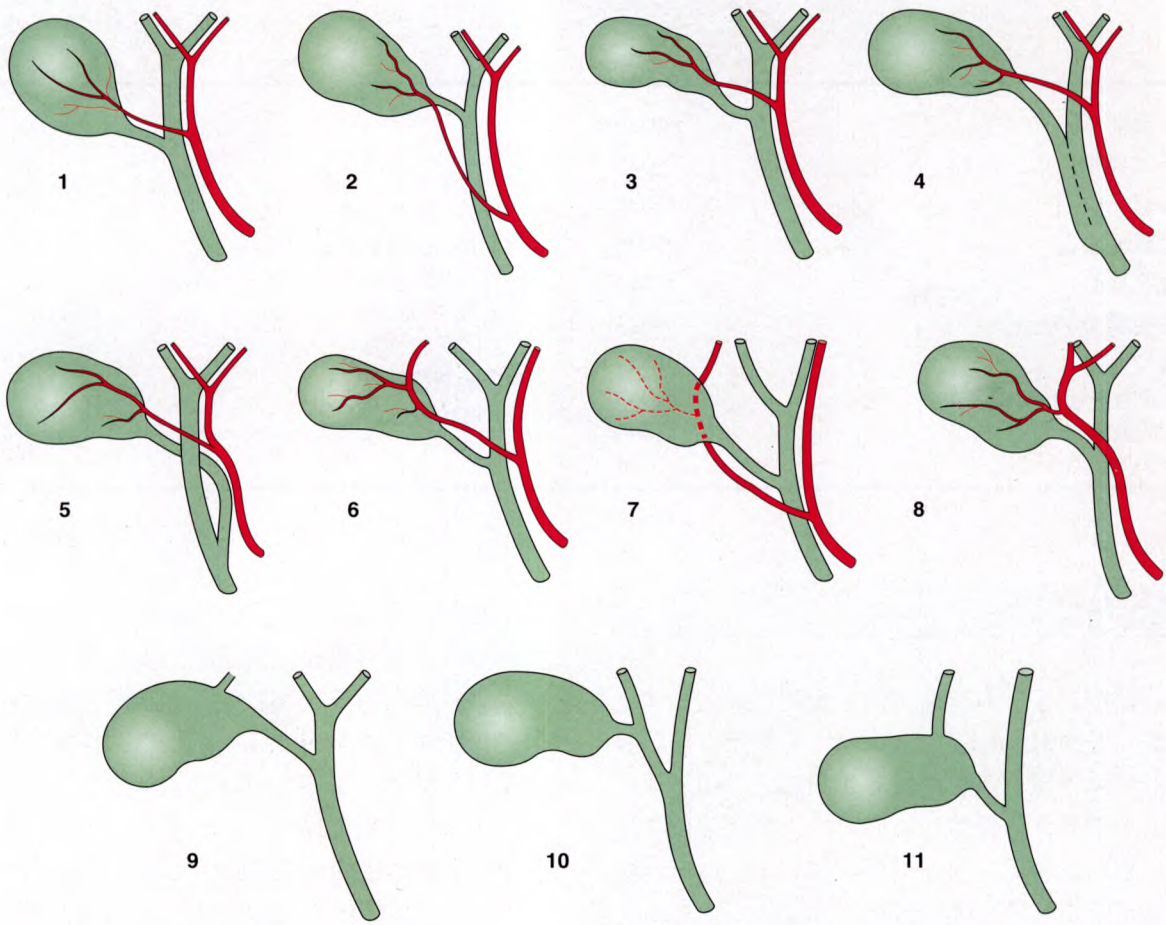

图 14.1 肝外胆管及其毗邻动脉之间正常和异常的排列关系。**1**. 正常排列关系。**2**. 胆囊动脉起始于尾部(常见的变异)。**3**. 胆囊动脉位于总肝管后部。**4**. 胆囊管加长附着于总肝管，经过一段距离融合形成胆总管。**5**. 长的胆囊管经总肝管后方在其中下部与之融合。**6**. 导管系统正常，异常的右肝动脉达胆囊壁，在此处分出胆囊动脉，然后进入肝。在这种并不少见的异常中，右肝动脉常常与胆囊管一道被结扎，或被误认为是胆囊动脉的独立结构而被结扎。**7**. 异常的右肝动脉位于胆囊后部，具有与**6**同样的危险。**8**. 非常危险的整个肝动脉异常，它在进入肝以前与胆囊管伴行到达胆囊。意外结扎整个肝动脉，在抗生素使用之前几乎总是致死性的，现在仍然是很危险的。**9**. 由肝胆囊床进入胆囊的异常胆管。这样的病例在做胆囊切除时通常引起胆汁外溢，除非做了外引流，否则很可能导致致死性腹膜炎。**10**. 胆囊管异常的插入右肝管，右肝管尾部与胆囊管相接处容易误认为是胆囊管而被结扎，这样就关闭了右肝叶向小肠的引流。**11**. 右肝管异常的进入胆囊，造成右肝叶产生的全部胆汁必须通过胆囊管排泄。

需要全本请访问 www.ertongbook.com

先天性异常 Congenital abnormalities

胆囊先天性异常包括胆囊重复，胆囊缺如(发育不全)，胆囊多发隔膜形成，胆囊位置异常，以及胆囊内异位组织[18, 40]。胆囊发育不全通常伴有胆道闭锁(见后讨论)，有时伴有十二指肠闭锁[20]。肝外胆管及其毗邻的动脉有许多种异常的排列关系(图14.1)。“弗利吉亚帽(phrygian cap)”畸形是指胆囊底向胆囊体的内翻畸形，可以导致粘连[13, 31]。局灶腺肌瘤病(腺肌瘤)常见于内翻胆囊底的顶端[13](见 1042 页)。

胆道闭锁 (biliary atresia)时，胆囊和肝外胆管可以完全缺如，或表现为一条没有腔隙的纤维条索。胆道闭锁的病因不清，可能与多种因素有关[30]。大约20%的患者伴有其他异常[15]。镜下表现提示肝外胆管树及肝广泛受损(可能是病毒)。胆管树病变以上皮破坏、炎症、管腔消失及纤维化为特征[22, 38, 46]。已经证明，Ⅳ型胶原(肝窦状隙周围壁的主要成分)沉积增加，并与血清中这种标记物的增加有关[37]。肝动脉及其分支的肥大性和增生改变是常见的[23]。

胆道闭锁分成二型：①*可矫正型*(占10%)，伴有近端胆道系统开放，可通过胆道小肠吻合术治疗。②*不可矫正型*(占 90%)，与肝内胆道系统相连接的肝外胆道系统全部闭锁。2/3不可矫正型胆道闭锁的患者整个肝外胆道系统包括胆囊均闭锁。另外 1/3 的患者胆囊和胆总管是开放的，但是肝外胆道系统接近胆囊管的部位是闭锁的。不可矫正型可通过肝门空肠吻合术如 Kasai 术(主要是姑息疗法)或肝移植术(主要是治愈疗法)治疗[32]。肝门空肠吻合术是将肝门纤维组织横断后的开放部位吻合到空肠上(或有胆囊时吻合到胆囊)[9]。肝移植的长期生存率很好[10, 25]。手术时冰冻切片可用于确定肝门处是否有胆管，以及如果有，它们的管径可能多少有用[29]。

胆总管囊肿(choledochal cyst)是除婴儿以外的儿童阻塞性黄疸的最常见原因[34, 42]，但也可以首先出现于成年期[45]。胆总管囊肿不是一个囊肿而是胆总管局部的梭形或球形扩张。它可以继发于其他肝外胆管甚至十二指肠的阻塞。胆总管囊肿较常见于女性，临床上以出现疼痛、黄疸和肿块为特征。发病机理不清[36]。可伴发胆道及身体其他部位先天异常[36]。超声波检查是诊断本病快速而准确的方法。大体检查，囊肿壁为纤维性，有时有钙化，腔内平均胆汁量为 1 ~ 2L(图14.2)。囊肿远端的胆管常表现有狭窄[39]。胆总管囊肿的 4 种主要大体形态已有描述[16, 28]。

组织学表现取决于患者手术时的年龄[26]。在婴儿，囊肿壁常可见完整的柱状上皮，炎症轻。稍大一些的儿童，炎症较明显，上皮常常不连续。在成人，炎症及内衬上皮破坏更明显。囊内出现有化生特征的腺体结构，常有慢性胆囊炎。来自成年患者的某些标本，囊壁上发现有乳头状瘤和腺癌[11, 26, 33]。一些发生在胆总管囊肿内的其他类型的肿瘤也有报告，包括类癌[43]和胚胎性横纹肌肉瘤[35]。

胆总管囊肿的治疗采用手术切除和Roux-en-Y肝管空肠吻合术。技术上的改良，诸如小段空肠补植术，据说可以改进治疗效果[19]。

在一篇经典文章中，Landing[27]提出，鉴于胆道闭锁、胆总管囊肿和新生儿肝炎的发病机理可能具有相关性，故将它们统称为“新生儿梗阻性胆管病”。新生儿肝炎在第 13 章中讨论。

异位组织(heterotopic tissues)发生在胆囊的包括：胃肠道黏膜[24, 44]、胰腺[24]、肝[12, 41]、肾上腺[14]和甲状腺滤泡[21]。大部分异位胃黏膜发生在胆囊颈或胆囊管附近，表现为 1 个小的界限清楚的壁内结节[17]。异位

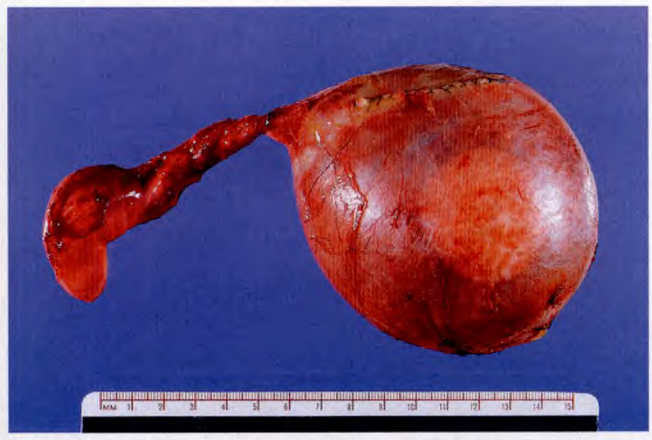

图14.2 5岁女孩胆总管囊肿，它的左侧是附着的胆囊。(承蒙 Dr. RA Cooke 允许, Brisbane, Australia; from Cooke RA, Stewart B: Colour Atlas of Anatomical Pathology. Edinburgh, Churchill Livingstone, 2004)

肝组织在解剖上应与本身肝分开。异位肝组织也不同于肝的副叶[12]。

胆石症 Cholelithiasis

基于人类研究及实验动物模型提出的胆石症发病机制是胆汁过度饱和、成核现象及胆固醇单水晶体沉淀，从而形成结石大小的凝聚体[50, 62]。结石出现以前总是形成含有黏液胶冻、疏水性胆色素、胆固醇一卵磷脂液晶及固体胆固醇单水晶的“胆汁淤泥”(biliary sludge)。胆固醇结晶的成核现象好像是发生于上皮表面的黏液胶冻。含有胆汁的胆石是以胆固醇过度饱和及胆固醇结晶在体外迅速成核为特征的[62]。

大约20%的胆结石含有不透X线的足够的钙。在透X线的结石中，大约50%只是表现为造影时胆囊不显影，其余的则在胆囊浓缩造影剂时出现阴性的阴影。超声波技术已成功地用于确定胆囊结石，已成为发现胆囊结石的首选方法[66]。

Framingham[48]研究发现，美国普通人群中胆石症发生率为11%。Torvik和Höivik[64]在来自斯堪的纳维亚的尸解材料中发现，胆石症发生率为19.5%。女性较男性发生率高4倍。已经发现，体重与胆石症发生的危险性有粗略的线性关系[52]。60岁以前，随着年龄增加，胆结石发生率也明显增加。大约每4个妇女中有一个患有胆石症。然而，胆石症可以发生于任何年龄组，包括婴儿和新生儿[63]。

胆结石的化学成分变化很大，其基本组成成分是胆固醇、胆红素钙和碳酸钙。它既可由其中一种成分单独组成，也可以由几种成分混合构成[61]。

单纯性胆石(pure gallstones) (10%)仅由上面提到的一种成分构成。*胆固醇结石*(cholesterol stones)呈单个球形或粗糙结节状，半透明蓝白色。断面可见大的扁平结晶。大多数胆固醇结石见于多产妇女。这可能与妊娠期胆固醇代谢改变，以及胆石症的首发症状及体征常于妊娠后短期内出现有关[49]。但是，胆囊内胆固醇结石与血中胆固醇水平无关。

胆红素钙盐结石(calcium bilirubinate stones)为多发性棕色至黑色有小平面的结石，直径2～5mm(图14.3)。胆红素钙结石患者常伴有肝硬化及溶血性疾病，例如镰状细胞性贫血、地中海贫血、遗传性球形红细胞增多症及人工心脏瓣膜[55, 59]。*碳酸钙结石*(calcium carbonate stones)为无定形灰白色结石。

如果胆囊管没有阻塞，含有单纯性胆石的胆囊几乎无炎症反应。

混合性胆石(mixed gallstones) (占80%)由不同含量的胆固醇、胆红素钙和碳酸钙组成。其大小及数量不一，通常为多发，有小平面且为分层状结构。混合性结石总是伴发慢性胆囊炎(图14.4和14.5)。由于可以形成几批结石，提示它是在不同时期形成。

联合性胆石(combined gallstones) (10%)是以形成单个大结石为特征。它们可以是一个纯的核伴有混合的壳或相反。**圆桶状结石**(barrel stones)是联合性结石的一个类型，通常为2个，体积大的一面有小平面。增厚的胆囊壁常紧紧的包裹其外(图14.4)。联合性胆石常伴有慢性胆囊炎，偶尔伴有胆瘘形成。

连续胆囊造影及碳-14记日研究提示，胆石的生长率大约为每年1～2mm。手术切除前它们通常已存在5～20年[54]。

胆石是在胆囊内形成的，由此可以进入胆囊管或其他肝外胆管。肝外胆管内单独形成结石是罕见的[53]。胆



图14.3 扩张的胆囊含有4块主要由胆红素钙组成的混合性结石，具有特征性的黑色外观。



图 14.4 伴有急性和慢性胆囊炎的胆囊包含有 3 块混合性结石和一个大的联合性结石。

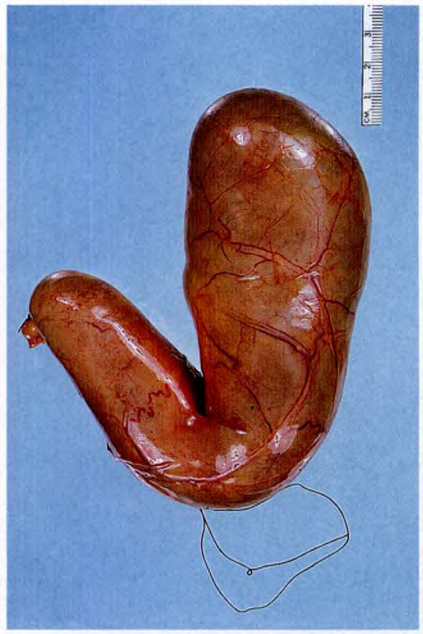

图 14.6 结石嵌塞于胆囊管导致胆囊积水。



图 14.5 胆囊内有多量混合性结石。由于有慢性胆囊炎，胆囊壁轻度增厚。

总管结石不论是否伴发梗阻，几乎都继发于胆石症[51]。因胆囊结石而行胆囊切除之后，有时会出现胆总管结石症状，这通常是由于外科手术时疏漏了胆总管结石造成。不管怎样，偶然发现的肝内多发小结石表明，胆囊外肝胆管系统内也可以形成结石。

结石嵌入胆囊管可以导致胆囊囊性扩张[胆囊积水(hydrops)](图 14.6)或急性胆囊炎。结石嵌入胆总管末端 1/3 或 Vater 壶腹将导致严重的绞痛和阻塞性黄疸。有时嵌入胆囊管的结石引起附近总肝管的水肿和压迫，这种情况称为Mirizzi综合征[56]。对有症状胆石症的标准治疗方法是行胆囊切除。现在常用腹腔镜手术[47]。在这个过程中，胆石流入腹腔不少见，一般后果不严重，但不管怎样，有时可以导致腹腔内脓肿、异物肉芽肿和(例外的)胆石种植在卵巢上[65]。碎石术是一种具有吸引力的替代疗法，因为它不具有损害性，并且不用卧床。然而它只适用于少数患者，并且5年内复发率高达50%[60]。这种方法对于没有症状的胆石症患者的治疗仍存在争议[58]。内镜括约肌切开术正越来越多地应用于胆石症的治疗[57]。

胆固醇沉着症 Cholesterosis

胆囊胆固醇沉着症大部分发生于经产的妇女。大体表现具有特征性，线状黄色条纹见于凸起的嵴上，周围黏膜充血[“草莓胆囊(strawberry gallbladder)”](图 14.7)。有时一个或更多的沉积物不断增大，并且突向腔内，这种情况称为*胆固醇性息肉*(cholesterol polyps)(见 1043 页)。

伴有胆固醇沉着症的胆囊内，胆汁通常色深、浓稠。化学分析，其内含高浓度的胆固醇。

镜下，充满脂质的泡沫细胞出现在绒毛顶端(图14.8)。除非胆固醇沉着症伴有胆囊管结石，炎症改变一般不明显。胆固醇沉着症与进行性胆囊炎很少共存，这一现象提示炎症过程以某种方式引起脂质沉着的吸收。



图 14.7 胆囊胆固醇沉着症。(经 RA Cooke 允许，摘自 Colour Atlas of Anatomical Pathology, 3E, published by Churchill Livingstone)

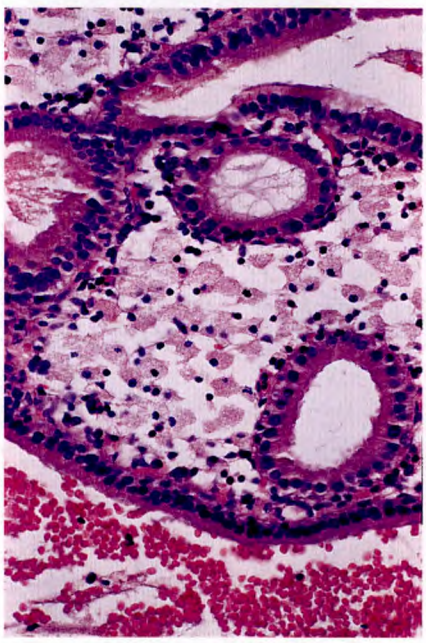

图 14.8 胆囊胆固醇沉着症的显微镜下表现。间质内泡沫状巨噬细胞将腺体分开。

虽然胆囊胆固醇沉着症很可能是胆汁代谢功能异常的形态学标志，但是把仅有泡沫状组织细胞的患者的症状归结于胆固醇沉着症，可能是错误的，尤其是考虑到这些改变仅限于胆囊黏膜，而通常没有扩展到肝外胆管黏膜。

急性胆囊炎 Acute cholecystitis

急性胆囊炎的主要临床症状是右上腹痛，恶心和呕吐，以及发烧。大体上，胆囊壁明显水肿，黏膜呈鲜红色[87](图 14.9 A)，可见灶状或广泛溃疡。当伴有结石时(见于95%病例)称**急性结石性胆囊炎**(acute calculous cholecystitis)。胆囊内容物常呈黄色黏稠状，大体上可能表现为积脓，实际上它不是脓而是碳酸钙和(或)胆固醇形成的乳浊液。急性病变常发生于慢性胆囊炎的基础上。镜下，大部分病例的组织反应以胆囊水肿、充血、红细胞外渗，以及纤维母细胞增生为特征，而不是通常在其他器官急性炎症中所见到的多形核白细胞浸润(图14.9 B)。但是，在伴有胆总管阻塞的病例，可以看到黏膜上皮内中性粒细胞聚积，这被看做是一种反应性病变，如同逆行性胆管炎时在胆总管壁及肝所看到的一样[70]。上皮可以出现明显的反应性变化，不应与上皮非典型增生或原位癌混淆(图 14.9 C)。小静脉内常见新鲜血栓[87]。

大部分急性结石性胆囊炎的发病机制可能是化学性或缺血性的，而不是感染性的，并且几乎总是与胆囊管内结石嵌塞有关[73, 75]。胆石嵌塞据认为能引起胆汁浓缩和组成成分的变化，也可能引起胆囊管周围扭曲的静脉阻塞，使胆囊静脉回流受阻。向胆囊内注射浓缩的胆汁可引起急性胆囊炎的实验结果[88]，25%～50%的急性胆囊炎胆汁培养无菌，以及急性胆囊炎胆囊穿孔很少引起细菌性腹膜炎，均支持大多数急性胆囊炎是由化学性因素引起而非感染所致的假设。

已提出的导致急性胆囊炎的化学因素有：胰液中的胰蛋白酶，未结合的胆盐，以及磷脂溶血卵磷脂[84]。这些物质可以通过急性扩张的完整的胆囊壁漏出，引起*胆汁性腹膜炎*，其预后不佳[80]。

由于外科医师意识到胆囊疾病出现症状后及时手术的重要性，胆囊穿孔的发生率相对减少了。在一项研究中[86]，140例急性胆囊炎患者中有半数早期手术

需要全本请访问 www.ertongbook.com

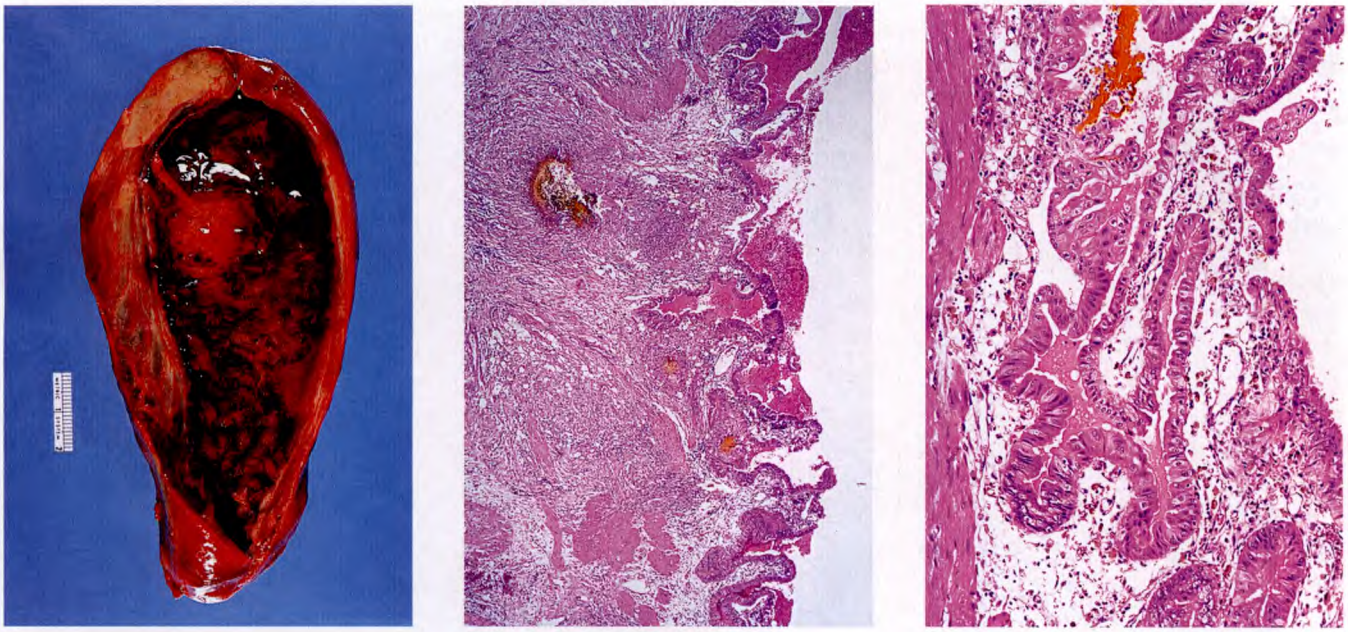

A B C

图 14.9 A. 发生在慢性胆囊炎基础上的急性胆囊炎。黏膜呈特征性的“鲜红”色。注意胆囊壁明显水肿，浆膜面充血。B. 急性胆囊炎表现为广泛溃疡、出血和水肿，仅有轻微的炎症。C. 急性胆囊炎伴有反应性上皮非典型性。这种表现不要过诊断为非典型增生或原位癌。

(24 小时以内)，而其余的患者则延期手术(2 个月以后)。后一组患者发热时间更长，住院时间更长，且长期不能工作。通过腹腔镜切除胆囊的患者在不断增加[85, 89]。

急性胆石性胆囊炎细菌侵入常是继发性的。如果为产气型病原菌，可以引起*气肿性*(emphysematous)或*急性产气性胆囊炎*(acut gaseous cholecysitis)[69]。它特别常见于糖尿病患者。

急性非结石性胆囊炎(acute acalculous cholecystitis)约占所有急性胆囊炎病例的 5%，且多发生于儿童[72, 74, 76]。本病可以继发于全身性感染，如溶血性链球菌性败血症或伤寒热。HIV−感染患者巨细胞病毒(CMV)引起的非结石性胆囊炎已有报告，并越来越多[67, 68, 77]。心脏外科手术、骨髓移植及肝动脉化疗后的患者也可发生化学性非结石性胆囊炎[79, 82, 83]。

偶尔因急性炎症而切除的胆囊表现有肌性动脉纤维素样坏死，与结节性多动脉炎无法区分[71, 78]。随访发现，其中一些患者有多系统异常表现，而另外一些仍无症状，表明这种血管变化并不总是系统性病变的一部分[81]。

慢性胆囊炎和胆管炎 Chronic cholecystitis and cholangitis

虽然单纯性胆固醇结石及胆红素钙结石可以没有胆囊炎症，但是很少见到没有胆结石的慢性胆囊炎的病例。慢性胆囊炎总有胆囊壁增厚，有时达到很明显的程度。偶尔伴有弥漫性钙化，称为“瓷性胆囊”(porcelain gallbladder)。大部分病例为混合性或联合性结石(图 14.4)。胆石压迫可以形成黏膜溃疡。

镜下，慢性胆囊炎黏膜显示程度不同的单核细胞浸润和纤维化(图14.4)。上皮可以相对正常或萎缩，或显示增生性或化生性改变[102]。化生可以是杯状细胞(“肠”)型化生或幽门(“窦”)型化生。前者伴有Paneth细胞和分泌细胞(图 14.10)[114, 134]。与胆囊颈部正常腺体不同，化生腺体的细胞含有非硫酸黏液和中性黏液，几乎没有硫酸黏液[106]。内分泌细胞可呈 5− 羟色胺、生长抑素、缩胆囊肽(cholecystokinin)、胃泌素和胰多肽免疫细胞化学阳性反应[92]。这些化生性改变的发生

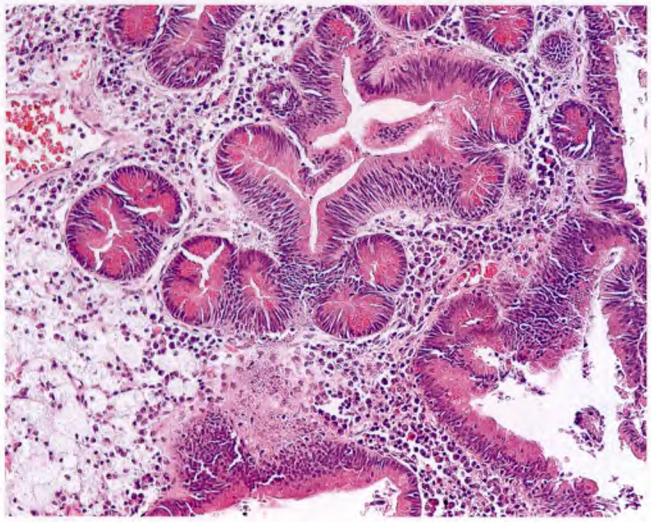

图 14.10 胆囊的肠上皮化生伴有大量的潘氏细胞。

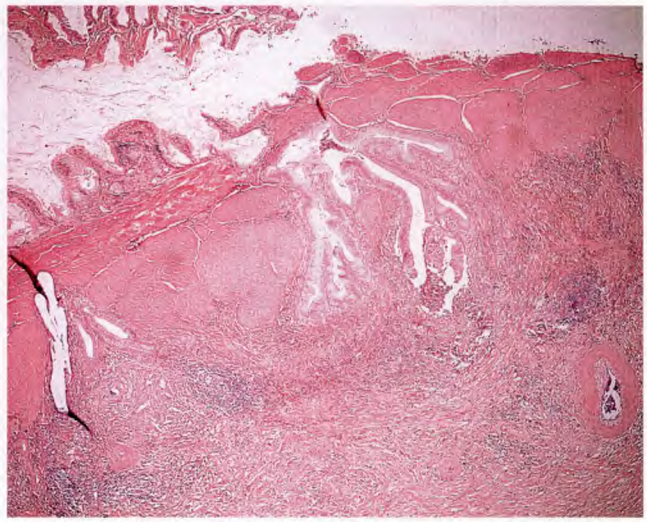

图 14.11 Rokitansky-Aschoff 窦伴胆囊肌壁增生。这种表现明显的病例诊断为腺肌瘤病。

率随年龄的增长而增加[112]。

胆囊壁可见纤维化、肌层肥厚、包以外壳的结石或泡沫状巨噬细胞结节状聚集。半数以上的病例胆囊壁内出现不规则形腺管结构。这些腺体衬覆柱状或立方形上皮，并可含有胆汁或胆石。这些腺管结构传统上称 *Rokitansky-Aschoff* 窦。据认为它是由于腔内压力增加而形成的疝或憩室[101]。有时在浆膜下可见类似但较小的腺管结构(通常位于胆囊的肝面)称 *Luschka 管*[129]。另一些作者认为属于胚性残留，因为缺乏与Rokitansky-Aschoff窦的交通，有时发现它们与肝内胆管有交通，以及偶尔在腺管附近出现小灶状的肝实质。

有明显胆囊憩室病伴肌层肥厚的病例已被冠以不十分准确的名称：*腺肌瘤*(病变局灶状)和*腺肌瘤病*(病变弥漫)[111]。局灶性病变可以累及胆囊的任何节段，但大多数病例位于胆囊底(尤其如果有胆囊内翻时，见1037 页)，形成界限清楚的病变[94](图 14.11 和 14.12)。

伴有幽门腺化生的慢性胆囊炎的胆囊壁出现神经内和神经周围浸润已有报道，使胆囊也加入了缺少恶性病变却有这种现象的器官行列[91]。

慢性胆囊炎有几种形态变型。*滤泡性胆囊炎*(follicular cholecystitis)以胆囊壁全层形成广泛淋巴滤泡为特征[103]。*弥漫性淋巴浆细胞性胆囊炎*(Diffuse lymphoplasmacytic cholecystitis)与原发硬化性胆管炎伴发已有描述[110]，但不具有特异性[90a](见下)。*嗜酸细胞*

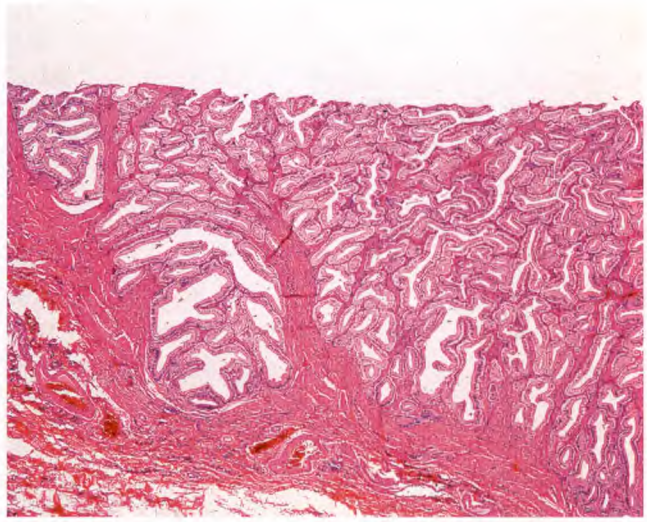

图14.12 胆囊腺肌瘤病。在这个区域主要表现黏膜腺体成分增生。

性胆囊炎(eosinophilic cholecystitis)(通常是非结石性胆囊炎)表现为大量成熟嗜酸粒细胞浸润[98, 136]。*黄色肉芽肿性胆囊炎*(xanthogranulomatous cholecystitis)[105, 107]、*胆囊肉芽肿*(cholecystic granuloma)[108]及*蜡样质肉芽肿*(ceroid granuloma)[93]是指胆囊壁上出现含有中性脂肪和脂褐素(蜡样质)的巨噬细胞弥漫或结节状聚集。其中某些病变可能是 Rokitansky-Aschoff 窦破裂所致。针对*大肠杆菌*(E. coli)的抗原已经免疫组织化

学方法检测出来，提示了感染病因学的存在[123]。已有少数伴有胆囊癌的病例报告[117]。*软斑病*(malakoplakia)很少累及胆囊，其以在组织细胞胞浆中出现钙和铁阳性的(Michaelis-Gutmann)小体为特征[97]。

其他少见的炎症性胆囊疾病包括*血吸虫病*[128]、*阿米巴病*[136]和*Crohn病*[122, 126]。巨细胞病毒性非结石性胆囊炎前面已经提及，见1041页。

经常争论的问题是，所有含有结石的胆囊因为有癌变的危险是否都应该手术切除，这种癌变危险性是否大于手术死亡率。这种争论缺乏实际意义，因为伴有结石的胆囊，癌的发生率不到1%[99]。切除含有结石的胆囊较为合理的理由是，胆石能引起严重的炎症性及梗阻性合并症[137]。Lund[120]随访了526例未做手术的胆石症患者，发现1/3～1/2患者相继出现了结石引起的严重的症状及并发症。因此，他的结论是预防性切除含有结石的胆囊适合于所有具有外科适应症的患者。一项包括305例患者的国家合作胆石研究有相似的结论[132]。

胆石可以引起**胆汁内瘘**(internal biliary fistulas)[90]。90%以上的瘘管位于胆囊和十二指肠、胆囊和结肠或胆总管和十二指肠之间。瘘管的发生是由于胆管树与邻近的脏器形成炎症性粘连，之后胆石侵蚀胆囊或胆总管进而与胃肠道交通。持续性胆总管阻塞使瘘管持续存在。发生胆瘘的证据是：患者吐出或经直肠排出大块结石，腹部X线平片发现胆管树内有气体，或在上消化道造影或钡灌肠时看到胆管树轮廓。当伴有胆囊结肠瘘时，感染往往很严重。胆瘘的修复需要切除胆囊，并关闭或切除受累部分的肠道。

胆总管狭窄 (strictures of the common duct) 通常是由手术创伤引起的，手术中由于粗心而损伤或结扎了胆总管[113]。胆总管及血管的解剖变异常导致这样的错误。

治疗的目的是在胆管正常部分和肠之间通过黏膜－黏膜对接技术建立广泛而无压力的吻合。手术通常采用胆总管十二指肠端－端吻合术或Roux-en-Y肝管空肠吻合术[125, 135]。

胆管炎(Cholangitis)可见于结石性胆囊炎，与结石嵌顿在胆管有关。肝外胆管的慢性炎症，黏膜可见更常见于胆囊的化生变化，如幽门腺化生、肠及鳞状上皮化生[109]。

硬化性胆管炎 (sclerosing cholangitis) 是一种病因不明的相对少见的疾病。它以管壁弥漫性增厚为特征。如果病变严重，可以导致管腔阻塞[95, 121, 138]。镜下，可见致密的纤维化，少量混合性炎细胞浸润(有时含有嗜酸性粒细胞)，上皮相对完整[115]。本病早期阶段最典型的组织学变化不是在肝外胆管，而是见于肝活检，其表现为纤维性、闭塞性胆管炎，部分胆管被实性结缔组织条索所替代，最终管腔完全消失[115, 118]。有时它与弥漫性淋巴浆细胞性胆囊炎伴发，但是后者不是硬化性胆管炎特异性的病变[90a]。

硬化性胆管炎与HLA-DRw52a抗原明显相关。在一项研究中发现，100%的硬化性胆管炎患者出现这种单倍型抗原，而在一般人群中仅占35%[127]。已有报告硬化性胆管炎可伴有Riedel甲状腺炎、腹膜后或纵隔纤维化、眼眶假瘤、Crohn病、硬化性胰腺炎，特别是可伴有溃疡型结肠炎[116, 123a, 124, 130, 133]。新近许多病例据报告发生于HIV感染的患者[104]，其发病机理不清，但是推测与诸如CMV和隐孢子虫感染性病原体有关。伴有溃疡性结肠炎的原发性硬化性胆管炎患者血清抗结肠抗体检出率明显增加[96]。在做出硬化性胆管炎的诊断以前，总是要考虑到硬化性高分化腺癌的可能性。这两种疾病之间的关系尚有争论。但是我们认为，硬化性胆管炎可以发生非典型变化，或许可以发展成为胆管癌(见1049页)[119]。已经发现某些硬化性胆管炎的病例伴有胆囊癌[100]。少数这个部位的转移癌其表现可以类似于硬化性胆管炎[131]。

肿瘤 Tumors

良性肿瘤和瘤样病变 Benign tumors and tumorlike conditions

胆固醇息肉(cholesterol polyps) 呈黄色分叶状结构，由固有膜内泡沫状组织细胞组成，表面被覆完整的黏膜。它们是胆固醇沉着病的形态学变异(见1039页)[159, 162]。*炎症性息肉*(inflammatory polyps)总是伴有慢性胆囊炎[143]。*腺瘤性增生*(adenomatous hyperplasia)和已经提到的*腺肌瘤性增生*(adenomyomatous hyperplasia)(见1402页)也是继发于炎症和(或)结石的

反应性黏膜变化[143]。胆囊*绒毛状乳头状瘤*(villous papillomas)(不要与绒毛状腺瘤混淆)见于伴异染性脑白质营养不良的婴儿和成年人，并且可以引起大量胆道出血[141, 157]。*腺瘤*(adenomas)类似于胃肠道的相应病变，可以有蒂或无蒂，可表现为管状、管状绒毛状(管状乳头状)或绒毛状(乳头状)生长方式[140, 154]。其中可见局灶状鳞状梭形细胞化生("桑椹")[152]。大部分管状腺瘤由幽门型腺体组成，其余的则与大肠中的腺瘤类似，并经常可见一定程度的非典型性(特别是在后者)。少数表现为原位癌或局部浸润癌。如同在结肠直肠一样，腺瘤越大，见到恶变区域的可能性也越大[147]。然而，总的来说腺瘤不是重要的胆囊癌前期病变(见下文)。一半以上的腺瘤可检测出雌激素受体，并被解释为黏膜化生的表现[161]。

副神经节瘤(paragangliomas)起源于胆囊浆膜面小的副神经节组织[150]。颗粒细胞瘤表现为胆囊壁小结节，有时与肝外胆管树的类似病变伴随[160]。

肝外胆管良性肿瘤是罕见的。由上皮来源的良性肿瘤被命名为腺瘤(adenomas)、囊腺瘤(cystadenomas)和*乳头状瘤*(papillomas)[139, 146, 155]。肝外胆管囊腺瘤类似于胰腺的囊腺瘤，上皮常常被一种类似于卵巢间质富于细胞的梭形细胞间叶成分围绕[158]。*多发性乳头状瘤*(乳头状瘤病) [multiple papillomas (papillomatosis)]可以广泛累及肝外胆管系统，它们有复发及恶变的倾向[149, 151]。颗粒细胞瘤可以沿肝内及肝外胆管系统的任何部位发生[142, 144](图 14.13)。与在其他部位一样，可以伴有被覆上皮假癌变[144]。*创伤性神经瘤*(traumatic neuromas)最常发生于这个区域的手术后[145]，最常见部位在胆囊切除后的胆囊管残端。它可引起胆囊切除术后疼痛或阻塞性黄疸[148]，一些病例发生于胆囊和(或)没有外科手术史的患者可能为一种增生反应性病变[153]。也有*神经纤维瘤*(neuofibroma)累及总胆管的个例报告[156]。

胆囊癌 Carcinoma of gallbladder

一般和临床特征 General and clinical features

胆囊癌在女性比在男性更常见(3∶1 ~ 4∶1)，90% 以上的患者诊断时在 50 岁或以上[167]。其在一些拉丁美洲国家比在美国更常见[164, 170]。在美国，病例集中在西南部、中北部和阿巴拉契亚山脉地区[166]。美国印第安人胆囊癌发生率高，欧洲血统的白人相对较

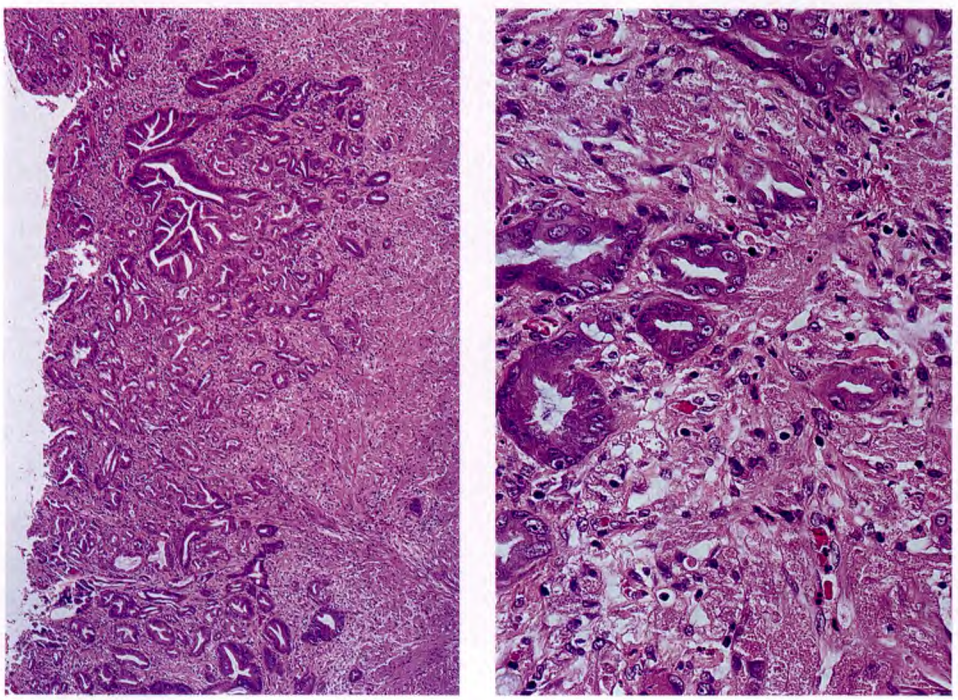

A B

图14.13A和B 总胆管颗粒细胞瘤伴被覆上皮增生。(承蒙 Dr. Richard Eisen允许, New Haven, CT)

低，而黑人罕见。在欧洲，德国及其周围国家发生率很高。地中海国家发生率低，不列颠和爱尔兰发生率亦低且逐步下降[175]。

胆囊癌和胆石症之间在流行病学上有明确的平行关系，但是，它们之间发病机制上的关系仍不清楚。在美国非印地安和非西班牙人群中，胆囊癌伴有胆石症的几率小于1%[170]。

使胆囊癌发病风险增加的其他情况有：胆囊小肠瘘管、瓷性胆囊、溃疡性结肠炎、腺肌瘤病[169, 172]、结肠息肉病[163]、Gardner综合征[174]，以及胆总管和胰管之间的异常连接[165, 168, 171]，后一种病例中，许多患者其肿瘤处于较高的临床分期[173]。胆囊癌最常见的临床症状是右上腹痛和厌食，最常见的实验室检查异常是碱性磷酸酶水平提高。

大体特征 Gross festures

大体上，胆囊癌可以呈弥漫性生长(70%)或息肉样肿块(30%)[176](图14.14和14.15)。当呈弥漫性生长时，大体上很难与慢性胆囊炎鉴别。伴有癌的胆囊通常也有结石(占80%～90%的病例)，并且胆囊壁呈明显的纤维化。后者可以是对肿瘤的反应，也可以是过去存在慢性胆囊炎的表现。一些胆囊癌大体表现不明显这一事实表明，对每一个手术切除的胆囊，都需要做显微镜下检查。我们已经看到，几个患者在手术切除胆囊后的某个时间出现了意想不到的肝内转移癌，而外科医师大体检查时认为只是胆石症和胆囊炎而将胆囊扔掉。

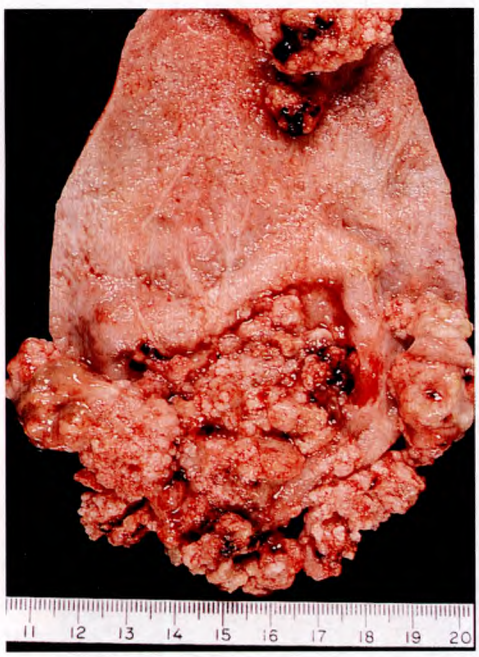

图14.14 胆囊腺癌具有明显的乳头状结构。



图14.15 远侧胆囊壁弥漫性生长的腺癌，伴有肝广泛受累。胆囊癌是原发的。

组织学特征 Microscopic features

镜下，大多数胆囊癌是不同分化程度的腺癌(图14.16和14.17)。多数病例表面呈乳头状，但它们也可以有深部侵犯。大多数病例具有胰胆管腺癌常见的形态表现——腺体形成很好，腺腔宽广，腺腔被覆一层或几层高度非典型的立方细胞，腺体周围富于细胞的间质常常呈同心圆状排列[118]。其特征似乎是腺体结构分化良好，而细胞分化较差。有时腺癌扩展到Rokitansky-Aschoff窦，类似于子宫内膜癌扩展到腺肌症的病灶。重要的是不要将这一所见错误的解释为肿瘤的深部浸润[182]。常见神经周围浸润的证据(见1042页)。

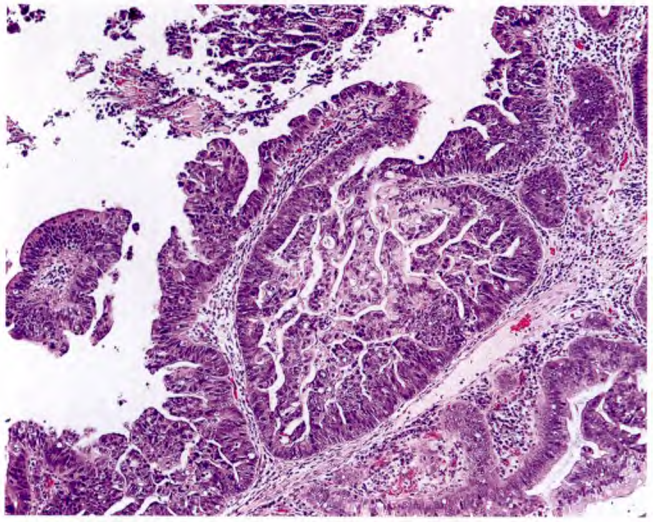

图 14.16 高分化胆囊腺癌。

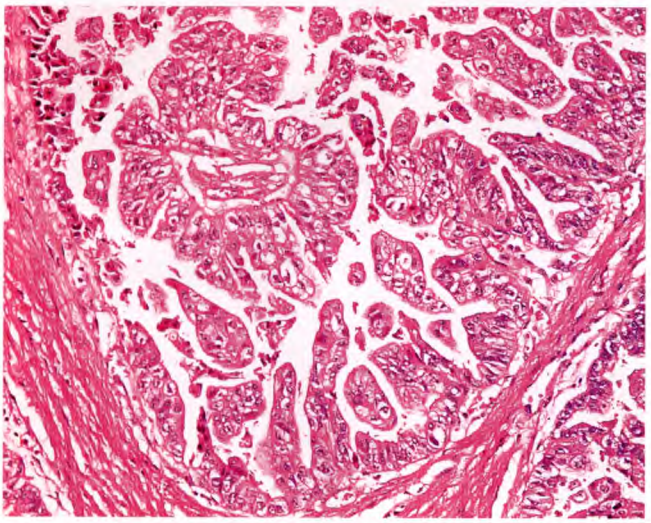

图 14.17 高分化胆囊腺癌伴乳头状生长。

灶状肠上皮分化常见，可见杯状细胞、内分泌细胞，甚至Paneth细胞。偶尔，整个肿瘤在形态学、组织化学和免疫组织化学上均具有肠型特点[178, 180]。另一些病例沿胃小凹和黏液胃蛋白酶方向分化或化生[179]。有时肿瘤主要呈筛状[177]。

组织化学、免疫组织化学和超微结构特征 Histochemical, immunohistochemical & electron microscopic features

胆囊腺癌产生黏液的量可以不同，并且所产生的是唾液黏液，而正常、有炎症或阻塞的胆囊主要分泌硫酸黏液[185, 187, 190]。

角蛋白免疫组化染色强阳性[183]。胆囊癌和肝外胆管癌的角蛋白免疫组织化学染色显示CK7+/CK20+，但周围胆管(肝内胆管)的胆管癌通常CK7+/CK20−[184, 188]。

其他在胆囊腺癌发现的标记物有EMA、CEA和罕见的甲胎蛋白[189]。

超微结构，胆囊腺癌细胞显示多形性微绒毛、黏液空泡和丰富的溶菌酶[186]。

分子遗传学特征 Molecular genetic features

将近一半的胆囊腺癌发现有p53的过表达[197, 200]。p53过表达更常见于高级别的肿瘤[194, 198, 198a]，并明显的比肝外胆管腺癌更常见[199]，尤其是其近端部分的腺癌[191, 199]。

Itoi等人检测发现，在近一半的胆管树癌病例的活检和胆汁中也有K-ras突变[195]，这可能是在诊断上有应用价值的结果。端粒末端转移酶常呈高度活跃[196]，而FHIT基因常不活跃[199a]。没有发现bcl-2的过表达[192]。

其他组织学类型 Other microscopic types

胆囊腺癌可以出现不同程度的鳞状上皮化生。根据鳞状上皮分化的好坏可分别诊断为腺棘皮瘤(adenoacanthoma)和腺鳞癌(adenosquamous carcinoma)[224](图14.18)。纯粹的*鳞状细胞癌*非常罕见[217]。*透明细胞*和*印戒细胞腺癌*也已有报道，后者中的一些是原位的[203, 226]。

淋巴上皮瘤样癌(lymphoepithelioma-like carcinoma)已经在胆囊和肝外胆管见到，其中一些病例伴有Epstein-Barr病毒感染，但另一些没有[215, 218, 225]。

*胆囊未分化(间变型、多形性、梭形、肉瘤样)癌*具有不同的形态表现(巨细胞、梭形细胞、假血管肉瘤)，其中多数与肉瘤十分相似[201-203, 205, 209, 210, 222]。癌和肉瘤样成分分离呈双相分化和(或)显示有特殊的间叶分化(即横纹肌母细胞)[213]的肿瘤被称作恶性混合性肿瘤和癌肉瘤[212, 227]，但是现在的证据提示，肉瘤样成分也是由上皮衍化而来(图14.19)。在特殊的病例中，胆囊腺癌或腺鳞癌中有破骨细胞样巨细胞成分，与胰腺腺癌中较常见的破骨细胞样巨细胞类似[208, 214]。其他由于产生粒细胞集落刺激因子，造成重度的嗜中性白细胞浸润，导致呈现炎症性恶性纤维组织细胞瘤样表现[217]。

需要全本请访问 www.ertongbook.com

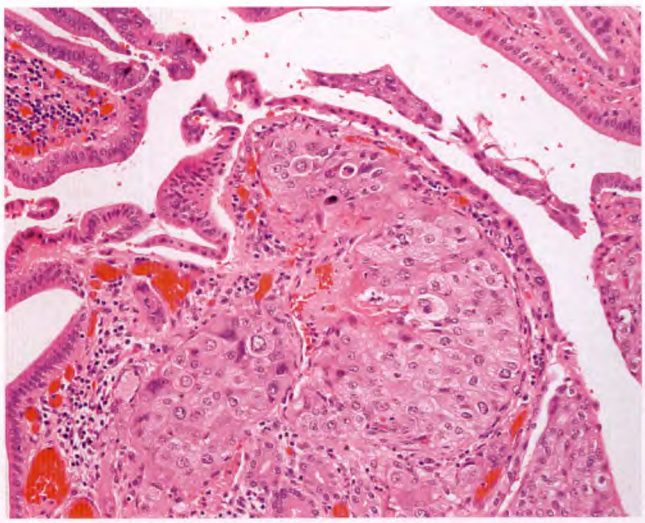

图14.18 生长在萎缩残留黏膜下的胆囊腺鳞癌，在这个区域仅有鳞状细胞癌成分。

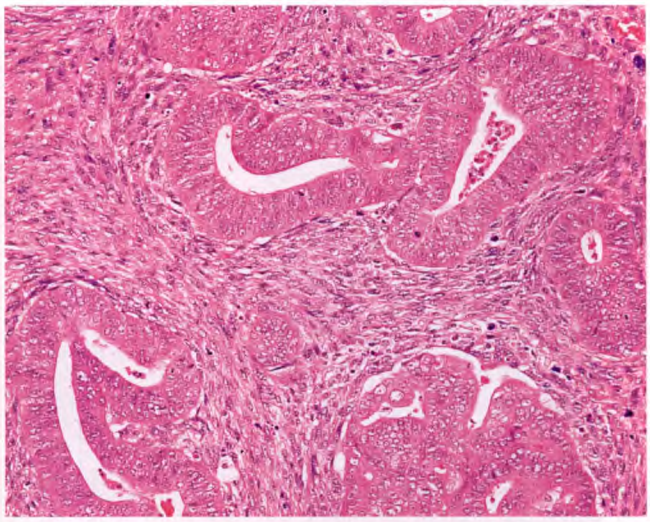

图14.19 胆囊肉瘤样癌。在这样病例中，癌和肉瘤样成分像这样分界明显时，常用癌肉瘤一词。

某些胆囊腺癌中有*绒毛膜癌样区域*[201]。*小细胞神经内分泌癌*是高度恶性的肿瘤，其形态与发生在肺和其他部位的同名肿瘤相似[202, 216, 220]。超微结构，可见有致密轴心的分泌颗粒。实际上所有小细胞癌病例通常都是通过视网膜母细胞蛋白丢失使p16/pRB通路灭活[223a]。这是一个高度侵袭性的肿瘤，早期即发生转移，并于诊断后短期内死亡[204]。就像发生在其他器官一样，胆囊神经内分泌的分化可以以几种不同形态表现出来，可以表现为大细胞神经内分泌癌[223]，表现为具有普通腺癌形态学特征的肿瘤中又有神经内分泌的免疫组化及超微结构所见，或小细胞癌成分是具有腺癌成分的双向分化肿瘤中的成分之一(图14.20)。根据

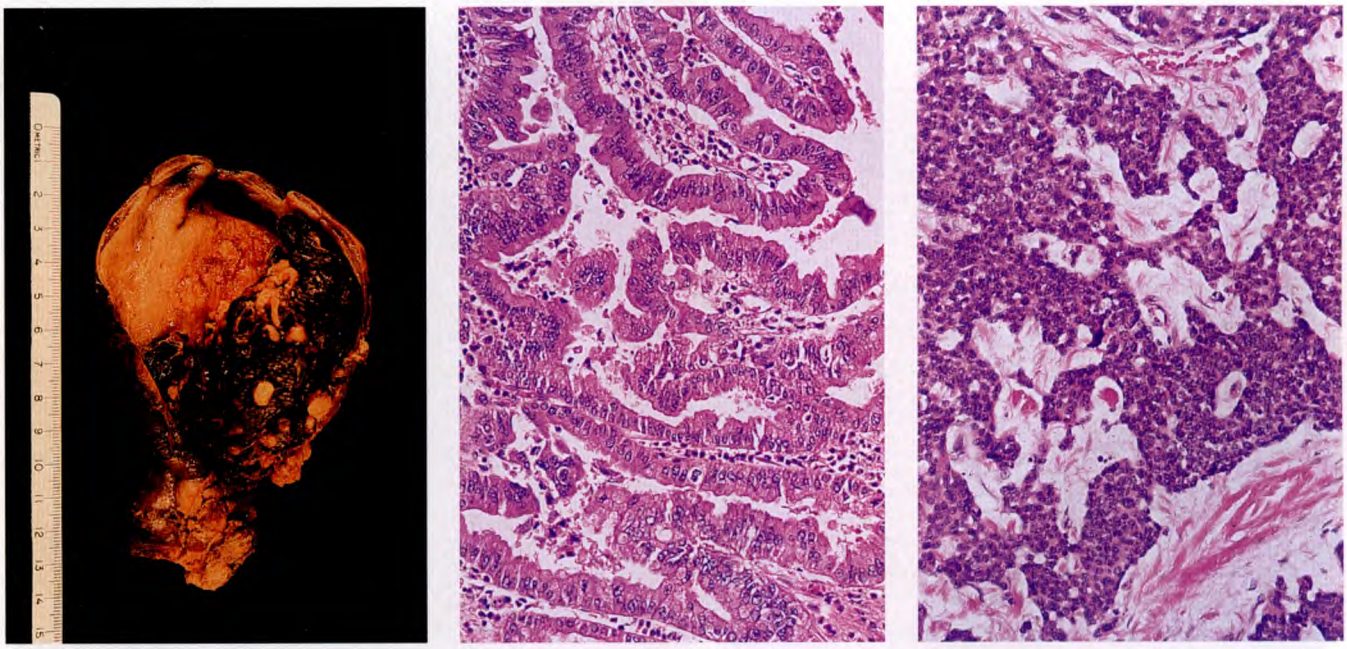

A B C

图14.20 胆囊混合性腺癌–小细胞癌。A. 大体显示肿瘤广泛累及胆囊。B. 分化好的腺癌成分。C. 小细胞癌成分。肿瘤细胞 Grimelius 染色强阳性，超微结构检查含有神经分泌颗粒。

神经内分泌成分的特征及观察者的倾向性，这种联合性的肿瘤分别称做小细胞神经内分泌癌－腺癌、腺类癌及联合性内分泌细胞癌-腺癌[206, 211, 219, 221]。纯粹的胆囊类癌在1050页讨论。

非典型增生和原位癌 Dysplasia and carcinoma in situ

如同在胃一样，相信大部分胆囊腺癌病例是经过肠化生、非典型增生和原位癌的一系列变化[228, 229, 231, 233, 234, 237](图14.21和图14.22)。实际上，仅有少数病例是由腺瘤恶变而来。出现在腺瘤的β－连接素突变和其他分子学异常不同于腺癌支持这一事实[231a,236]。浸润性腺癌附近的胆囊黏膜出现肠上皮化生是很常见的。墨西哥城(胆囊癌发病率非常高)的一项研究显示，在39个外科手术病例中发现79%的浸润癌附近黏膜有原位癌改变[228]。另外，在连续200例由于胆石症或胆囊炎而切除的胆囊标本中，黏膜病变被解释为非典型增生和原位癌的分别占13.5%和3.5%。对同一组病例随后的研究发现，18例为原位癌[229]。大体上，这些病变与慢性胆囊炎不能鉴别。其中2个病例呈乳头状结构，4个病例显示其下固有膜有浸润(即已经成为微小浸润癌)。4例中1例死于肝转移，其余3例经胆囊切除治愈。

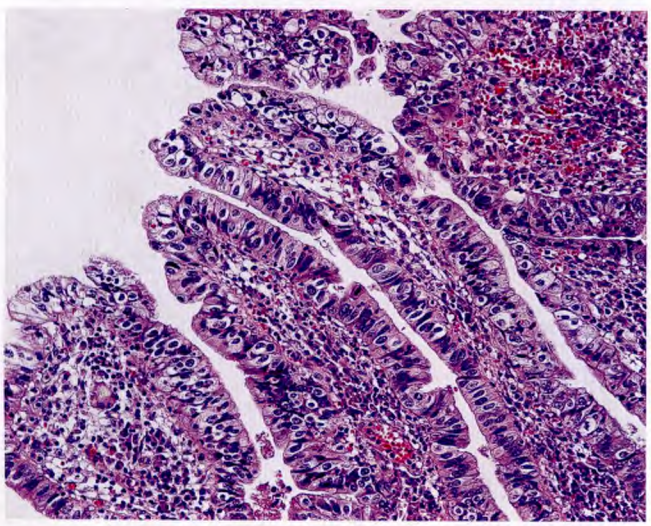

图14.21 胆囊上皮重度非典型增生伴绒毛状生长。

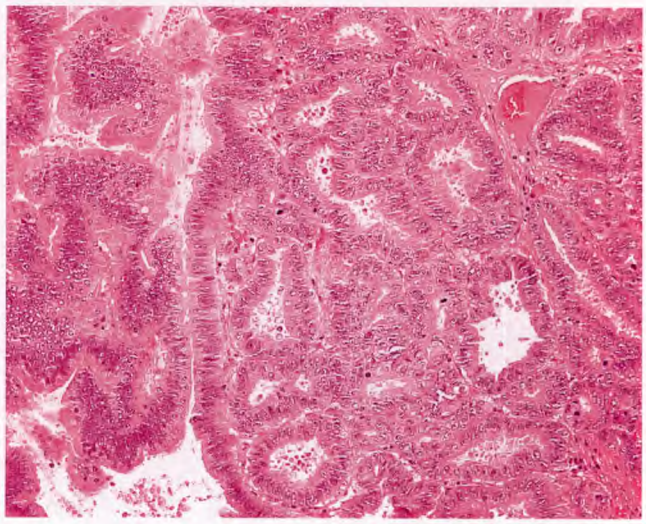

图14.22 胆囊黏膜重度非典型增生/原位癌区域。

胆囊上皮非典型增生有肠和胃两型黏液表达(而胃表面表型主要出现在浸润癌)[235]。

CEA的分布状况与其他消化道黏膜相似。在正常上皮，它仅限于细胞顶端的表面，而在非典型增生及癌细胞中，胞浆及腺腔中都有丰富的CEA表达[230]。胆囊非典型增生已经发现，有p53过度表达和5q LOH，提示它是胆囊癌进展过程中的一种早期表现[232, 234]。不管什么时候出现浸润癌，原位癌通常含有与前者相同的基因改变[234a]。

播散和转移 Spread and metastases

胆囊癌明显倾向于直接侵犯肝，较少扩展到胃和十二指肠。胆囊癌也经常转移到肝(经常通过门脉系统)、小网膜内胆囊和胆总管周围淋巴结，以及十二指肠起始部后面的淋巴结[238, 240, 242]。发生淋巴结累及的频率与原发肿瘤浸润的深度有明显关系[243]。几乎一半的患者在外科手术时就已经有了转移[239]。胆囊癌发生卵巢转移时其形态可能类似于卵巢原发肿瘤[241, 244]。

治疗和预后 Treatment and prognosis

胆囊癌的主要治疗方法是外科手术。手术范围取决于疾病分期(见附录C)。Nevin等人[252]推荐对临床Ⅰ期和Ⅱ期的患者仅行胆囊切除术，对临床Ⅲ期和Ⅳ期的患者行根治性手术(包括肝右叶切除和淋巴结清扫)，临床Ⅴ期仅采取姑息治疗。其他的作者提出，对临床Ⅱ期的患者采取更积极的治疗，因为仅行胆囊切

除有较高的局部复发率[253, 259, 263]。各淋巴结组系统性切除的重要性已经被强调[258]。据称对手术以后的患者辅助化疗或放疗可以延长生存期[251]。

与胆囊癌预后有关的因素列举如下：

1. **分期**。与在大多数其他器官一样，肿瘤的分期是决定预后的最重要因素[252, 254]。临床Ⅰ期和Ⅱ期患者5年生存率为90%以上，临床Ⅲ期和Ⅳ期患者5年生存率为11%，而临床Ⅴ期5年生存率为0[252]。当临床能够做出胆囊癌的诊断时，肿瘤已为晚期，通常不能手术(临床Ⅴ期)[249, 255]。在这种情况下，即使进行了充分的外科治疗，其治愈的机会也是微乎其微的[261]。甚至在外科医师因慢性胆囊炎和(或)胆石症进行手术探查时发现的胆囊癌也常常不能治愈，因为它易于穿透胆囊壁，并易于侵犯肝、结肠周围组织和淋巴结，甚至浸润十二指肠。在一项80例患者的研究中，只有1例长期生存[247]。病理医师在大体或镜下检查时偶然发现的胆囊癌治愈的可能性最大[246]，因为大多数这样的病例是临床Ⅰ期或Ⅱ期的患者。
2. **手术切缘**。这个因素与胆囊癌的分期明显相关，在一项研究中发现它是决定预后的主要因素[260]。
3. **分级**。在几项的研究中均发现，组织学分级与预后有关[245, 248, 252]。如人们所预料的一样，高分化乳头状肿瘤预后最好[245]。将临床分期及组织学分级结合起来似乎能为肿瘤预后提供最好的依据[252]。
4. **DNA含量**。DNA含量作为胆囊癌的一个独立的预后标志的重要性仍有待于证实[256, 257]。
5. **K-ras**。据称K-ras密码子12突变是决定胆囊癌预后的独立因素[250]。
6. **c-erbB-2癌基因**。这个基因的扩增及其相应蛋白产物的过度表达似乎均与这个肿瘤的预后、组织学分级或淋巴结转移无关[262]。
7. **血管生成** (Angiogenesis)。已有声称血管生成或它们的替代标记物(如胸腺 phasphorylase 表达)。在多变量分析中与预后有关[246a]。

肝外胆管癌 Carcinoma of extrahepatic bile ducts

胆管癌(bile duct carcinoma，cholangiocarcinoma)男女发生率相同[299](与胆囊癌主要发生于女性不同)，平均年龄60岁，大约90%的患者出现黄疸。伴有溃疡性结肠炎[264, 297]、硬化性胆管炎(见1043页)、肝吸虫感染[299]及各种肝内胆管和肝外胆管先天异常的患者报告的胆管癌发生率增加[278, 298, 300]。后者如先天性胆管扩张(包括胆总管囊肿)、Caroli病、先天性肝纤维化、多囊性疾病及异常的胰胆总管连接。

这些肿瘤可以发生在胆道系统的任何部位，按其发生的解剖学部位分成：上1/3，包括肝门(占50%～75%)，中1/3(占10%～25%)及下1/3(占10%～20%)[267, 295, 307]。更精细的解剖学分类由Bismuth提出，并在de Groen的文章中有很好说明[274]：*Ⅰ型*：左和右肝管汇合处以下；*Ⅱ型*：到达左右肝管汇合处；*Ⅲ型*：阻塞总肝管及要么右(*Ⅲa 型*)肝管要么左(*Ⅲb 型*)肝管；*Ⅳ型*：肿瘤多中心或累及汇合处和左右两个肝管。发生于肝内胆管的肿瘤在第14章中讨论，位于Vater壶腹的肿瘤在第16章中讨论。逆行内镜胆管造影或经皮肝穿刺胆道造影可以很好的显示这些肿瘤的存在及其发生部位。Elias等人[276]应用后一种技术查明了95%的肝外梗阻部位。细胞学方法(细针吸取、刷片或胆汁抽吸)大约在70%的病例可以得到诊断性材料[270, 275]。

大体上，胆管癌可以呈息肉样和表浅性生长，但是大多数是结节状或硬化性，伴有胆管壁的深部浸润[306](图14.23)。偶尔，胆管癌呈多中心生长和(或)伴有胆囊癌[287]。发生在胆道上1/3的肿瘤常直接侵犯肝[272, 279]。局部和胰腺周围淋巴结转移也是常见的，最常受累的淋巴结是肝十二指肠韧带下部周围、胰十二指肠



图14.23 肝外胆管癌的肉眼表现。肿瘤由胆囊和肝管连接处扩展到Vater壶腹。

后上和肠系膜上动脉组淋巴结[283]。

镜下，绝大部分胆管癌是高分化、分泌黏液的腺癌[306]。表面乳头状可见于胆管较远端的区域。有时整个肿瘤是高分化乳头状腺癌伴微小浸润或没有浸润[266]，肿瘤可以分化很好，甚至在其转移的部位也是很好，以致于很难判定其为恶性。同一腺体中肿瘤细胞的不均一性，核浆比例增加，核仁明显，间质及周围神经侵犯，以及肿瘤性腺体周围富于细胞的间质呈同心圆排列是最重要的鉴别诊断特征(图 14.24)。正如 Weinbren 和 Mutum 强调的那样[306]，外观正常细胞与具有大核和明显核仁的细胞并存是特别重要的诊断线索。正常见于胆管壁被称作 Beale 腔周小囊的丛状小腺泡不应被错误的解释为癌浸润。

除了这些形态学特征以外，胆管癌的黏液物质和CEA表达[291, 293, 306]，邻近上皮的化生及非典型增生[288]，以及偶见鳞状化生[286]、透明细胞改变[304]或神经内分泌特征[294, 308](包括小细胞神经内分泌癌)[303]均与胆囊癌相似。具有胃小凹型上皮且与腺瘤相似的一型分化很好的腺癌已有描述[265]。

胆管癌的一个较为特殊的变型是硬化性胆管癌(Altemeier-Klatskin 瘤)[268, 284]，肿瘤开始于肝管连接处，从那里蔓延至一长段胆管树。其特征是临床经过长，显微镜下肿瘤组织分化好并伴广泛纤维化。放射学及病理学主要应与硬化性胆管炎进行鉴别诊断[296]。某些硬化性胆管癌很可能就是发生于硬化性胆管炎的基础上，这就是二种疾病极为相似的原因[290, 325]。关于这个题目的大多数研究提到大约10%的患者有生命危险[274]。

已经报告在免疫组织化学 p53 过度表达(出现在94%的胆管癌患者，但是原发硬化性胆管炎病例没有表达)上的有趣不同[271]。如果进一步确定，这个发现在这两个病变经常出现的鉴别困难中可以提供更多所需要的帮助。Argani 等人[269]已经展示，p53 和*DPC4*(另一个肿瘤抑制基因)表达在远端胆管癌比近端胆管癌明显更高。他们推测这些不同反应了癌生成的不同通路，并提示了病因的不同。

外科手术为治愈胆管癌提供了惟一的可能[289]。近端病变通过切除病灶(包括肝叶切除)和 Roux-en-Y 肝管空肠吻合术治疗，而远端病变则行Whipple手术[282]。姑息治疗是保证胆汁引流[273]或放疗[277]的惟一方法。联合应用手术、放疗和化疗使胆管癌的治疗效果有了适当的改进[292]。胆管癌总体生存率是10%，肿瘤的临床分期(特别是有无淋巴结转移)、生长部位(上中或下 1/3)、组织学分级和组织学分型是最重要的预后指标[280, 285]。下 1/3 肿瘤患者的生存率是 25%[302]。在乳头状肿瘤中，区分无浸润 / 微小浸润肿瘤和浸润肿瘤在预测患者预后上是关键性的[280a]。全部或主要呈神经内分泌分化的癌比缺少这些特征的癌生存时间短[281]。也有人声称，伴有黏液核心蛋白表达的肿瘤肝转移机会更多，预后更差[301]。

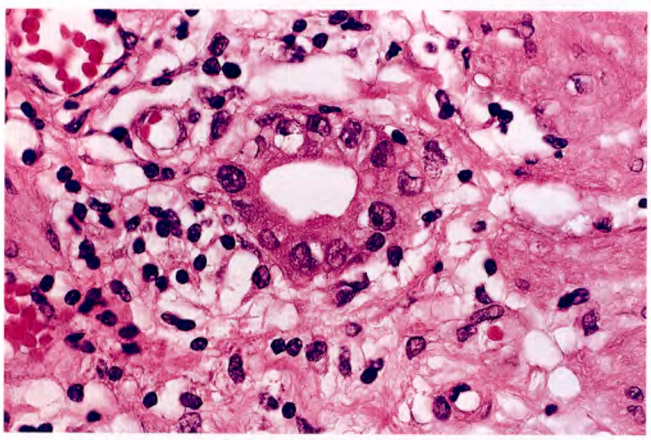

图14.24 来自于胆囊腺癌的单个肿瘤腺体。腺体结构形成完好，但是细胞核非典型性明显。这种不一致性是这个区域肿瘤的典型特征。

其他恶性肿瘤 Other malignant tumors

类癌(carcinoid tumors)：岛屿状或管状类癌均可以发生于胆囊和肝外胆管[301, 314, 337](图14.25)。后者可以引起胆道梗阻[313, 326]。1例位于胆囊管的类癌具有生长抑素瘤(somatostatinoma)的免疫组织化学特征[322]，另外1例位于胆囊颈呈息肉状，表现为胰多肽阳性免疫反应[341]。印戒细胞性类癌也已经看到[333]，如同透明细胞性类癌一样，它有时与 Von Hippel-Lindau 病伴发[323a, 339]。

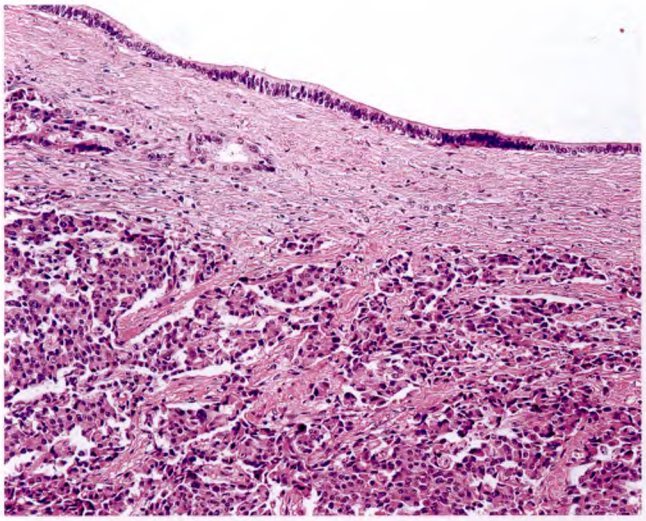

图14.25 胆囊类癌，这种人工挤压变化可以导致过诊断为高级别肿瘤。

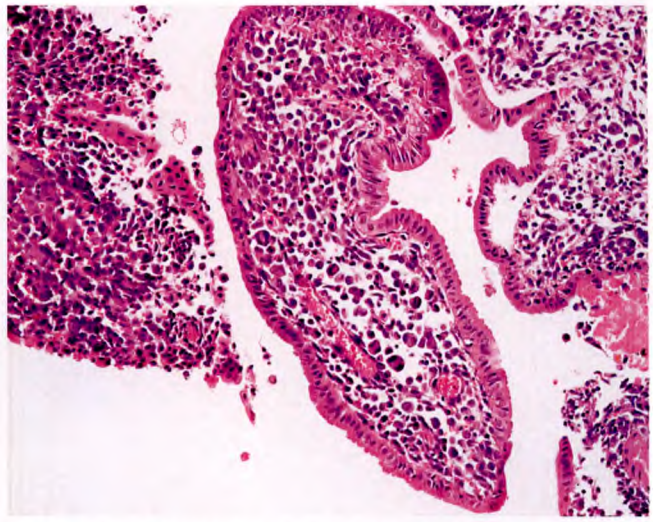

图 14.27 转移到胆囊黏膜的恶性黑色素瘤的显微镜下表现。

原发恶性黑包素瘤 (primary malignant melanoma)可以表现为胆囊[311, 317, 334]或肝外胆管内包块[312, 316, 342]。一些病例有非典型痣综合征的背景[335]。大多数病例在诊断时已有转移。在做出这个器官原发性恶性黑色素瘤的诊断之前，必须除外来自皮肤或眼睛的恶性黑色素瘤转移的可能性(图 14.26 和图 14.27)。

恶性淋巴瘤和白血病 (malignant lymphoma and leukemia)可以作为系统性疾病的一部分累及胆囊或肝外胆管。它首发在这个部位是罕见的，但已有报告[319, 323, 331]。像在大多数其他被覆黏膜器官一样，某些胆囊淋巴瘤被认为是黏膜相关淋巴组织(MALT)型淋巴瘤[325, 329]。

葡萄状横纹肌肉瘤 (borryoidrhabdomyo-sarcoma)是儿童最常见的肝外胆管恶性肿瘤[315]，它也可以累及胆囊[328]。少数病例发生于成人[309]。梗阻性黄胆是常见症状。大体上，肿瘤有一个易使人误解的软的息肉样外观。镜下，小的未分化梭形细胞集中于完整的上皮下方(“新生层”，cambium layer)。肿瘤细胞可以出现横纹，也可不见横纹(图14.28)。手术、放疗和化疗的联合应用可使许多患者长期生存[338]。大约40%的病例发生肿瘤转移，但是通常是由于肿瘤的局部作用导致患者死亡[324]。

其他间叶性肿瘤 (other mesenchymal neoplasms)发生于成人胆囊者有良性和恶性*GIST*[327, 332]、*平滑肌*



图14.26 恶性黑色素瘤转移到胆囊。肿瘤结节有明显的色素。

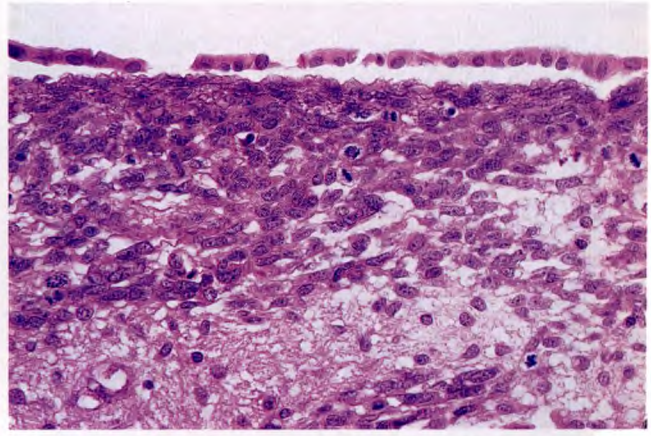

图14.28 葡萄簇状亚型的胚胎性横纹肌肉瘤，胆管上皮下见明显的新生层。



图14.29 胆囊乳腺癌转移，表现为黏膜上多个结节状隆起并伴有炎症变化。

肉瘤[330, 344, 345]、*血管肉瘤*[344](包括上皮样型[343])和*恶性纤维组织细胞瘤*[340]，在做出肉瘤诊断以前总是应该除外一下肉瘤样癌。胆囊Kaposi肉瘤已经见于HIV感染的患者[318]。

胆囊***转移癌***十分少见，已报道的大多数病例是恶性黑色素瘤(见前)，肾细胞癌或乳腺癌(图 14.29)[320, 321]。胆道系统内的转移性结肠腺癌酷似这个部位原发肿瘤的病例也已经被观察到[336]。

参考文献 References

Normal anatomy

1 Albores-Saavedra J, Nadji M, Henson DE, Ziegels-Weissman J, Mones JM. Intestinal metaplasia of the gallbladder. A morphologic and immunocytochemical study. Hum Pathol 1986, **17:** 614–620.
2 Fine G, Raju UB. Paraganglia in the human gallbladder. Arch Pathol Lab Med 1980, **104:** 265–268.
3 Frierson H. Gallbladder and extrahepatic billiary system. In Sternberg S (ed.): Histology for pathologists, ed. 2. Philadelphia, 1997, Lippincott-Raven Publishers, pp. 593–612.
4 Green FHY, Fox H. An immunofluorescent study of the distribution of immunoglobulin-containing cells in the normal and the inflamed human gallbladder. Gut 1972, **13:** 379–384.
5 Hong SM, Kang GH, Lee HY, Ro JY. Smooth muscle distribution in the extrahepatic bile duct: Histologic and immunohistochemical studies of 122 cases. Am J Surg Pathol 2000, **24:** 660–667.
6 Laitio M. Morphology and histochemistry of non-tumorous gallbladder epithelium. A series of 103 cases. Pathol Res Pract 1980, **167:** 335–345.
7 Laitio M, Nevalainen T. Gland ultrastructure in human gallbladder. J Anat 1975, **120:** 105–112.
8 Lamah M, Karanjia ND, Dickson GH. Anatomical variations of the extrahepatic biliary tree: review of the world literature. Clin Anat 2001, **14:** 167–172.

Congenital abnormalities

9 Altman RP. The portoenterostomy procedure for biliary atresia. A five-year experience. Ann Surg 1978, **188:** 351–362.
10 Beath S, Pearmain G, Kelly D, McMaster P, Mayer A, Buckels J. Liver transplantation in babies and children with extrahepatic biliary atresia. J Pediatr Surg 1993, **28:** 1044–1047.
11 Bloustein PA. Association of carcinoma with congenital cystic conditions of the liver and bile ducts. Am J Gastroenterol 1977, **67:** 40–46.
12 Boyle L, Gallivan MV, Chun B, Lack EE. Heterotopia of gastric mucosa and liver involving the gallbladder. Report of two cases with literature review. Arch Pathol Lab Med 1992, **116:** 138–142.
13 Burnett RA, McKay AJ. Inversion of the gallbladder. Am J Clin Pathol 1989, **91:** 594–596.
14 Busuttil A. Ectopic adrenal within the gall-bladder wall. J Pathol 1974, **113:** 231–233.
15 Carmi R, Magee CA, Neill CA, Karrer FM. Extrahepatic biliary atresia and associated anomalies. Etiologic heterogeneity suggested by distinctive patterns of associations. Am J Med Genet 1993, **45:** 683–693.
16 Chijiiwa K, Koga A. Surgical management and long-term follow-up of patients with choledochal cysts. Am J Surg 1993, **165:** 238–242.
17 Christensen AH, Ishak KG. Benign tumors and pseudotumors of the gallbladder. Report of 180 cases. Arch Pathol 1970, **90:** 423–432.
18 Corcoran DB, Wallace KK. Congenital anomalies of the gallbladder. Am Surg 1954, **20:** 709–725.
19 Cosentino CM, Luck SR, Raffensperger JG, Reynolds M. Choledochal duct cyst. Resection with physiologic reconstruction. Surgery 1992, **112:** 740–747.
20 Coughlin JP, Rector FE, Klein MD. Agenesis of the gallbladder in duodenal atresia. Two case reports. J Pediatr Surg 1992, **27:** 1304.
21 Curtis LE, Shehan DG. Heterotopic tissues in the gallbladder. Arch Pathol 1969, **88:** 677–683.
22 Gautier M, Eliot N. Extrahepatic biliary atresia. Morphological study of 98 biliary remnants. Arch Pathol Lab Med 1981, **105:** 397–402.
23 Ho CW, Shioda K, Shirasaki K, Takahashi S, Tokimatsu S, Maeda K. The pathogenesis of biliary atresia. A morphological study of the hepatobiliary system and the hepatic artery. J Pediatr Gastroenterol Nutr 1993, **16:** 53–60.
24 Järvi O, Meurman L. Heterotopic gastric mucosa and pancreas in the gallbladder with reference to the question of heterotopias in general. Ann Acad Sci Fenn 1964, **106**(suppl 22): 1–42.
25 Kalayoglu M, D'Alessandro AM, Knechtle SJ, Eckhoff DE, Pirsch JD, Judd R, Sollinger HW, Hoffmann RM, Belzer FO. Long-term results of liver transplantation for biliary atresia. Surgery 1993, **114:** 711–717.
26 Komi N, Tamura T, Tsuge S, Miyoshi Y, Udaka H, Takehara H. Relation of patient age to premalignant alterations in choledochal cyst epithelium. Histochemical and immunohistochemical studies. J Pediatr Surg 1986, **21:** 430–433.
27 Landing B. Considerations on the pathogenesis of neonatal hepatitis, biliary atresia, and choledochal cyst—the concept of infantile obstructive cholangiopathy. In Bill AH, Kasai M (eds): Progress in pediatric surgery, vol. 6. Baltimore, 1974, University Park Press.
28 Matsumoto Y, Uchida K, Nakase A, Houjo I. Clinicopathologic classification of congenital cystic dilatation of the common bile duct. Am J Surg 1977, **134:** 569–574.

需要全本请访问 www.ertongbook.com