11 胃肠道

Gastrointestinal tract

食管　胃　小肠
阑尾　大肠　肛门

回允中　薛卫成　鲍冬梅　冯　娟　译

食管

正常解剖学 615
闭锁畸形及相关异常 615
异位 616
憩室 617
囊肿 618
食管环和食管蹼 618
失弛缓症和相关运动障碍 618
碱液摄入性狭窄 619
反流性食管炎 619
Barrett 食管 620
Barrett 食管的非典型增生和原位癌 622
其他类型的食管炎 624
鳞状细胞癌 625
一般和临床特征 625
形态学特征和局部扩散 625
免疫组织化学和分子遗传学特征 627
原位癌和浅表性鳞状细胞癌及相关病变 627
转移 628
细胞学 628
治疗 628
预后 629
其他类型的癌 629
平滑肌肿瘤和 GIST 型间质肿瘤 632
其他肿瘤和瘤样病变 632

正常解剖学 Normal anatomy

食管为一肌性管状结构，在成人长约25cm。食管上起由环咽肌形成的食管上括约肌(在第 6 颈椎水平，距切牙大约15～18cm)，下至胃食管交界处的食管下括约肌(在横膈下方几厘米)。从切牙到食管下括约肌的距离通常描述为40cm，但是有相当大的个体差异。

食管内衬黏膜为非角化性复层鳞状上皮。基底层为 1～4 个细胞厚度，除了最远端的食管外，厚度不超过整个上皮厚度的15%[1, 5]。黑色素细胞和神经内分泌细胞在基底层中可能发现[4]。黏膜固有层由疏松结缔组织组成，在食管的远端部分，包含被称为(食管)贲门腺的黏液腺。与胃肠道其他部位相比，食管黏膜肌层相对较厚，特别是在食管的远端[2]。

整个食管的黏膜下层均有黏膜腺体，腺体导管开口于食管腔。有时腺体呈囊性扩张，周围可见淋巴细胞集聚。食管上 1/4 的固有肌层是由横纹肌和平滑肌混合组成的，其余部分则全部为平滑肌[3]。除了最远端的部分以外，食管没有浆膜层。自主神经丛包括黏膜下层的 Meissner 丛(非常稀少)和固有肌层的 Auerbach 丛(在食管远端部分较为致密)。

食管的淋巴引流随部位而异，上 1/3 引流到颈部淋巴结，中 1/3 引流到食管周围和气管周围淋巴结，而下 1/3 则引流到主动脉和腹腔动脉周围淋巴结。

闭锁畸形及相关异常 Atresia and related anomalies

胚胎第 3 周时食管为咽和胃之间的一个环形狭

需要全本请访问 www.ertongbook.com

窄。随着肺床的生长和颈部的延长，这一狭窄逐渐变成管状。起初，食管和气管的头侧部分形成单一的管腔，后来有一间隔长入并将其分开。

上述经过如发生障碍可能会导致5种主要类型的气管食管异常[8](图 11.1)。C 型气管食管异常最为常见，表现为食管闭锁伴有食管下部和呼吸树之间的瘘管形成[7, 9, 11]。这种类型的异常其肥厚扩张的食管上部以盲端的形式终止于喉以下的不同部位，而食管下部则与气管(通常在气管分叉上方大约 0.5cm 处)或右支气管主干交通。食管上部可见横纹肌，下部没有横纹肌，但在接近瘘管的末端处可见软骨环。气管食管瘘可能伴随发生气管软化、Auerbach丛异常及心血管异常[11, 12]。

食管缺陷也可能单独发生，诸如先天性狭窄、或闭塞性黏膜横膈形成[6]。这些异常多数可以通过手术修复[9, 10, 12]。

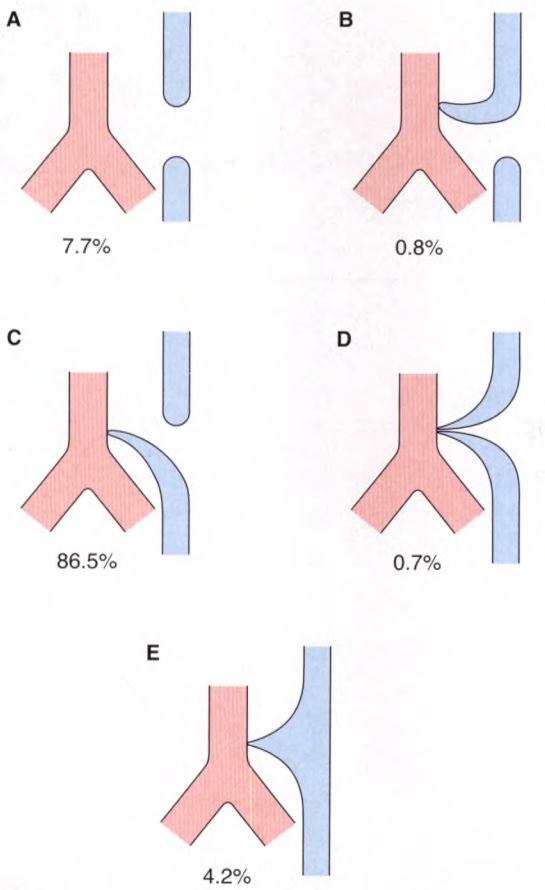

图11.1 气管食管异常类型及其相对发生频率。(引自Holder TM, Ashcraft KW. Esophageal atresia and tracheoesophageal fistula. Ann Thorac Surg 1970, 9: 445-467)

异位 Heterotopia

异位胃黏膜(heterotopic gastric mucosa)可能发生于食管的任何部位，但以环状软骨后方最为常见[20]。在做过食管镜检查的患者中大约 4% 可见胃黏膜异位，表现为圆形扁平的桔黄色到红色区，有时称为“嵌入斑片”(inlet patch)[15]。少数情况下，异位胃黏膜可在食管中部形成一个充盈缺损(图 11.2)。异位胃黏膜通常没有症状，但可能引起咽下困难，临床上和放射学检查酷似恶性肿瘤。

大体检查其表面类似于正常位置的正常胃黏膜。境界清楚，边缘有明显的正常复层上皮，有时伴有溃疡形成。

镜下，异位胃黏膜通常由典型的贲门-胃底型胃腺体组成，并且伴有混有胃底腺成分的黏液腺(图 11.3)。可见杯状细胞。常有广泛的炎症反应，可能引起腺体反应性增生和结构变形，并且导致误诊为恶性。食管上部异位胃黏膜发生腺癌的病例已有报告，病变的上下两侧均有正常的鳞状上皮被覆[13, 14]。

异位胰腺组织(heterotopic pancreatic tissue)表现为腺泡结构和(或)胰岛，可以发生于胃食管交界处。报告的多数病例发生于儿童和年轻成人[19](图 11.4)。

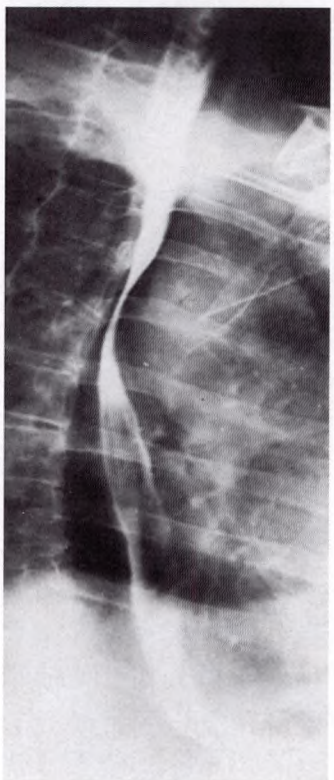

图11.2 食管中部异位胃黏膜导致光滑的充盈缺损伴有压迫。

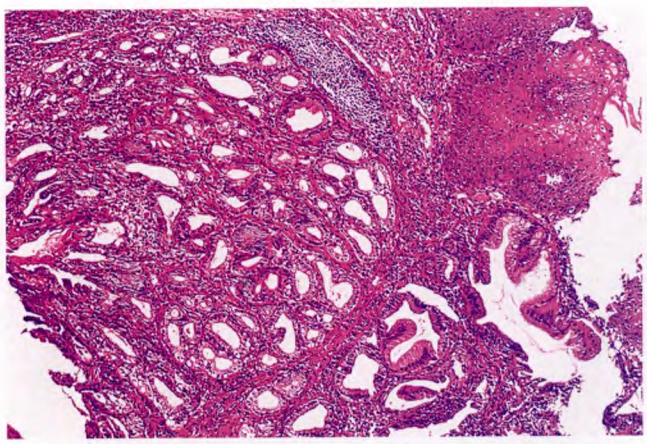

图 11.3 食管异位胃黏膜。伴有某种程度的炎症和反应性上皮改变。

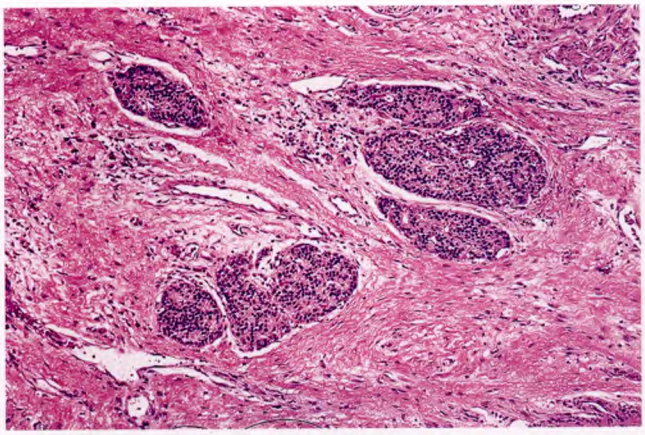

图 11.4 胃食管交界处的异位胰腺，主要成分为胰岛。

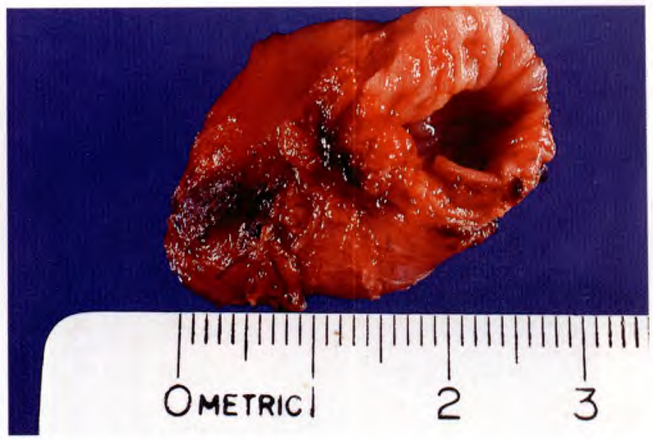

A

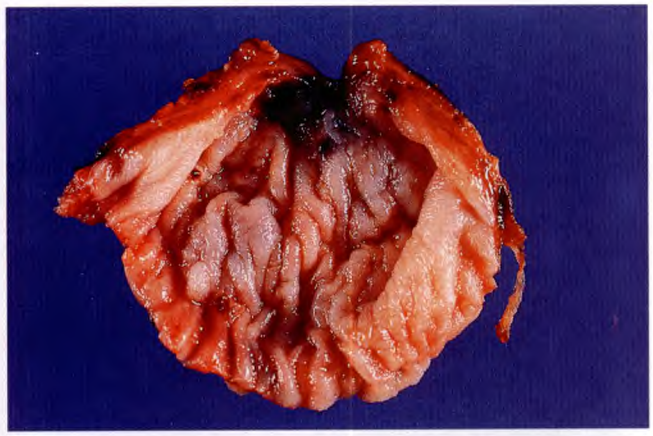

B

图 11.5A 和 B Zenker 憩室的外面和内面。

异位皮脂腺(heterotopic sebaceous glands)偶见于食管中部或远端[16, 17, 18]。

憩室 Diverticula

出现在食管上部的憩室(Zenker 憩室)是食管与咽部交界处食管壁薄弱食管黏膜外凸的结果(图 11.5)。这种憩室称为咽食管憩室比较恰当，归类为**内压性憩室**(pulsion diverticula)。憩室发生于食管与咽交界处，是由于咽下缩肌和斜行走向的环咽肌纤维之间的相互关系改变造成的，后者沿着食管后壁下降时斜行变成了纵行。

在食管的下1/3和肺门部位，炎性淋巴结(通常为结核)可与食管壁紧密粘连引起**牵引性憩室**(traction diverticula)。

横膈上方偶尔可以发生所谓的**膈上憩室**(epiphrenic diverticula)，这种憩室属于内压性憩室的变异[24]。这些憩室含有黏膜、黏膜下层，并常常含有黏膜肌层。憩室内衬鳞状上皮，可以伴有明显的炎症。并发症有梗阻、吸入性肺炎和肺脓肿，感染，伴有穿孔和纵隔炎，出血，甚至恶性肿瘤。咽食管憩室和膈上憩室均可发生癌[27, 28]。在一项研究中，咽食管憩室恶性肿瘤的发生率是0.3%[31]。手术切除食管憩室(特别是膈上憩室)的指征仍有争论[21, 22]。在显微镜的控制下，应用内镜CO_2激光器可以成功地治疗Zenker憩室[30]。

食管憩室性病变的一种全面独特的类型被称为**弥漫性食管壁内(假性)憩室病**[diffuse intramural esophageal (pseudo) diverticulosis][23]。可能出现的症状是咽下困难。X线照相和内镜检查显示有无数1～3mm的烧瓶形憩室，开口较小，在食管的上1/3数目较多。憩

室内衬主要为鳞状上皮。憩室部位常有轻度的狭窄。这些结构是黏膜下腺导管囊性扩张的结果，因此不是真正的憩室性病变[25, 29]。憩室病的发病机制尚不清楚，但是潜在的食管运动异常可能与此有关[26]。

囊肿 Cysts

食管囊肿分类为*包涵囊肿*(内衬鳞状或柱状上皮，有时为纤毛柱状上皮)、*潴留囊肿*或黏液囊肿(来自囊性扩张的黏膜下腺)及(食管，支气管或胃来源的)*发育性囊肿*[32, 33](图11.6)。显微镜下鉴别这些囊肿可能非常困难。这些囊肿发生鳞状细胞癌或腺癌的病例已有报告[34, 35]。

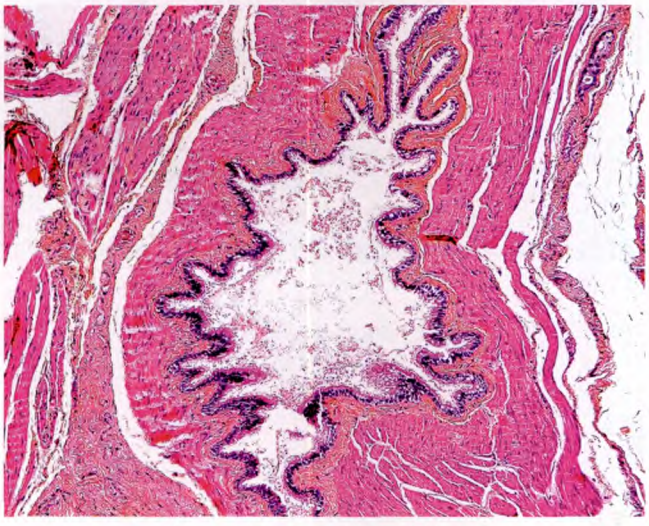

图 11.6 食管囊肿，内衬纤毛柱状黏膜。

食管环和食管蹼 Rings and webs

放射科医师在检查主诉为咽下困难的患者时，常常描述其食管具有类似于环状和蹼状形态的阴影。在伴有缺铁性贫血的女性患者，位于食管上部的这些阴影是 Plummer-Vinson 或 Paterson-Kelly 综合征的一个组成部分，这种患者癌的发病率较高。位于食管下部的这些阴影通常被称为 Schatzki 环、食管胃环、或食管下部环[39]。这些阴影的形态学结构性质尚不清楚，因为缺乏 X 线和显微镜下结构的相关性研究。Goyal 等人[37]试图通过检查 100 例尸检标本，对比其 X 线和显微镜下所见来弥补这一不足。他们发现，放射学检查时可以区分两种结构上不同类型的环状阴影。9 例由横行的环状黏膜皱襞构成，位于鳞柱上皮交界处，X 线照片上表现为一个细的蹼样阴影。5 例由肌肉的局限性环状增厚构成，接近黏膜环的部位，被覆鳞状上皮，放射学检查为一个宽的狭窄区。

Clements 等人[36]在类似的研究中发现，颈部食管(咽食管)蹼也是由正常黏膜和黏膜下层的横行皱襞形成的。

食管蹼的治疗包括内镜下扩张术和外科肌肉部分切除术[38, 40]。

失弛缓症和相关运动障碍 Achalasia and related motor disorders

失弛缓症(achalasia)又称贲门痉挛(cardiospasm)、巨食管(megaesophagus)，是由于传送食物的蠕动波经过食管到达贲门时，贲门不能开放引起的。通常见于成人，但是也可能发生于儿童[58]。某些患者属于 Allgrove 综合征(三 A 即 alacrima-achalasia-addisonian)综合征，即失弛缓症伴有与 Addison 病有关的一组症状(addisonianism)和眼泪分泌减少(alacrima)[53a]。在食管下1/3几乎所有的病例，肠肌层神经节细胞几乎完全消失；在食管中1/3，大约仅有20%的病例神经节细胞消失[46, 49]。其余的神经节细胞常常伴有变性改变[41]。继发性改变包括肠肌层神经的炎症，这些神经被胶原纤维取代，肌层肥厚，并有慢性炎症(伴有明显的生发中心)[49]。这种炎症浸润主要是由 CD3 阳性的 T 细胞组成，其中多数细胞CD8也呈阳性反应[42]。在长期慢性病例，黏膜显示明显的鳞状化生，p53 免疫反应几率增加，其中某些改变可能是癌前病变(见后)[54]。

发病机制仍然不明。现在支持失弛缓症是一种炎症性免疫介导的疾病这种假设，但是，致病性抗原还不清楚[62]。

早期阶段的失弛缓症是可逆的。然而随着时间的推移，可以并发慢性炎症和溃疡，并且产生纤维性狭窄。食管肌肉切开术和充气扩张仍然是主要的治疗方式[43, 45]。少数情况下，癌可以发生于长期存在的失弛缓症[50, 53, 60]。据估计这种危险性增加33倍[57]。Wychulis 等人[63]在一组 1318 例失弛缓症患者的观察中，发现7

例发生癌。在做出癌的诊断之前，失弛缓症已经平均存在了28年。肿瘤发生于食管的任何部位，但是较常见于中1/3。镜下，多数肿瘤为鳞状细胞癌，但是其他类型的癌也有发生[61]。癌可以发生于失弛缓症患者肌肉切开术后多年。

环咽咽下困难(cricopharyngeal dysphagia)又称环咽失弛缓症和环咽痉挛，是一个公认的疾病，其临床症状明显，但镜下改变轻微，仅仅表现为环咽肌纤维的变性和再生，伴有间质纤维化[44, 59]。

Chagas病，一种南美洲的地方性寄生虫病，可以伴有 Auerbach 丛的改变及巨食管[47]。

假失弛缓症(pseudoachalasia)是一种食管运动障碍，通常伴有恶性肿瘤，其临床、放射学和测压检查的特征非常类似于失弛缓症。最常见的镜下表现是肠肌神经丛的肿瘤性浸润，这与推测的发病机制是一致的[55]。

巨大肌肉肥厚(giant muscular hypertrophy)是一种食管运动障碍，又称弥漫性痉挛、螺旋状食管(corkscrew esophagus)及弥漫性平滑肌瘤病，临床上以咽下困难和疼痛为特征，病理学检查则以肌层的局灶性或弥漫性肥厚为特征，肌层厚度可达1cm[51]。本病的手术治疗效果不如失弛缓症那么满意[48]。有些病例伴有Alport综合征样肾病(Alport-like nephropathy)[56]，而另外一些病例则伴有类似于平滑肌瘤的遗传性改变[52]。

碱液摄入性狭窄 Lye strictures

食管碱液摄入性狭窄最常见于气管分叉水平。摄入碱液时患者的平均年龄大约为6岁。这种病变一旦形成，手术切除是惟一的治疗方法[65, 66]。狭窄部位可以发生食管癌[64]。平均潜伏时间大约为40年；摄入碱液时年龄越大，发生癌的间隔则越短。这种肿瘤易于发生在气管分叉的部位[67]。

反流性食管炎 Reflux esophagitis

正如病名指出的那样，这种类型的食管炎(又称胃食管反流性疾病，gastroesophageal reflux disease)是胃十二指肠内容物反流到食管的结果。反流性食管炎往往伴有滑动性裂孔疝，尽管应该强调引起异常的是反流，而不是疝[85]。有人提出迷走神经功能障碍在本病的发生机制中可能具有重要的作用[75]。也有报告认为食管反流及其并发症是由硬皮病[81]和Zollinger-Ellison综合征[80]引起的。

食管反流伴有反胃、烧心、疼痛和咽下困难。大体上，重度损害表现为明显的充血(图11.7)。早期病变镜下表现为上皮增生及中性白细胞和嗜酸性白细胞浸润，有时伴有局灶性上皮坏死[72, 76, 78, 79, 82]。据主观估计和形态测定技术证实，黏膜固有层内乳头高度和基底细胞增生程度均明显大于对照组[70, 74]。扩张并充血的小静脉可以达到上皮层之间的延长乳头的顶端[73, 77]。Brown 等人[72]认为，上皮内嗜酸性白细胞浸润是最常见的异常，在他们的研究中，见于半数以上的病例，且与内镜检查的肉眼特征密切相关。但是，Tummala等人[88]在对没有食管反流证据的志愿者进行食管活检时发现，其中 1/3 偶尔可见嗜酸性白细胞。因此，嗜酸性白细胞本身在评价反流性食管炎上并不是一个可靠的标准。

在反流性食管炎的上皮成分中可见核轮廓不规则的细胞，这些细胞是反应性的T淋巴细胞，是炎症性反应的一种成分[90]。

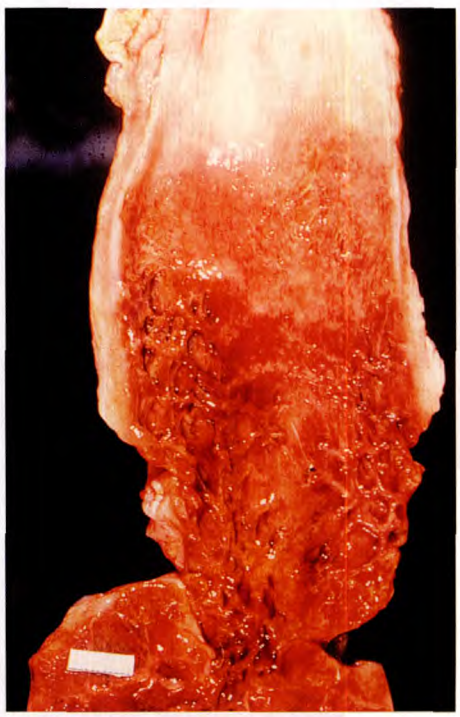

图 11.7 严重反流性食管炎病例的大体表现。反流部位出现明显的充血，伴有局灶性出血。

需要全本请访问 www.ertongbook.com

反流性食管炎可以进展为浅表性溃疡，炎症扩散到食管壁，可以发生环状纤维化伴有狭窄形成，并与周围器官粘连[83, 91](图 11.8)。有时形成一种病变，其大体和镜下特征均与胃溃疡相同("Barrett 溃疡")，20 世纪 40 年代和 50 年代的几项经典研究已证实了这一点[68, 69, 71]。这种溃疡通常较大，卵圆形，境界清楚，边缘隆起，呈深火山口状，可能引起大量出血或穿孔。溃疡远端的短管状部分，解剖学上类似于食管，但是镜下检查却显示被覆胃的黏膜[87]。这种情况被认为是Barrett食管的一种表现形式，是伴随反流性食管炎的一种改变，将在下一节中讨论。偶尔，伴随反流性食管炎的炎症反应可能相当严重，以致呈现假性淋巴瘤样外观[84]。

根据症状的严重程度，反流性食管炎可以内科治疗(应用促进运动的药物、H2-受体拮抗剂、或胃质子转运系统抑制药物)或手术治疗[86, 89]。为本病设计的所有类型的手术方式(例如在不同角度进行的胃底折术或后部胃固定术)都包括裂孔疝复位术及构建瓣膜机制，以便重新建立胃食管的反应能力[89]。

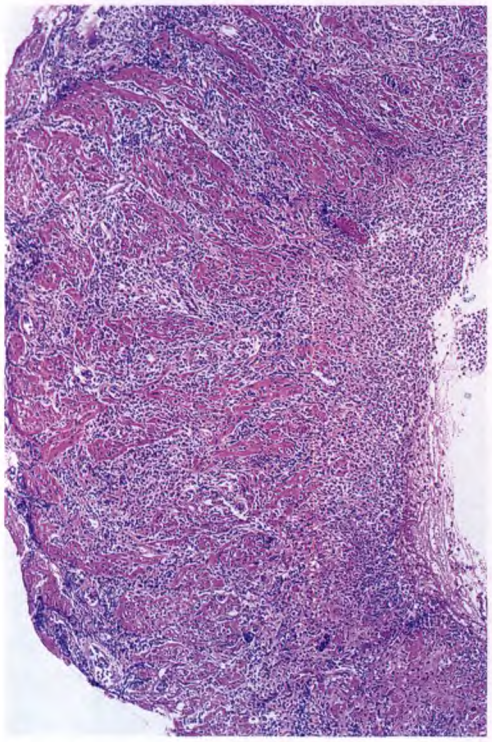

图 11.8 反流性食管炎显微镜下严重的改变，特征为有溃疡形成和广泛的炎症。

Barrett 食管 Barrett's esophagus

食管下端括约肌水平以上的一段远端食管出现特化的柱状上皮内衬(定义见后)称为 *Barrett 食管*[140, 142, 143]。绝大多数患者是成人。但也可以发生于儿童，有时伴有囊性纤维化(能够引起胃食管反流的一种病变)，发生于化疗之后[102, 103, 113, 114]。已经发现，Barrett 食管的发生具有遗传倾向[104]。多少年来一直存在争议的是，Barrett 食管是先天性异常还是获得性异常[115]，应该将其视为食管(由于它的形状和运动性)还是胃(由于它的内衬)。有关胃食管交界的性质和缺乏精确的定义，加之这种交界存在组织学变异，使得这个问题更加模糊[98, 123, 139, 145]。然而，多数临床和实验室证据表明，这种改变是获得性的，是溃疡形成之后原来的食管鳞状黏膜通过柱状细胞、再上皮化造成的结果[96, 111, 133]。这样，应该将其看作是较常见于宫颈的腺体部分鳞状化生现象的反向的表达。在这两种情况下，机体均试图用一种类型的上皮取代受损害的部位，这种上皮能够很好的对抗局部出现的病变。在 Barrett 食管，溃疡形成几乎总是由胃食管反流引起的，据说这种状况发生于10%的患者。柱状细胞的来源仍然没有最后确定；从理论上讲，柱状细胞可能来源于胃黏膜的迁移或者(更可能)是黏膜干细胞群中未分化成分的表型转换的结果[97, 144]。

这种柱状上皮的延伸可以是环状的，或者表现为指样突起或岛状。腺体黏膜必须出现在食管下端括约肌水平以上才能诊断为Barrett食管，其组织学类型的定义多少年来一直在变，目前的定义比较满意。直到最近，出现任何类型的腺体黏膜(萎缩的胃底型黏膜、贲门或交界型黏膜、或者是特化的柱状上皮)均有描述。现在，只有出现特化的柱状上皮才能诊断Barrett食管。这被认为是不完全性肠化生的一种形式，表现为绒毛状的表面和隐窝，具有混合性的柱状、杯状细胞、Paneth细胞和内分泌细胞成分[107, 122](图11.9)。在这些年龄相关性的变化中[135]，出现杯状细胞对于诊断Barrett食管最有意义，"没有杯状细胞，就没有Barrett食管"(No goblets，no Barrett's)这一名言强调了这个事实[92]。这种限制有些可疑，因为已经知道，在食管远端出现贲门黏膜或胃底型黏膜是表示有异常酸的接触[99]，而且在伴有明确肠上皮特征的Barrett食管没有杯状细胞[100, 126]。一个更加令人疑惑的必要条件已被美国胃肠医师学会常规参数委员会(Practice Parameters



图 11.9 Barrett 食管伴有完全性肠化生。

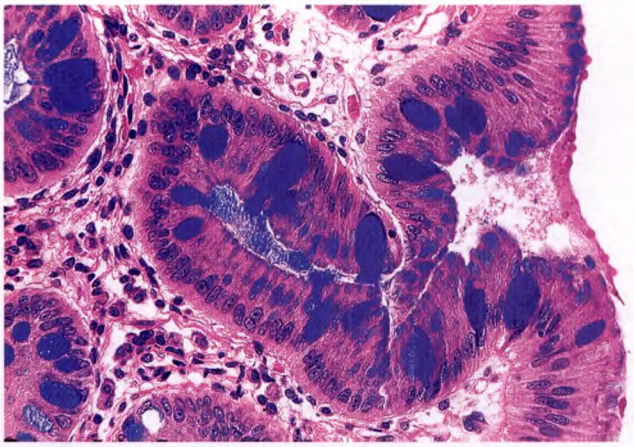

图11.10 Barrett食管以分泌酸性黏蛋白为特征，Alcian蓝(pH2.5)染色证实了这一点。

Committee of the American College of Gastroenterogists)纳入到Barrett食管的定义中，这种改变“可以在内镜检查时发现”[138]。我们认为，这似乎与食管下部不完全性肠化生的生物学意义相同，即使内镜医师未能辨认出来，而且我们能够提出各种理由说明为什么会发生肠化生[131]。

有人提出，Barrett食管的前体病变(亦即早期或中期的柱状上皮化生)是具有鳞状和柱状两种上皮形态学和超微结构特征的多层上皮[106]。

Barrett 食管进一步分为*长节段*(long-segment，为经典性的 Barrett 食管，病变累及食管 3cm 或 3cm 以上)和*短节段*(short-segment，小于 3cm)两种类型。实际上，对这两种人为界定的类型的处理是相似的[125]。

组织化学检查显示，特化的柱状上的皮内出现的黏蛋白多数是中性黏蛋白，但是 70% 以上的病例还有涎黏蛋白和硫黏蛋白[119, 120, 132](图 11.10)。除了胃泌素型黏蛋白(MUC5AC和MUC6)和TFF肽(TFF1和TFF2)之外[101, 149]，常常出现肠型黏蛋白 MUC2，免疫组化检查发现有 Cdx2 蛋白存在[132a]，证实有肠型分化。嗜银染色证实90%的活检标本有内分泌细胞，不管上皮的类型如何；免疫组化检查发现有 5- 羟色胺(serotonin)、生长抑素(somatostatin)、促胰液素(secretin)和胰多肽[110]。应该记住，在没有Barrett食管的情况下，胃贲门部也能发生肠化生[108, 109, 128]。有人提示，根据角蛋白免疫组化染色谱可将这种状况与 Barrett 食管(Barrett 食管的表浅腺体 CK20 染色阳性，而表浅和深部腺体 CK7 染色均呈强阳性反应)区分开来[127, 147]。然而，其他研究没能证实这种所见[105, 124]。

Barrett食管的最初诊断一般通过吞钡提示。测压检查，食管内pH检验，以及其他技术用于提供证据，但是，确定诊断需要内镜检查和活检。当然，重要的是要在食管下部括约肌上方进行活检。

Barrett黏膜可能有*幽门螺杆菌* (helicobacter pyroli)[129, 136, 148]，但是，只有当胃也有幽门螺杆菌时才易于发现，这种状况就为反流的存在提供了另外的证据。少数情况下，Barrett食管可能伴有胰化生[117]和骨化生[112](也见异位项下，616 页)。黏膜肌层的重复是另外一个常见的发现[146]。

Barrett食管的主要合并症与反流性食管炎一样(亦即消化性溃疡、狭窄、出血)，加上发生非典型增生和腺癌[118]；非典型增生和腺癌将在下一节讨论。缺乏非典型增生性改变的 Barrett 食管的最初治疗采取制酸(omeprazole)，激光，以及光动力疗法[93, 150]。如果这种治疗失败，通常需要进行手术，采取食管胃成形术、胃底折术、或胃后固定术。手术的适应证仍有争论[130, 137]。影响判定的主要参数通常是内科治疗失败，Barrett 上皮的长度[116, 122]，以及应用各种技术检测到的非典型增生性改变。非典型增生在下一节讨

论。至于这些过程是否常常出现显微镜下改变的消退尚有争论，但是，多数研究提示确实发生过这种现象，化生的柱状上皮出现部分或完全鳞状上皮再上皮化[94, 95, 134, 141]。在鳞状上皮内常常见到残留的含腺体的黏膜，有时表现为非典型增生的特征[94]。

Barrett 食管的非典型增生和原位癌 Dysplasia and carcinoma in situ in Barrett's esophagus

Barrett 食管可能并发的一个最重要的合并症是癌，癌几乎总是伴有非典型增生或先前有非典型增生[162, 169a]。非典型增生几乎总是发生于不完全肠化生的部位[210]，应该与见于炎症性损害的反应性增生加以鉴别，并且应该根据其严重程度进行分级[170, 202]。诊断类型仍然是 1988 年讨论会商定的 Barrett 食管非典型增生的分级[168, 190, 202]，描述如下：

- **没有非典型增生**(negative for dysplasia)：结构在正常范围之内。核的大小和形状没有明显不同，并且位于基底。核浆比例并不增加(图 11.11A)。核膜一般光滑。核仁没有明显增大。核可以出现局灶复层结构，正如出现少量“营养不良性”杯状细胞一样，杯状细胞的顶端与腔面没有交通。当伴有炎症、糜烂、或溃疡证据时，核可以有比较明显的改变(图 11.11B)。表现异常的核分裂像的数目不同。胞浆顶端通常出现黏液，但是在有炎症时可能减少或缺如。
- **非典型增生不明确**(indefinite for dysplasia，IND)：结构可能中度紊乱。核的异常不如非典型增生明显。可能导致IND诊断的其他特征包括较多的营养不良性杯状细胞，比较广泛的核的复层结构，黏液形成减少或缺乏，胞浆嗜碱性增加，核分裂像增加(图 11.11C)。IND 的诊断应该限于那些病变比没有非典型增生明显，但是又不够诊断非典型增生的病例。
- **有低级别非典型增生或高级别非典型增生**[positive for low-grade dysplasia (LGD) or high-grade dysplasia (HGD)]：LGD 或 HGD 的诊断是根据提示柱状上皮肿瘤性转化的结构和细胞学标准的严重程度做出的。虽然不是结构异常明显，就是细胞学异常突出，但是如果两者之中任何一项异常非常突出，就可以诊断HGD。结构异常可能包括腺体出芽、分支、密集、或为不规则形腺体；乳头状结构延伸至腺腔之内；以及黏膜表面呈绒毛状结构(图 11.11D 至 F)。核的特征可能包括大小和形状明显不同，核和(或)核仁增大，核/浆比例增大，核深染，以及异常核分裂像数量增加。如果核的改变累及黏膜表面，则特别值得注意。在低倍镜下容易辨认的诊断特征是、胞浆嗜碱性伴有黏液丧失，广泛的核的复层结构，常常从上皮基底膜延伸至强腔面。
- **黏膜内癌**(intramural carcinoma)：黏膜内癌的定义是已经穿透腺体基底膜进入固有膜，但是尚未侵入黏膜肌层进入黏膜下层。多数活检标本深度不够，不能排除黏膜下浸润。

在某些非典型增生病例，病变的息肉样结构和密集而又排列成复层的深染的细胞核类似于大肠腺瘤的改变[183, 196, 224]，而其他一些病例则类似于见于大肠的作为溃疡性结肠炎的合并症的非典型增生的形态[204, 215]；这就提示癌常常伴有后一种形态[175, 204]。

按照这样的定义，5% ～ 10% 的没有癌的 Barrett 食管病例有非典型增生，而伴有癌的Barrett食管病例68%～100%有非典型增生[153, 163, 172, 192, 204, 215]。确定诊断需要内镜活检(最好结合内镜定位[154]，但是最初可以通过细胞学和应用流式细胞检查发现[169, 173, 205, 216]。伴有非典型增生的Barrett食管患者发生浸润癌的危险当然增加，至少是对于高级别非典型增生的病例[184]。这种危险的重要性仍有待于证实[220]，估计比普通人群高出 30 ～ 40 倍[160, 219]。在非典型增生－腺癌序列的进程中已经发现的分子改变列在 624 页。

Barrett食管非典型增生的治疗从密切监测到手术切除，取决于多种因素，例如，首先是非典型增生的程度[189, 203]，但是也与内镜和活检所见有关[185]，并且要结合 DNA 倍体和活检所见[201]。在这种困难的决定中，p53蛋白过度表达、克隆性细胞遗传异常、c-*erb*B-2 肿瘤蛋白过度表达或 EGFR 基因放大是否具有明显作用，尚有待于证实[151, 158, 191, 199, 200]。

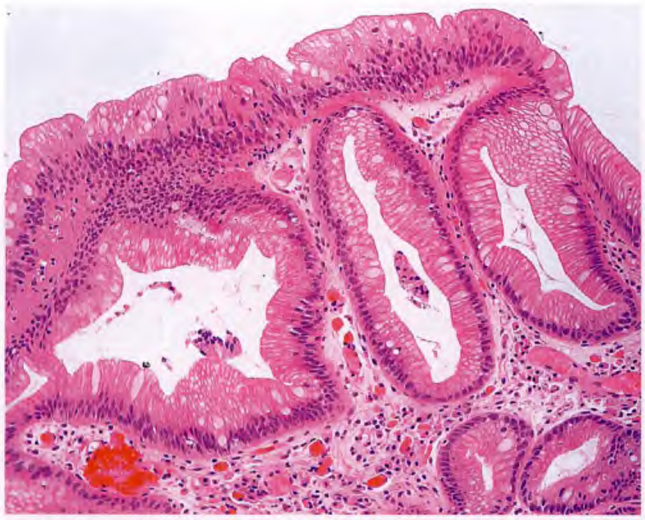

A

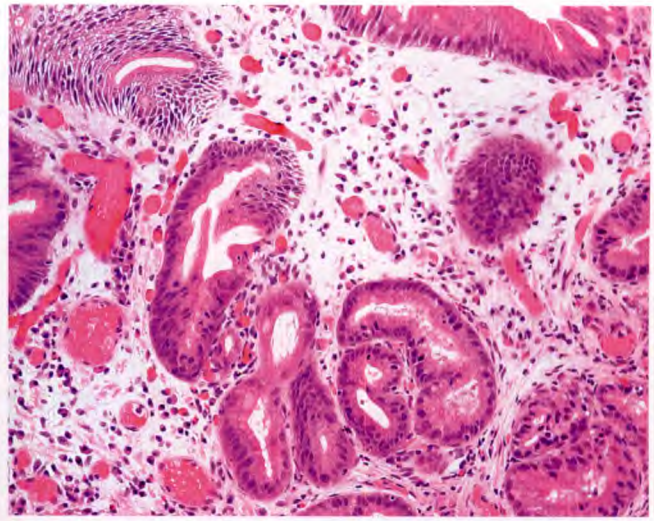

B

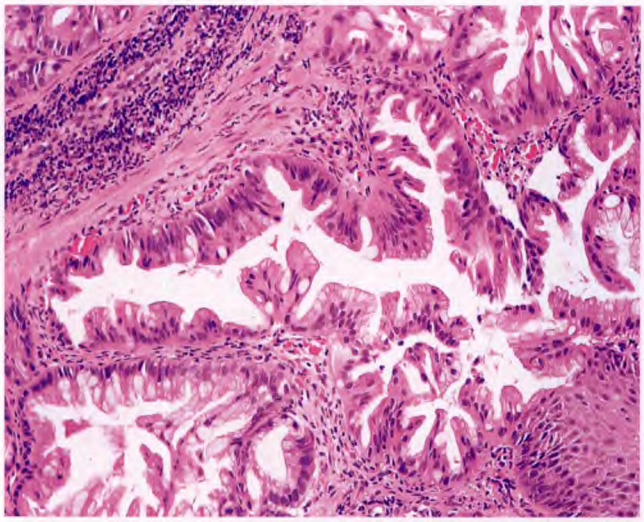

C

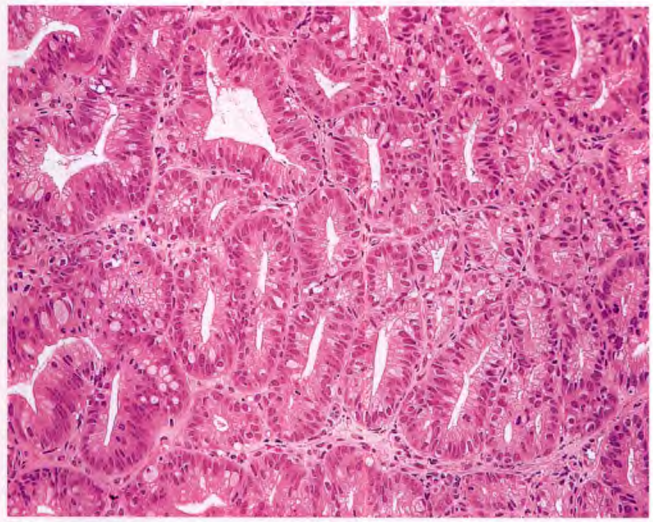

D

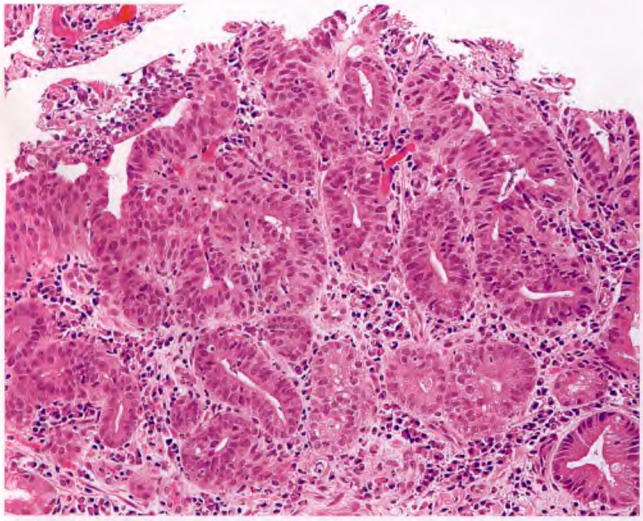

E

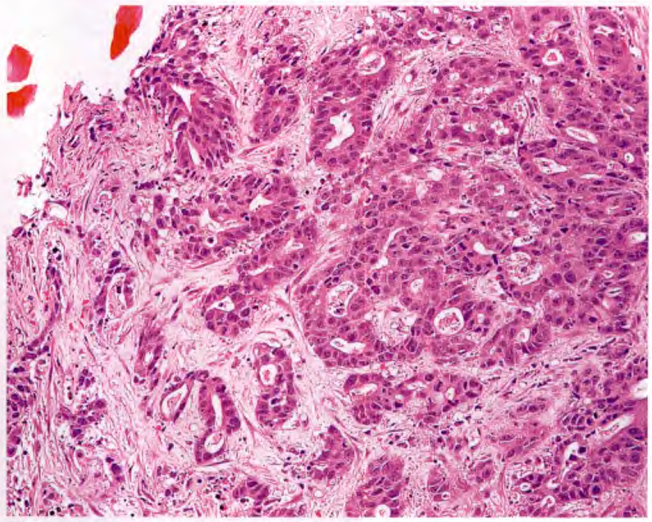

F

图 11.11 A. Barrett 食管没有非典型增生。B. Barrett 食管伴有慢性炎症和腺体反应性非典型性，但是没有非典型增生。C. Barrett 食管伴有腺体改变，判断为“非典型增生不明确”。D. Barrett 食管伴有低级别非典型增生。E. Barrett 食管伴有高级别非典型增生 / 原位癌。F. Barrett 食管伴有黏膜内癌。整个肿瘤在黏膜肌层之上。

发生于Barrett食管的腺癌(adenocarcinoma arising in Barrett's esophagus)。发生于Barrett食管的浸润癌几乎均为腺癌[174, 177]。已经报告的某些病例发生于儿童[178]。据估计Barrett相关性腺癌占所有食管癌的5%～10%[172]。用于提示这个部位的腺癌来源于Barrett食管的主要特征是，伴有非典型增生或非非典型增生的Barrett黏膜及一半以上瘤块位于食管。在Barrett食管的整个病程中，发生高级别非典型增生和早期浸润癌的可能性似乎完全一样[188]。胃食管交界部位腺癌的形态学、免疫组织化学及流行病学特征基本上类似，不管是否能够发现与Barrett化生有关[167, 167a, 177, 180, 186, 223]。肿瘤可能为多中心性，诊断时常常处于非常晚期，伴有食管壁内蔓延和淋巴结转移[218]。多数患者是男性白人，诊断时平均年龄为57岁[165, 219, 222]。镜下，某些肿瘤有时存在广泛的腺体分化[152, 195]。这些肿瘤的结构和免疫组织化学检查类似于胃的腺癌[213]，包括常常出现不同的神经内分泌细胞成分[176]。

在含有非典型增生－腺癌序列病变的Barrett食管标本中，已经发现了许多分子学改变[156, 179, 206, 232]。其中包括p53突变和过度表达[155]，各种凋亡相关性蛋白[226]，myc扩增[214]，β－连环蛋白(β-catenin)突变和钙粘着蛋白(cadherin)/ 连环蛋白膜复合物的其他改变[164, 231]，LOH和微卫星不稳定性[232]，以及CD44表达[181]。长节段和短节段Barrett食管的这些改变似乎相似[193]；相反，当将非转移性Barrett食管腺癌与转移性Barrett食管腺癌及其相应的淋巴结转移进行比较时，却有明显的不同[228]。

手术切除为主要治疗，有时结合术前化疗和放疗[221, 229]。切除的范围取决于几种因素，包括原位癌(如果存在的话)的范围[227]。

Barrett食管腺癌预后很差，一项最大型的研究发现，其5年生存率为14.5%[212]。分期研究发现，这种预后好像与普通的食管鳞状细胞癌相似[182, 207]。如同在许多其他部位一样，主要的预后因素是肿瘤分期，特别是与淋巴结状况有关[225]。此外，有人认为，Her-2/neu扩增和β－连环蛋白异常表达与预后有关[159, 194]。

发生于Barrett食管的其他恶性肿瘤(other malignant tumors arising in Barrett's esophagus)。发生于Barrett食管的特殊类型恶性肿瘤包括腺鳞癌、鳞状细胞癌、肉瘤样癌(癌肉瘤)、各种类型的神经内分泌癌、绒毛膜癌和卵黄囊瘤，有时单独发生，有时伴有腺癌[161, 166, 187, 208, 209, 211, 217, 218, 230]。

其他类型的食管炎 Other types of esophagitis

单纯疱疹食管炎(herpes simplex esophagitis)是免疫抑制患者的一种常见的尸检所见，而且被发现的几率在不断增加[235, 247, 248]。它也可以发生于有免疫能力的个体。单纯疱疹食管炎可能产生症状，或导致吞咽痛、胸骨后痛及发热[239]。内镜检查发现“火山口溃疡”及食管X线双重对比造影发现弥漫性散在的浅溃疡时，应该怀疑本病的诊断[235, 252]。镜下，本病的特点是炎症、溃疡形成和A型Cowdry包涵体，但是后者不是总能辨认得出[246](图11.12)。多核上皮细胞是单纯疱疹食管炎的另外一个典型的形态学特征；然而应该记住，类似的多核细胞可能见于其他原因引起的食管炎，是对损伤的非特异性修复性反应[253]。炎症附近可见有卷曲核的大的($CD68^+$)单核细胞集聚，这是一种重要的诊断线索[240]。

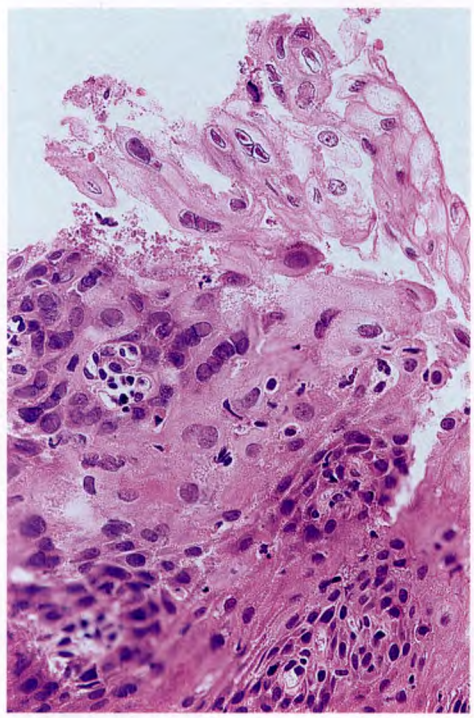

图11.12 单纯疱疹食管炎。鳞状上皮内可见几个典型的核内嗜酸性包涵体。

巨细胞病毒食管炎[cytomegalovirus(CMV) esophagitis]的发生也在增加，因为它好发于免疫损害的患者[244]。它的内镜表现类似于单纯疱疹食管炎。镜下，通过发现典型的具有嗜碱性胞浆和大的卵圆形嗜碱性核内包涵体的大细胞，可以做出诊断。细胞学涂片中也能发现这种典型的细胞[254]。

念珠菌食管炎(candida esophagitis)可以并发疱疹或CMV食管炎溃疡，或发生于没有病毒感染的患者，通常是免疫抑制的个体[244]。它还可能继发于食管狭窄，或免疫缺陷儿童的黏膜皮肤念珠菌病[251]。通过刷片细胞学可以做出诊断[258](图 11.13)。

AIDS 相关性慢性特发性食管溃疡形成(AIDS-related chronic idiopathic esophageal ulceration)以出现伴有重度急性炎症的大的潜行性溃疡为特征[257]。没有发现单纯疱疹、CMV、真菌或肿瘤的证据，溃疡是HIV本身直接造成的结果[243]。

Crohn病可以累及食管，常伴有胃和(或)肠Crohn病[238, 241]。

特发性嗜酸细胞性食管炎(idiopathic eosinophilic esophagitis)被描述为过敏性食管炎家族中的一个独特的变型，可以累及胃肠道的任何部位[245, 255]。这种非常罕见的疾病应该与反流患者常常出现的食管黏膜嗜酸细胞浸润相鉴别(见 619 页)。

其他类型的食管炎包括由结核病[236]、芽生菌病[249]、Behcet病[250]、药物(包括铁制剂，能导致糜烂[234])、过敏反应(特别是在儿童[256])、照射及摄入腐蚀性化学药品引起的食管炎[237]。可能累及食管的皮肤疾病主要包括硬皮病、寻常性天疱疮、扁平苔藓[233]及大疱性表皮松解症[242]。器械、插管或摄入异物可以引起食管炎症，有时甚至造成食管穿孔[237]。

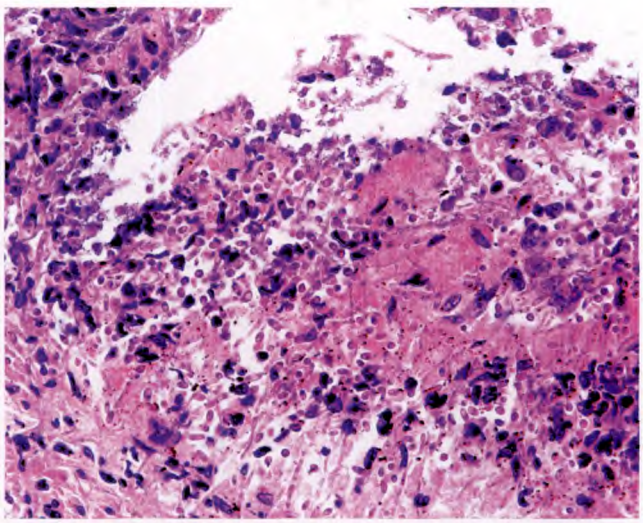

图 11.13 食管念珠菌病。溃疡表面有许多真菌广泛覆盖。不要将念珠菌孢子与荚膜组织胞浆菌混淆。

鳞状细胞癌 Squamous cell carcinoma

一般和临床特征 General and clinical features

食管鳞状细胞癌较常发生于 50 岁以上的男性。在中国和其他东方国家相对常见，并且是非洲班图人最常见的消化道肿瘤[272, 276]。在美国，食管鳞状细胞癌比大肠癌少见得多[283]，但是在某些地区发病率在增加[260]。吸烟和饮酒是两个重要的、众所周知的危险因素[279]。在西方国家，新近有一种从吸烟和饮酒相关性食管鳞状细胞癌向 Barrett 相关性腺癌的流行病学转变[265, 282]。还有报告称，肿瘤与碱液摄入性狭窄、失弛缓症、Plummer-Vinson综合征、憩室、乳糜泻(celiac sprue)、胼胝形成(tylosis，一种常染色体显性遗传性疾病，以掌跖角化过度为特征)[259]及从前的照射史(见本章各节)有关。有些作者发现，食管鳞状细胞癌患者食管炎的发病率增加[264, 268, 274]，并且从前有胃切除的病史[270]。

照射之后照射部位发生癌的病例已有报告[266]。另外一个已知的伴随情况是其他部位的鳞状细胞癌，特别是口咽部和喉的鳞状细胞癌[267]；在一项尸检研究中发现，12%的食管鳞状细胞癌病例伴有口咽部和喉的鳞状细胞癌[271]。多中心性食管肿瘤罕见，但是可以同时或异时发生[261]。有时，食管鳞状细胞癌与胃腺癌一起发生[273, 277]。食管癌的主要症状是吞咽困难。这与肿瘤的局部扩散有关，而且通常表示疾病已处于晚期。根据报告，少数食管癌病例伴有高钙血症[278]。

有人报告，人乳头状瘤病毒(HPV)在食管癌的发生过程中具有病因学作用[262]。寻找食管鳞状细胞癌中HPV 的 DNA 序列的研究得到了明显不同的结果，北美的病例发现，HPV 的几率低[262, 269, 275, 280, 281]。

形态学特征和局部扩散 Morphologic features and local spread

鳞状细胞癌可以发生于食管的任何部位，但是最常见于正常解剖结构的中 1/3 和下 1/3[286, 292](图 11.14)。大体检查，肿瘤通常呈环状，常常有溃疡

需要全本请访问 www.ertongbook.com

形成，边缘清楚。可以形成息肉[291]，但是远比腺癌少见[292]。切面呈灰白色的肿瘤可见部分或完全浸润肌壁，并由此可以延伸到周围的软组织和气管。肿瘤也向腔内生长，最终可能导致完全梗阻。位于远端的肿瘤常常侵犯到胃[296]。黏膜下扩散也很常见，但是大体检查不易发现，有时超出肿瘤大体边缘的5cm或5cm以上[285]。上皮内扩散更为常见，伴有或不伴有腺体导管受累[288, 295]。血管侵犯见于3/4的病例[298]。某些病

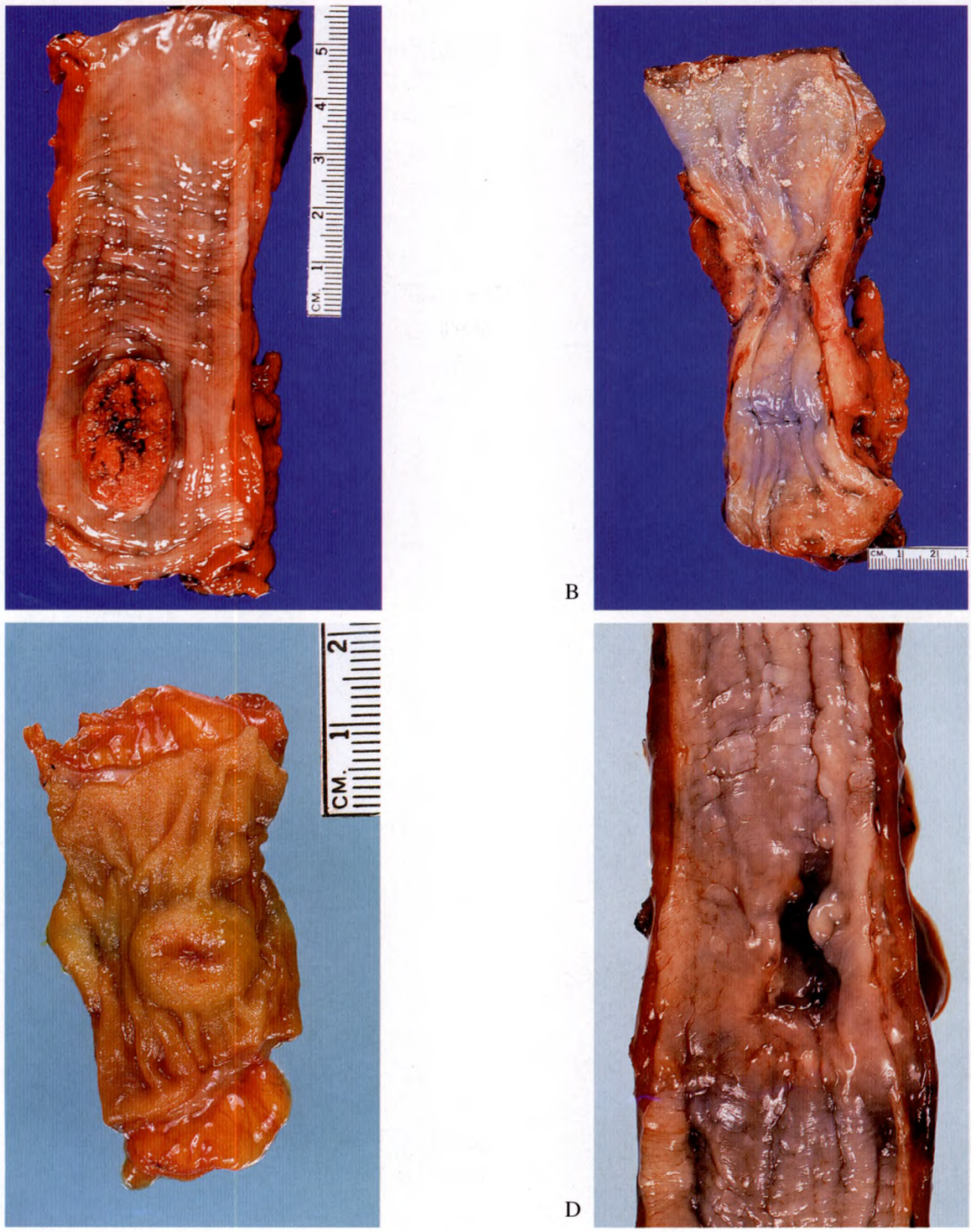

图 11.14 食管鳞状细胞癌的不同大体表现。A. 饼样外生性肿块。B. 环状狭窄部位。C. 隆起的圆形结节，伴有中心溃疡形成。D. 广泛浸润性病变，伴有深溃疡形成。

例在食管或胃壁内可见独立的肿瘤结节(所谓的“壁内转移”)[293]。

镜下，鳞状分化程度不同，但是多数肿瘤是高分化或中分化的(图 11.15)。偶尔，肿瘤细胞缺乏粘着性，导致假腺样结构[284]。仔细检查或超微结构研究发现，1/5的病例有局灶性的真正的腺体和(或)分泌黏液的成分[287, 290, 294]，当这些成分广泛时，称其为*腺鳞癌*(adenosquamous carcinomas)。偶尔出现上皮内成分，表现为 *Paget 病*，这样的病例也有描述[289, 298]。

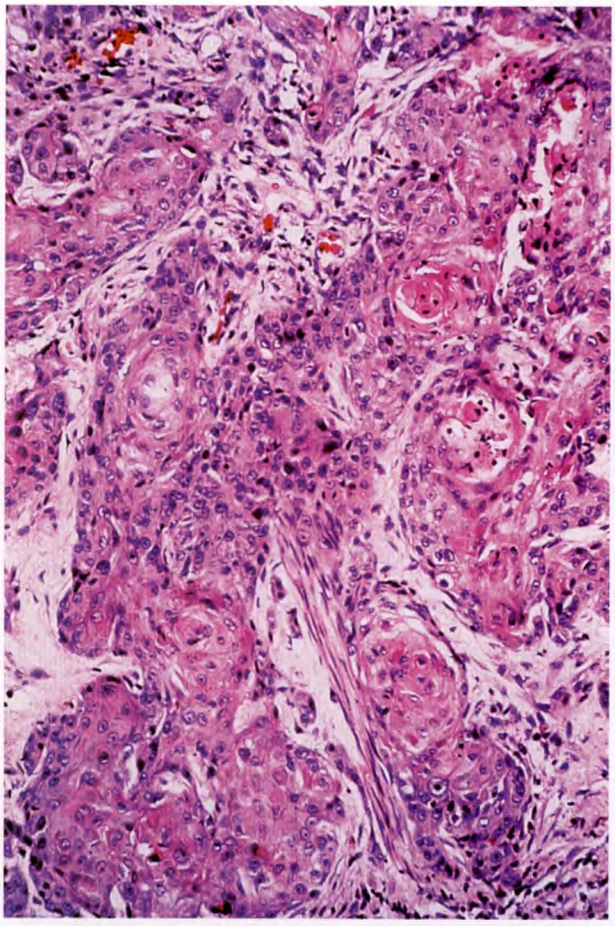

图 11.15 食管中分化浸润性鳞状细胞癌的低倍镜下所见。

免疫组织化学和分子遗传学特征 Immunohistochemical and molecular genetic features

食管鳞状细胞癌角蛋白免疫反应总是阳性，反应的方式与肿瘤的分化程度有关[317, 323]。某些肿瘤还有波形蛋白表达，少数肿瘤有局灶性神经细丝(neurofilaments)免疫反应。据说后一种现象在放疗或化疗之后的发生率较高[301]。血型抗原A、B、或H的缺失大约见于1/4的病例，不管肿瘤的浸润深度如何[318]。有相似比例的病例B72.3免疫反应阳性，B72.3是直接抗Sialyl-Tn抗原的标记物(正常上皮没有表达，非典型增生上皮仅有少数表达)[304]。某些低分化癌有 hCG 表达，即使是在缺乏滋养细胞分化的形态学证据时[319]。基底膜成分产物如层粘连蛋白(laminin)和Ⅳ型胶原与肿瘤的分化程度有关[307]。

DNA 研究显示，2/3 ~ 3/4 的病例为非整倍体肿瘤，这与分级和淋巴结转移的发生率较高有关[306, 311]。显微镜下分化差与显微分光光度计测定时发现的高 DNA 倍体有关[316]。当比较原发肿瘤及其转移灶或同一原发肿瘤的不同部位时，发现某些病例常有DNA倍体的不均一性[312, 320]。

已经发现，相当高比例的食管癌有p53突变和(或)过度表达，从而认为在食管癌的发生过程中，p53 异常是一种常见的遗传事件[302, 303, 313, 315, 321]，同时也是因为p53异常出现在早期和癌前病变[300, 310, 322]。没有发现有 APC(adenomatous polyposis coli)基因突变[309]。

免疫组织化学检查和结合测定表皮生长因子受体(EGFR)发现，多数病例有 EGFR 强表达[308, 324]。

多数食管鳞状细胞癌病例 Cyclin D1 过度表达(食管腺癌也是如此)[299, 305, 314]。

原位癌和浅表性鳞状细胞癌及相关病变 In situ and superficial squamous cell carcinoma and related lasions

已经得到公认，*食管非典型增生和原位癌*(食管上皮内肿瘤形成，esophageal intraepithelial neoplasia，EIN)的发生率在不断增加，特别是在世界上浸润性食管癌发病率高的地区[325, 330, 344]。一种可能相关的所见是，取自这些高危险组无症状个体的活体组织通过氚化胸苷标记，显示上皮增生程度增加[338]。食管原位癌和非典型增生的危险因素与浸润性肿瘤相同[347](见625页)。如同在其他部位一样，原位癌可能是出现的惟一的病变，也可能仅仅是浸润癌周围的成分(推测是先前存在的)，后一种情况最为常见。30%的浸润性肿瘤病例的周围可见原位癌，没有进行术前放疗及主要病变

位置浅表时，发现原位癌的机会更多[336]；有时，发现原位病变在解剖学上与肿瘤主体分开存在，并且伴有非典型增生灶，支持场效应(field effect)这一概念[325, 336, 337, 348]。恶性改变可能延伸到黏膜下腺体的导管，表现与宫颈原位癌累及宫颈内膜腺体相同[346]。偶尔，非典型增生或恶性细胞表现为 Paget 样生长方式，而且可能非常广泛[329, 333]。

黏膜(内)癌 [(intra) mucosal carcinoma]这一术语用于浸润没有超出固有膜的癌，*浅表(或微小浸润)性癌* [superficial (or microinvasive) carcinoma]是指浸润没有超出黏膜下的癌，而*浅表扩散癌* [superficial (ly) spreading carcinoma]则是向旁边黏膜内扩散至少超出浸润性病变 2cm 的肿瘤[341, 342, 349]。*早期癌*(early carcinoam)这一术语有时被用作刚刚描述的某些病变(特别是浅表性癌)的同义词[331]，但是并不鼓励这种用法，因为这种假设的含义没有得到证实。当肿瘤浸润超出黏膜时，其增生指数增加，而且p53过度表达[335]。大体检查，浅表性癌被人为地分为扁平、粗糙、疣状、息肉样，以及溃疡浸润性[328]。息肉样病变越明显，越可能发现黏膜下浸润及伴有淋巴结转移[327, 332, 339, 345]。这些浅表性病变多中心发生的几率非常高[326, 340]。原位癌淋巴结转移的发生率是零，而黏膜内癌淋巴结转移的发生率实际上也是零；在有黏膜下浸润的病例，不同的报告淋巴结转移的发生率不同，从高于 20% 到接近 50%不等[332, 334, 349]。因而，原位癌或黏膜(内)癌的5年生存率为100%，而浅表性癌下降到50%，这并不奇怪[343]。

转移 Metastases

食管丰富的淋巴供应是食管周围、横膈下方及上至颈部淋巴结转移发生率高的原因[350, 354]。这些淋巴结转移发生在疾病早期，而且是治疗失败的主要原因。在通过常规技术没有发现转移证据的 40 例患者中，剖腹腹腔淋巴结活检显示，40% 有淋巴结转移[352]。然而需要指出的是，局限于食管壁的小癌，几乎半数的病例淋巴结转移是孤立性的[353]。转移至远隔器官也很常见，特别是肝、肺和肾上腺[351]。肿瘤也可能转移到胃的黏膜下，可能是通过黏膜下淋巴管丛[355]。

细胞学 Cytology

对于有经验的病理医师来说，脱落细胞学检查是评估食管病变的一种非常准确的技术，特别是食管下1/3的病变[359, 362]。多少年来，一直认为细胞学检查优于X线和内镜检查[361]。然而，自从采用柔韧的纤维光学内镜以来，直观活检与细胞学检查具有同样高的诊断准确率[357]。Prolla 等人[363]对 183 例证实患有食管癌和胃癌的患者的直观内镜活检和刷片细胞学结果进行了对比研究，发现细胞学正确诊断率为95%，而活检正确诊断率为79%。活检结合细胞学方法提供的阳性诊断为 95%。根据 Kasugai 等人有关 116 例食管癌的经验[358]，应用纤维内镜进行细胞学刷片的诊断准确率为97%，直观活检为90%，而细胞学结合活检的准确率为 99%。

在食管癌发病率高的国家，特别值得进行诊断性细胞学检查，诸如在中国或南非[360, 364]。在 X 线检查阴性的无症状的患者，能够得到阳性的结果。手术切除显示，原位癌或浅表浸润性病变常常伴有多灶性起源。这些患者多数有 5 年生存率[356]。

治疗 Treatment

传统上，食管上2/3的癌最常采用放射治疗，而食管下 1/3 的癌则通常采用手术治疗(食管胃切除术)[365, 369, 382, 383, 384]。现在喜欢应用联合方式进行治疗，包括术前放疗(腔内或体外照射)，随后手术[372, 385]，或采取联合化疗和放疗，进行手术或不进行手术[374, 377]。

肿瘤对于化疗的反应程度和分化程度之间没有明显的关系[367]。以上任何联合治疗的总的结果仍然较差，令人失望[366, 375, 378, 380]。

Earlam 和 Cunha-Melo[368]回顾了来自 122 篇文章中的83 783例食管鳞状细胞癌患者的资料。其中58%进行了探查，39%切除了肿瘤；13%死在了医院。在切除肿瘤后离开医院的26%的患者中，18%存活1年，9%存活2年，4%存活5年。手术的死亡率仍然很高，主要死于脓胸、肺部合并症、缝线漏及出血[370, 371, 376]。

在没能进行手术的病例，通过充分设计的照射仍能达到相当程度的缓解[373, 379, 381]。

预后 Prognosis

正如前一节中已经叙述的那样，食管鳞状细胞癌总的预后非常差，诊断之后，中位生存不到 1 年[403]。被认为影响生存的因素如下[396]：

1. *性别*：一项研究显示，女性比男性预后好[412]。
2. *分期*：正如在多数其他部位一样，这个因素具有最大的重要性[224, 395](见附录 C)。原位癌和黏膜(内)癌几乎总是可以治愈，浅表性癌的治愈率明显高于较深的肿瘤[397a](见628页)。在伴有淋巴结转移的病例中，有 2 个或 2 个以上阳性淋巴结的比有单个淋巴结转移的预后差[409]。
3. *淋巴结转移*：这个参数自然包括在分期系统中。在淋巴结阳性的病例中，伴有 2 个或 2 个以上淋巴结受累的比只有 1 个淋巴结转移的预后差[391, 409]。免疫组化检查发现的微小转移的预后价值仍不清楚[392, 394]。已经发现，原发性肿瘤的bcl-2表达与淋巴结转移的可能性增加有关[402]。
4. *肿瘤长度*：来自 SEER 方案的资料指出，当与具有局限性疾病患者的浸润深度进行对照时，肿瘤长度是一个独立的死亡指证[391]。
5. *显微镜下分级*：这个参数的重要性尚有争议，但是总的看来并不重要。某些研究显示，分化较好的肿瘤具有较好的预后，但是在多变量的分析中，分级却没有预后意义[389, 406]。
6. *其他显微镜下所见*：一项研究显示[389]，血管或淋巴管浸润及明显的肿瘤坏死与预后不良有关，而肿瘤周围纤维化和对于肿瘤的淋巴细胞反应却伴有较好的预后；然而，只有后一个参数具有统计学意义。淋巴管浸润的预后价值已被其他研究证实[387, 411]。还有报告认为，肿瘤的血管构成与预后有关[410]。
7. *手术切缘*：手术切缘环状受累与局部复发可能性高有关[407]。
8. *DNA 倍体和增生指数*：几项研究(包括某些进行了多参数分析的研究)已经发现，非整倍体与生存率或复发的时间有关[386, 388, 398, 399]，但是其他一些研究却没能证实这一所见[390, 404, 406]。据说 AgNOR 计数与浅表性癌复发的可能性[397]及总的预后[400]有关。
9. *表皮生长因子受体*(EGFR)：已经发现EGFR过度表达与分级、淋巴结状况及预后不良有关[401, 413]。EGFR 和TGF-α表达均升高的肿瘤似乎具有特别侵袭的行为[393]。
10. *p53*：具有p53过表达和(或)突变的肿瘤患者比其他患者生存率差[405, 408]。

其他类型的癌 Other types of carcinoma

肉瘤样癌(sarcomatoid carcinoma，假肉瘤、癌肉瘤、梭形细胞癌、息肉样癌)：通常表现为一个大的息肉样肿瘤[431, 439](图 11.16)。上皮表现的成分可能难以发现，通常局限于少数原位癌或浅表浸润癌的部位。通常表现为普通性或基底细胞样鳞状细胞癌(图 11.17 和 11.18)。肿瘤大部分具有多形性肉瘤样表现(图11.21)。肉瘤样癌通常类似于软组织的恶性纤维组织细胞瘤，有时呈现局灶性软骨、骨或骨骼肌分化[432, 433]。有许多证据提示，这种成分也是上皮衍化物，而且形态学上所有形形色色的肿瘤成分都具有同样的克隆性来源[418, 429, 434, 451]。超微结构，有些肿瘤的*有些*肉瘤样细胞保留了上皮的标志，诸如桥粒和张力原纤维(图11.19)。其他多数细胞具有肌纤维母细胞或其他间叶细胞的表现[442, 447]。免疫组化检查，上皮表现的成分角蛋白染色总是阳性，而且在大多数病例，有些肉瘤样细胞角蛋白也呈阳性反应。肉瘤样细胞与波形蛋白也有强阳性反应，偶尔肌动蛋白和结蛋白阳性，



图 11.16 食管肉瘤样癌的大体表现。肿瘤的特征是体积大，呈息肉样。贲门食管交界位于中部，胃在标本的下部。

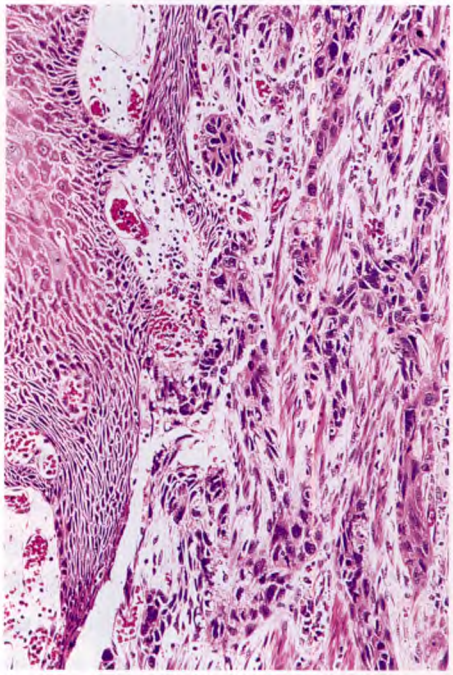

图11.17 食管肉瘤样癌。高分化鳞状细胞癌区域与呈现成束生长方式的梭形细胞成分混合存在。

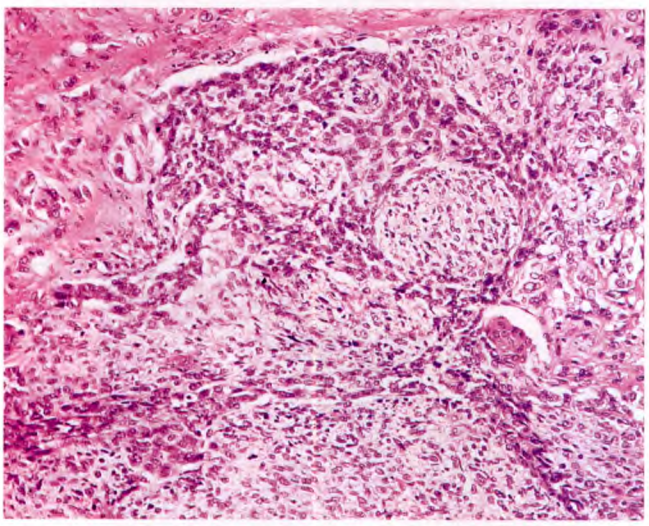

图11.18 食管肉瘤样癌。本例癌的成分具有基底细胞样表现。

但是除了软骨化生的区域外，S-100蛋白阴性[474, 475]。上皮成分可能显示局灶性神经内分泌特征，这是多方向分化的一种征象[440, 459]。肉瘤样成分比形态学上辨认得出的癌的成分具有较高的增生指数和较高的非整倍体成分，这些特性为其生长提供了有利的条件，并



图11.19 食管肉瘤样癌的电镜所见。梭形肿瘤细胞含有明显的胞浆内张力原纤维，可见少数桥粒。(×7000；承蒙Dr. Robert A. Erlandson 允许，Memorial Sloan-Kettering Cancer Institute)

且可能说明它的优势[444]。如同食管普通鳞状细胞癌一样，p53常常有过度表达[416]。大约20%经过手术的患者发生转移或复发，总的生存率大约为50%[457]。淋巴结转移通常仅含有上皮成分，或上皮和梭形成分混合存在；偶尔，整个转移灶是由梭形细胞成分组成的，进一步证明这种成分的确是肿瘤性而不是对于肿瘤的间质反应[449]。偶尔，化生灶仅仅见于转移部位[471]。

疣状癌(verrucous carcinoma)：形态学上与比较常见的口腔疣状癌一样的肿瘤在食管已有描述[415, 453]。疣状癌大体呈息肉样，镜下整个肿瘤高分化。尽管肿瘤具有这些特征，而且不具有转移能力，但是，这种肿瘤的死亡率高，特别是发生于食管这个部位的疣状癌[419]。

腺癌(adenocarcinoma)：食管腺癌可能发生于Barrett化生的黏膜(在624页讨论)、异位胃黏膜灶(见616页)或(从理论上讲)食管的腺体[440a]。腺癌大约占食管癌的10%，但是，在美国其相对的发病率似乎在增加[473]。少数原发性食管腺癌具有*印戒细胞*的特征[425]；在这些病例，应该除外胃癌延伸到食管。另外一些食

管腺癌伴有内衬鳞状上皮的Paget样扩散[440a]。还有一些腺癌表现为局灶性或广泛性 rhabdoid 特征[415a]。

腺鳞癌(adenosquamous carcinoma)显示鳞状和腺样两种分化的证据[420]。实际上，这种罕见的高度恶性的肿瘤相当于普通的鳞状细胞癌。腺鳞癌应该与低度**恶性的黏液表皮样癌**(mucoepidermoid carcinoma)和同样罕见的**碰撞瘤**(collision tumor)加以鉴别，前者可能发生于涎腺型的黏膜下食管腺[428, 476]，后者是两个最初独立的肿瘤(即鳞状细胞癌和腺癌)合并在一起[448, 465]。

基底细胞样(鳞状细胞)癌[basaloid (squamous cell) carcinoma]是现今喜欢用于诊断高度恶性的食管肿瘤的术语，常常被误诊为腺样囊性癌[424, 463]。虽然这种肿瘤被看作是涎腺腺样囊性癌在食管的对应肿瘤，但是两者的形态学和生物学行为却均不相同。基本上应该将基底细胞样(鳞状细胞)癌视为鳞状细胞肿瘤，它具有局灶性，有时为广泛性的原始腺体结构的分化[430]。最重要的特征是：周围呈栅栏状排列，圆形的腺腔，以及基底膜物质沉积[466](图 11.20)。免疫组化染色显示，基底细胞样细胞巢周围的细胞角蛋白 14 和 19 表达明显[414]。常常出现 bcl-2 表达和 c-myc 扩增[462]。具有高度侵袭性的生物学行为[417]。口腔、咽、喉和肛管可以发生类似的肿瘤[472]。

小细胞癌(small cell carcinoma，小细胞神经内分泌癌，间变性小细胞癌)是一种高度恶性的食管肿瘤，具有非常类似于肺小细胞癌的形态学特征[454]。大体上，通常表现为蕈状生长方式[450]。偶尔可见多发性病灶[460]。镜下，可见小细胞具有深染的圆形或卵圆形细胞核及非常少量的细胞浆，主要呈弥漫性生长方式。如同肺的小细胞癌一样，可能有菊形团形成和灶状黏液分泌。Sevier-Munger 或 Grimelius 染色可以发现嗜银颗粒，电镜检查总能见到致密核心颗粒[450, 458]。通过细胞学检查可以做出诊断[333]。某些病例伴有ACTH和5-HT产物[438, 469]。某些肿瘤缺乏这些超微结构和组织化学标记，推测是分化较差，但是在形态学和生物学行为方面却完全相同[422, 467]。预后非常差；多数患者在1年之内死于广泛性转移[423, 443, 445, 452, 456, 461]。这种肿瘤可能发生于同样的多潜能上皮基底细胞，这种细胞也能发生普通的鳞状细胞癌[435]。可能发现小细胞癌与原位或浸润性鳞状细胞癌密切混合存在，这一事实支持这种观点[427, 454, 464]。

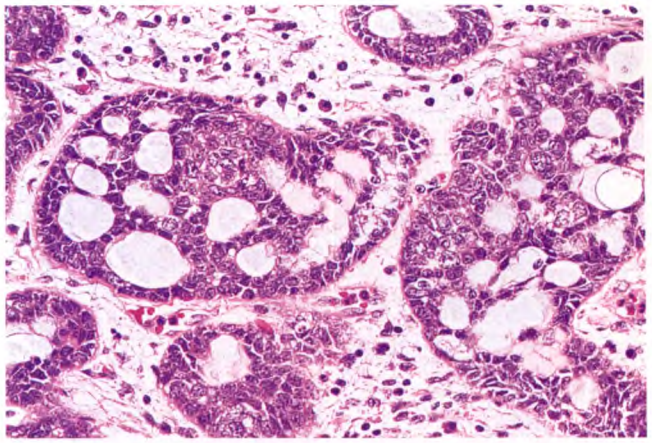

A

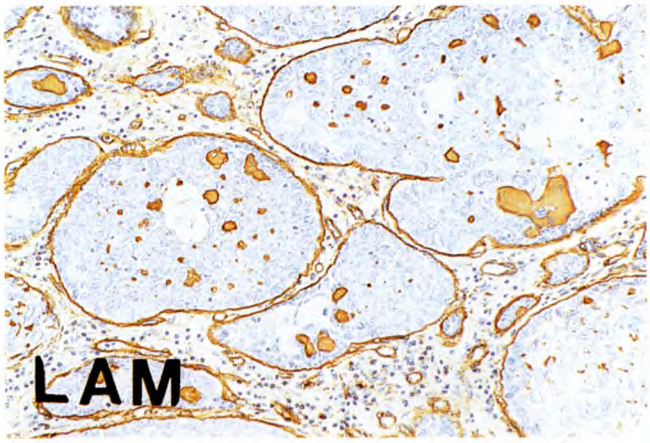

B

图11.20 基底细胞样(鳞状细胞)癌。A. 在这个部位，肿瘤具有类似于腺样囊性癌的表现。B. 层粘连蛋白免疫细胞化学染色显示，肿瘤细胞巢周围和“圆柱”内有明显基底膜物质沉积。

小细胞癌应该与分化好得多的类癌(carcinoid tumor)明确区分开来[421, 468]。食管类癌非常罕见，可能起源于通常存在于正常食管黏膜的内分泌细胞[470]。大体表现多半呈息肉状。某些区域偶尔可见伴随的发生于 Barrett 食管背景上的腺癌[436]。**食管非典型性类癌**(atypical carcinoid tumor)也有报告，诊断标准与肺非典型性类癌相同[446]。

淋巴上皮瘤样癌(lymphoepithelioma-like carcinoma)在食管也有报告；如同在其他部位一样，发现食管淋巴上皮瘤样癌也含有 EBV DNA[455]。

需要全本请访问 www.ertongbook.com