戎诚兴 主编

生物科学基础

——口腔医学基础理论



湖南教育出版社

需要全本请访问 www.ertongbook.com

生物科学基础

——口腔医学基础理论

主　审　王志均

主　编　戎诚兴

副主编　汪说之　张世明

编　委　（按姓氏笔画排列）

王瑞绵　皮　昕　乐进秋

东耀峻　刘　颖　戎诚兴

汪说之　苏倩倩　张世明

罗政泉　唐进宇　樊明文

湖南教育出版社

内 容 提 要

本书是一本口腔医学的生物科学基础专著。它结合国内外研究的新成就，从胚胎学与组织学、生理学与生物化学、微生物学与免疫学、龋病与牙周病病因病理学以及骨和牙移植等方面阐述了口腔医学中的生物科学基础理论和应用问题。

本书约45万字，插图150余幅，可供生物科学、医学，特别是口腔医学的教学、科研及医务工作者参考。

生物科学基础

——口腔医学基础理论

戎诚兴 主编

责任编辑：刘百里

湖南教育出版社出版发行（东风路附1号）

湖南省新华书店经销 湖南省新华印刷二厂印刷

850×1168毫米 32开 印张：18.25 字数：430,000

1993年10月第1版 1993年10月第1次印刷

ISBN7—5355—1688—2/G·1683

定价：9.90元

本书若有印刷、装订错误，可向承印厂调换

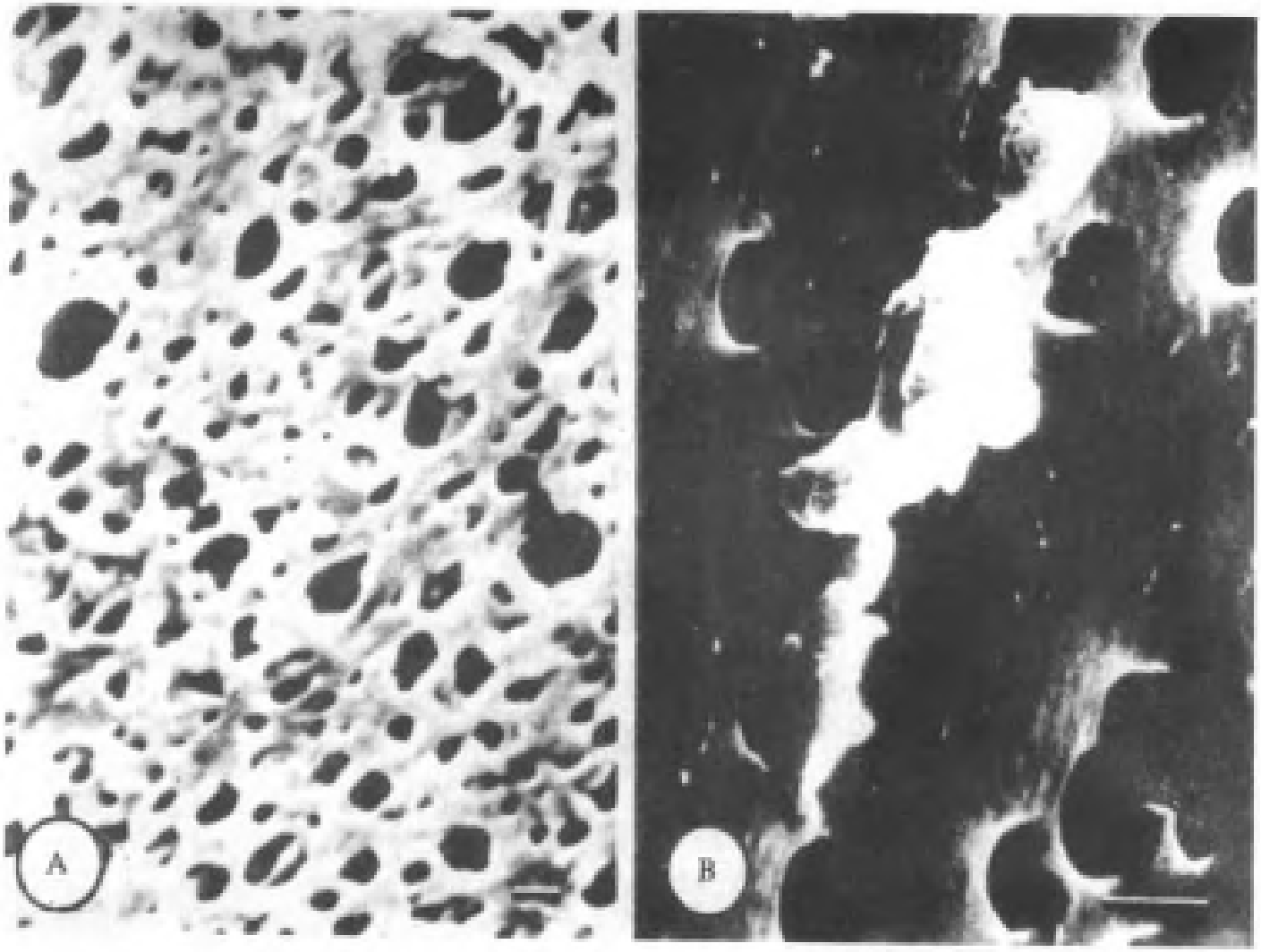

图 1—5　组织培养中上皮细胞穿越不同滤器的情况（扫描电镜图）

角膜上皮生长 24 小时之后，在微孔滤器下方尚未见有细胞突起穿过（A），而薄的（约 0.5μm）核孔滤器下面已可看到细胞突起（B）

需要全本请访问 www.ertongbook.com



图 3－3　出生时下颌正常的后缩



图 3－7　关节僵硬的乳牙（中）为标志以显示出邻近牙的继续萌出

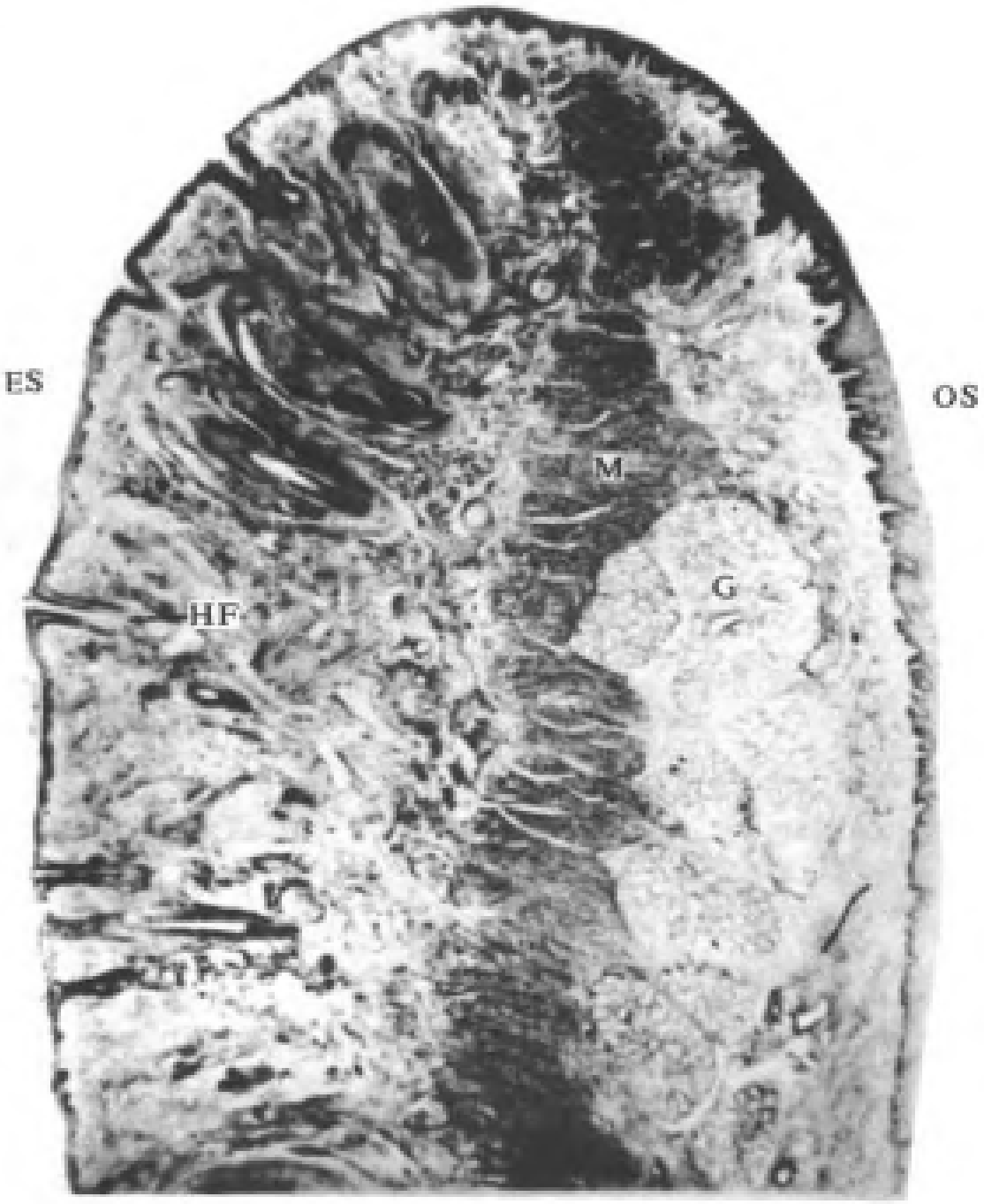

图 4－1　唇的组织结构（猴唇切片）

外侧的皮肤可见毛囊和毛囊—皮脂腺单位，内侧的口腔面覆盖着较厚的一层上皮，该处含有小唾液腺区。ES 外侧面，G 小唾液腺，HF 毛囊，M 口轮匝肌，OS 口腔面，12×

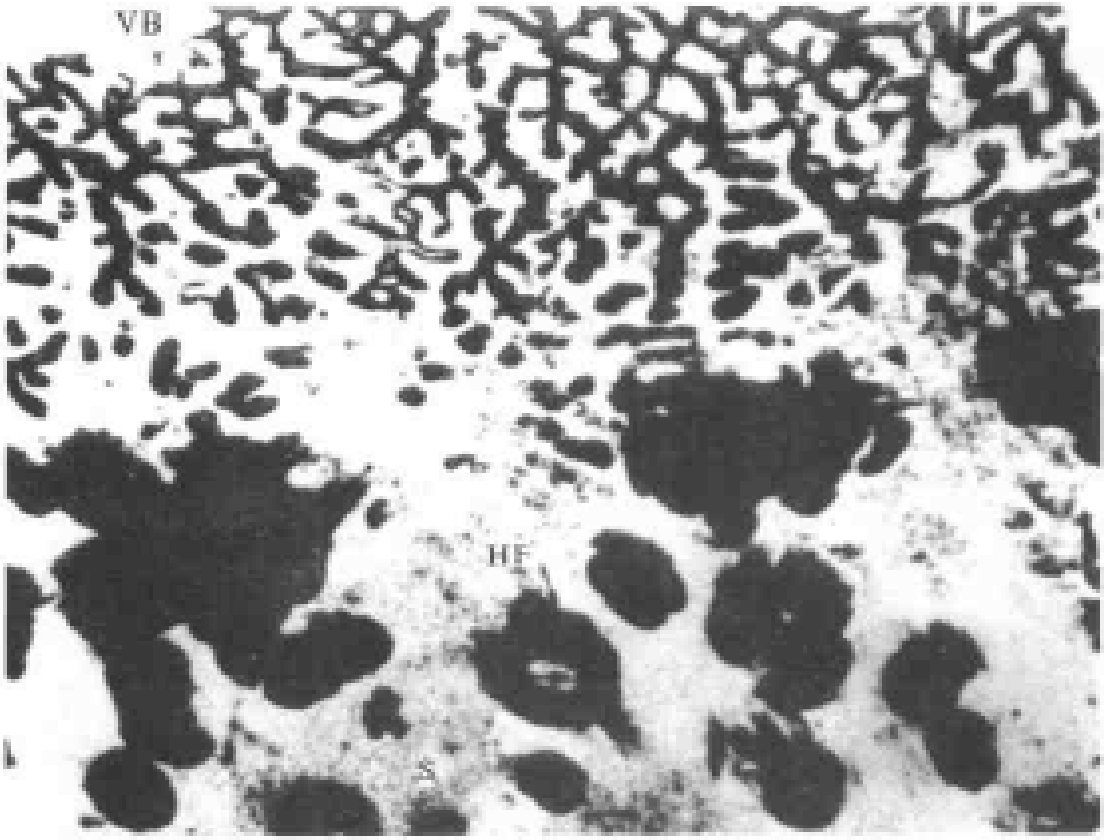

图 4—2　唇红缘及其邻近皮肤表皮深层的观察

成人的唇用胰蛋白酶孵育过夜，然后分离表皮与真皮，唇红缘（VB）有明显的相互吻合的上皮嵴，相邻的皮肤（S）则具有大量的毛囊（HF）的平坦的表皮。这两区存在的黑色素细胞表现为小黑点的结构　×33

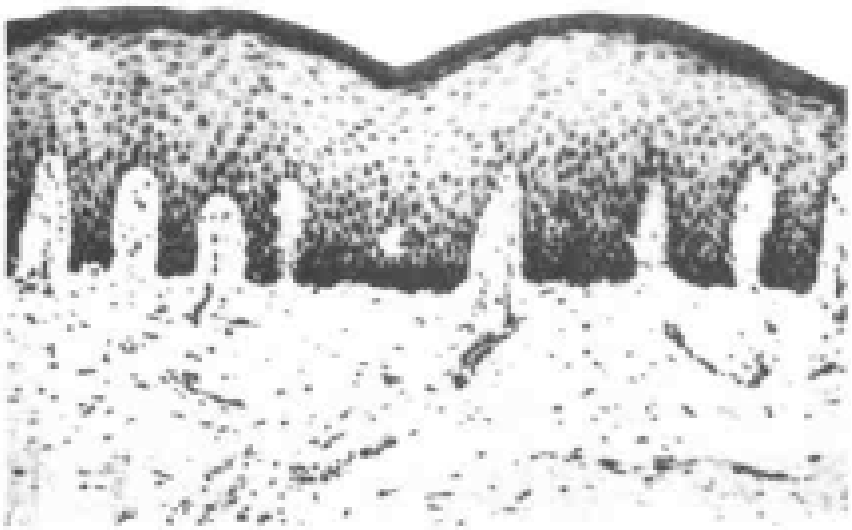

图 4—3　咀嚼粘膜（猴的硬腭粘膜）

上皮为正角化上皮，固有膜乳头细长

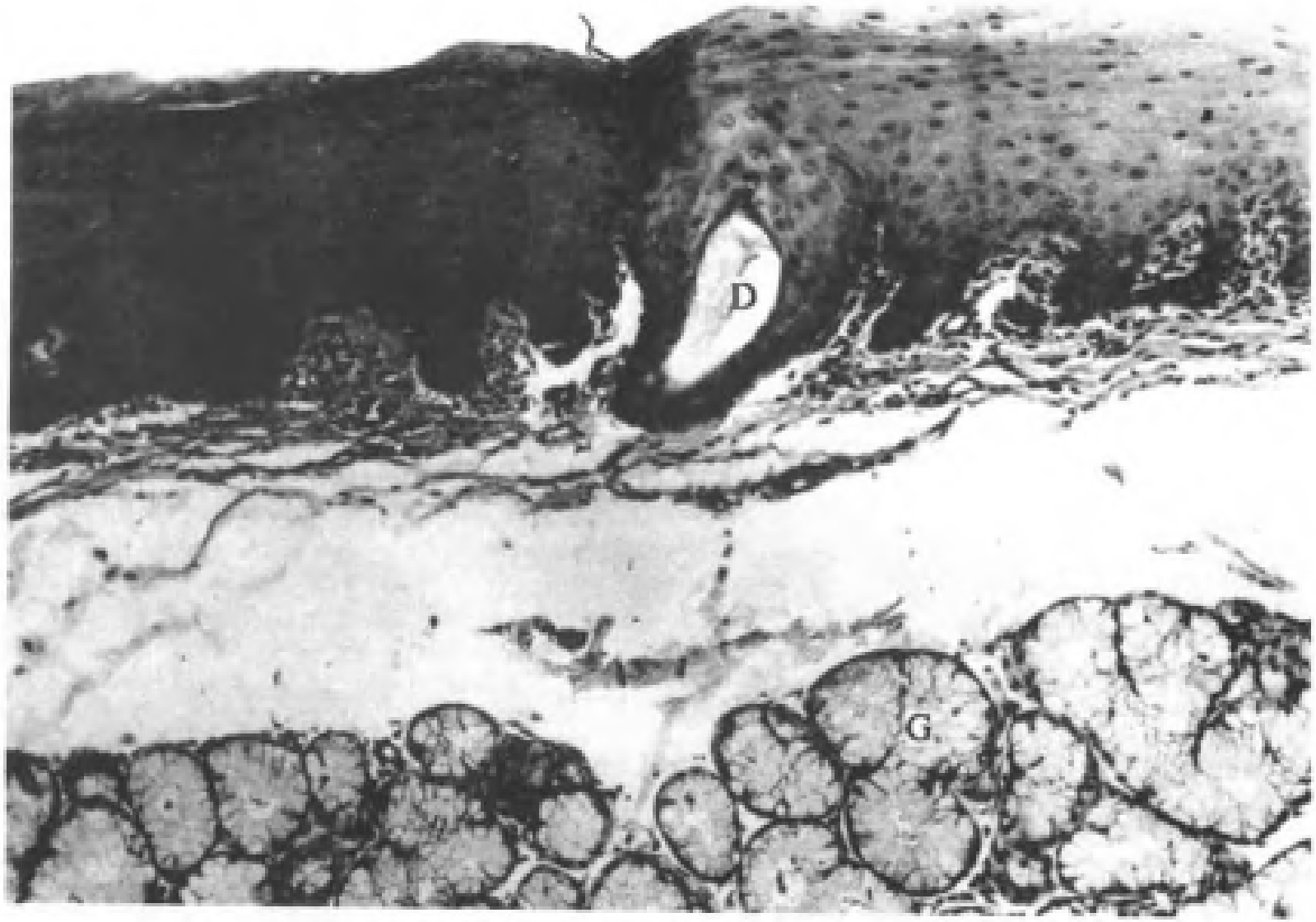

图 4—4　被覆粘膜（猴的颊粘膜）

上皮为非角化的复层扁平上皮，固有膜乳头短而不规则，G 颊腺腺泡，D 导管

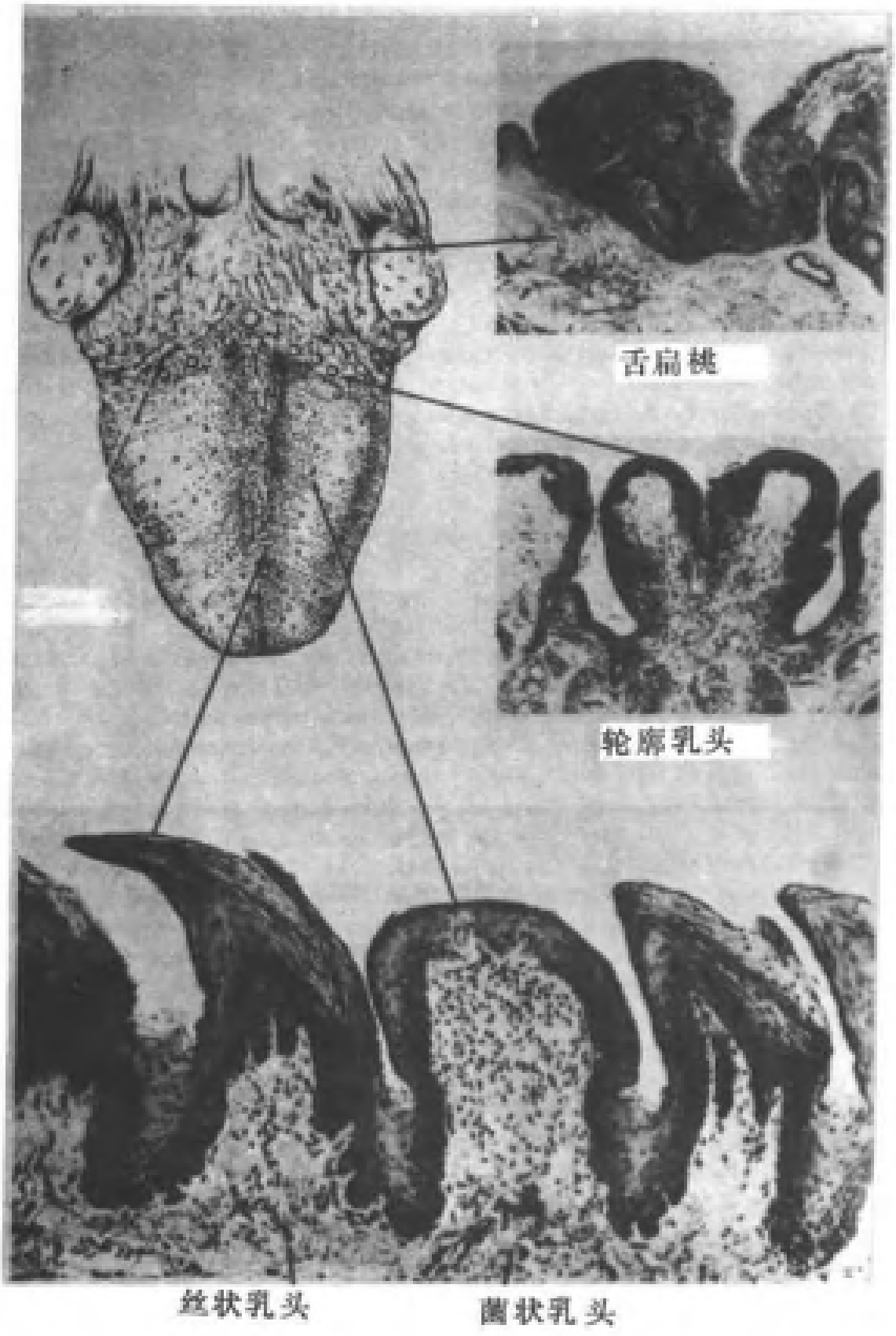

图 4－5　特殊粘膜，舌背面粘膜（人）



图 4—6　人舌乳头扫描电镜图

A. 丝状乳头；　B. 蕈状乳头(大)和丝状乳头(小)

需要全本请访问 www.ertongbook.com

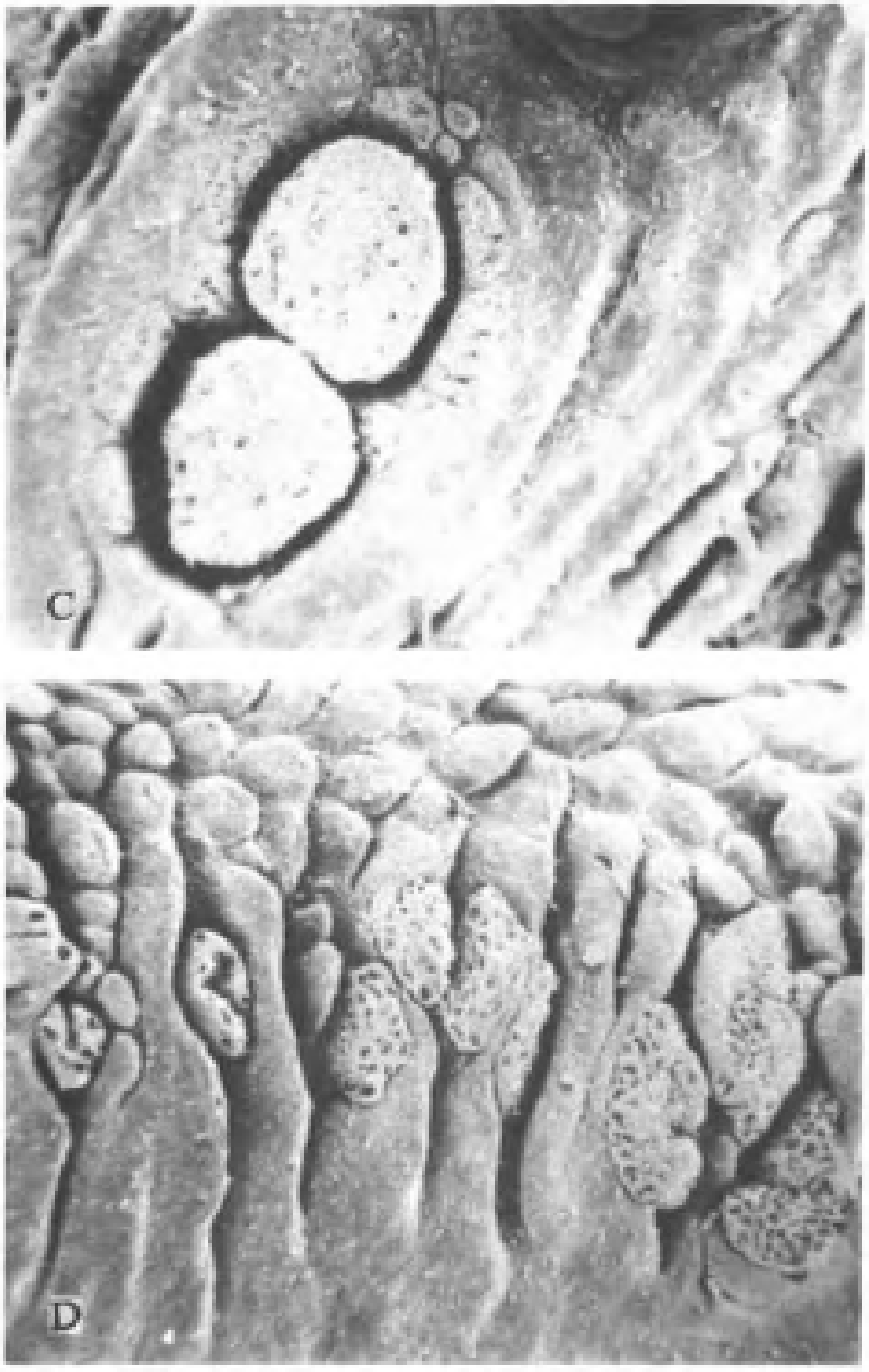

图 4－6　人舌乳头扫描电镜图

C. 轮廓乳头；　D. 叶状乳头

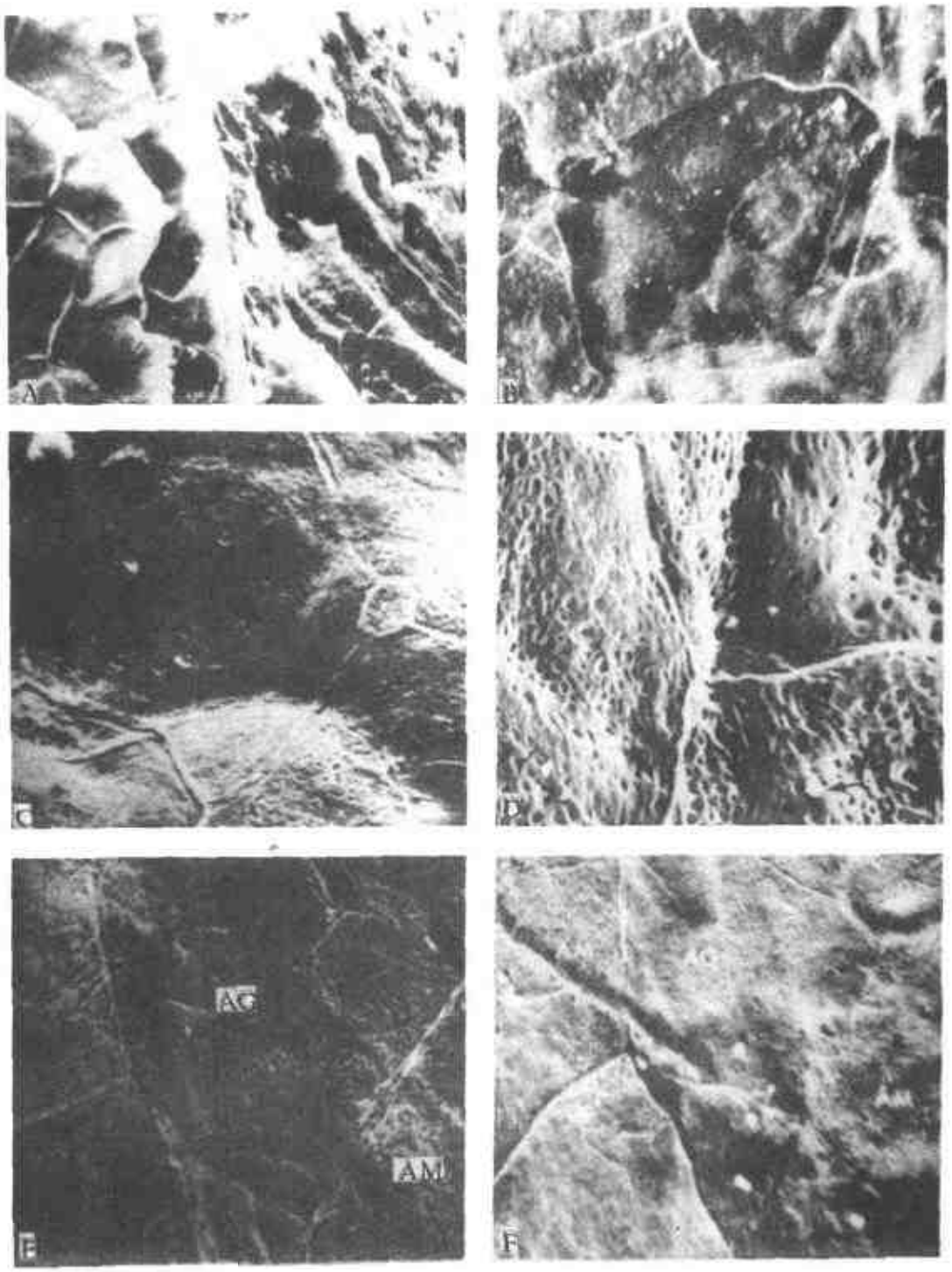

图 4—7　牙龈和牙槽粘膜的扫描电镜图

A. 附着龈经解剖刀切开后，左侧见表皮细胞相互覆盖，右侧见真皮中有血管开口； B. 牙龈表面上皮细胞脱落后的情况； C. 附着龈上皮细胞外周质膜增厚并出现褶叠的外观； D. 牙槽粘膜上皮细胞表面出现凹痕和小孔(B 为细胞表面的球菌)； E 和 F. 附着龈和牙槽粘膜相接处的情况，两种上皮细胞交错排列； AG 为附着龈； AM 为牙槽粘膜

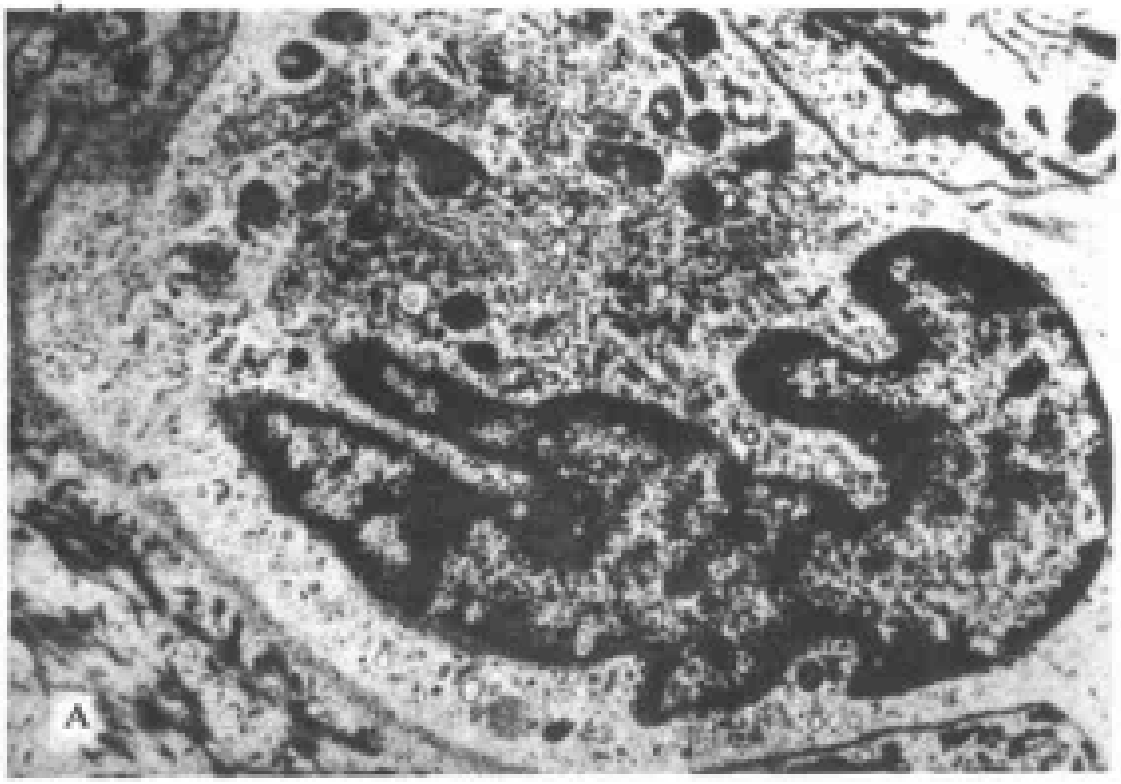

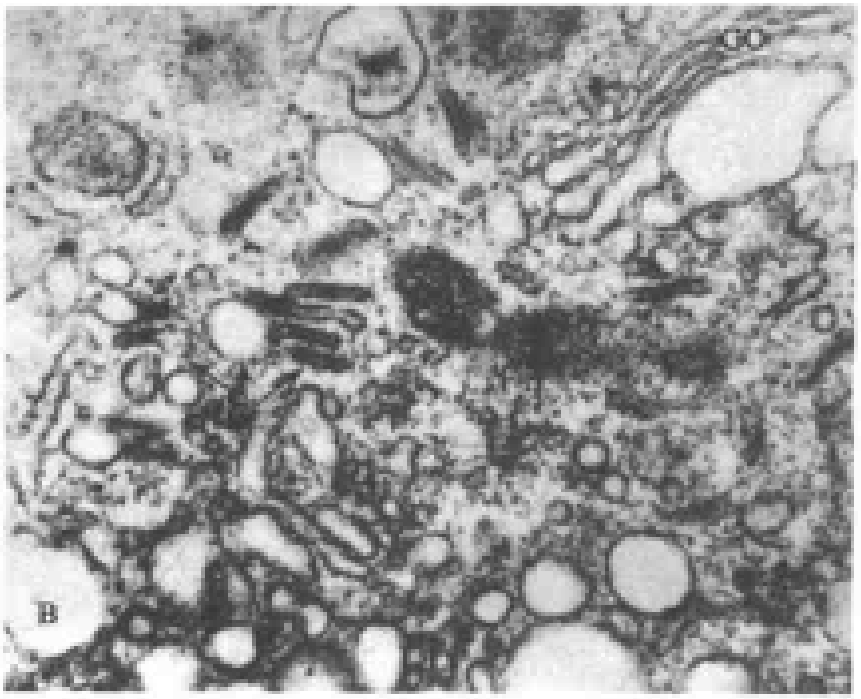

图 4—9　朗格罕细胞(A)和朗格罕颗粒(B)

箭头指示为朗格罕颗粒，它由一个柄和一个小泡构成的"网球拍"样结构；GO 高尔基复合体

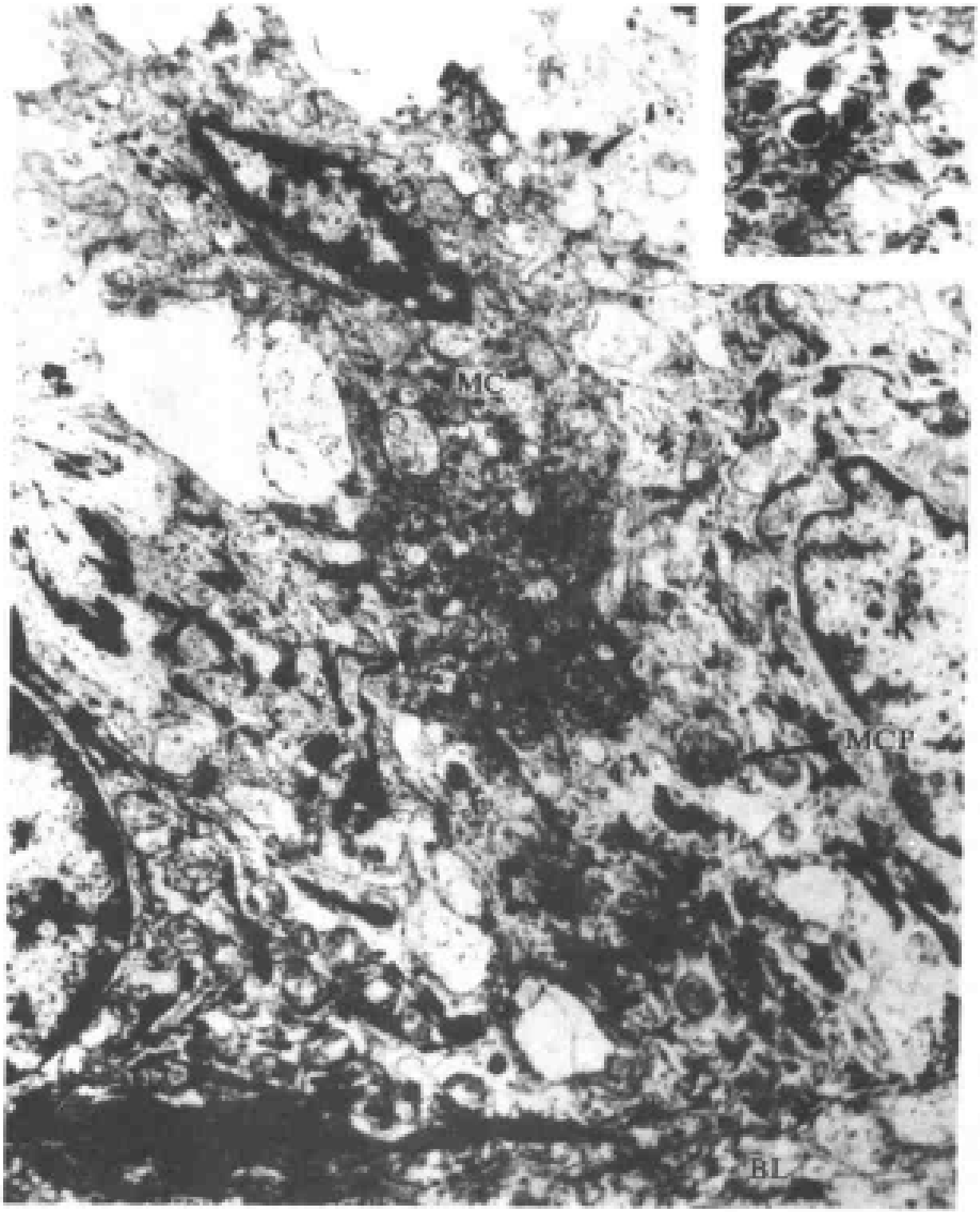

图 4—10　人牙龈的麦克尔细胞

图中有一个麦克尔细胞（MC）和其下方的两个角质形成细胞．BL 基板；
MCP 麦克尔细胞的突起；　右上角插图为由特殊膜所包绕的麦克尔颗粒

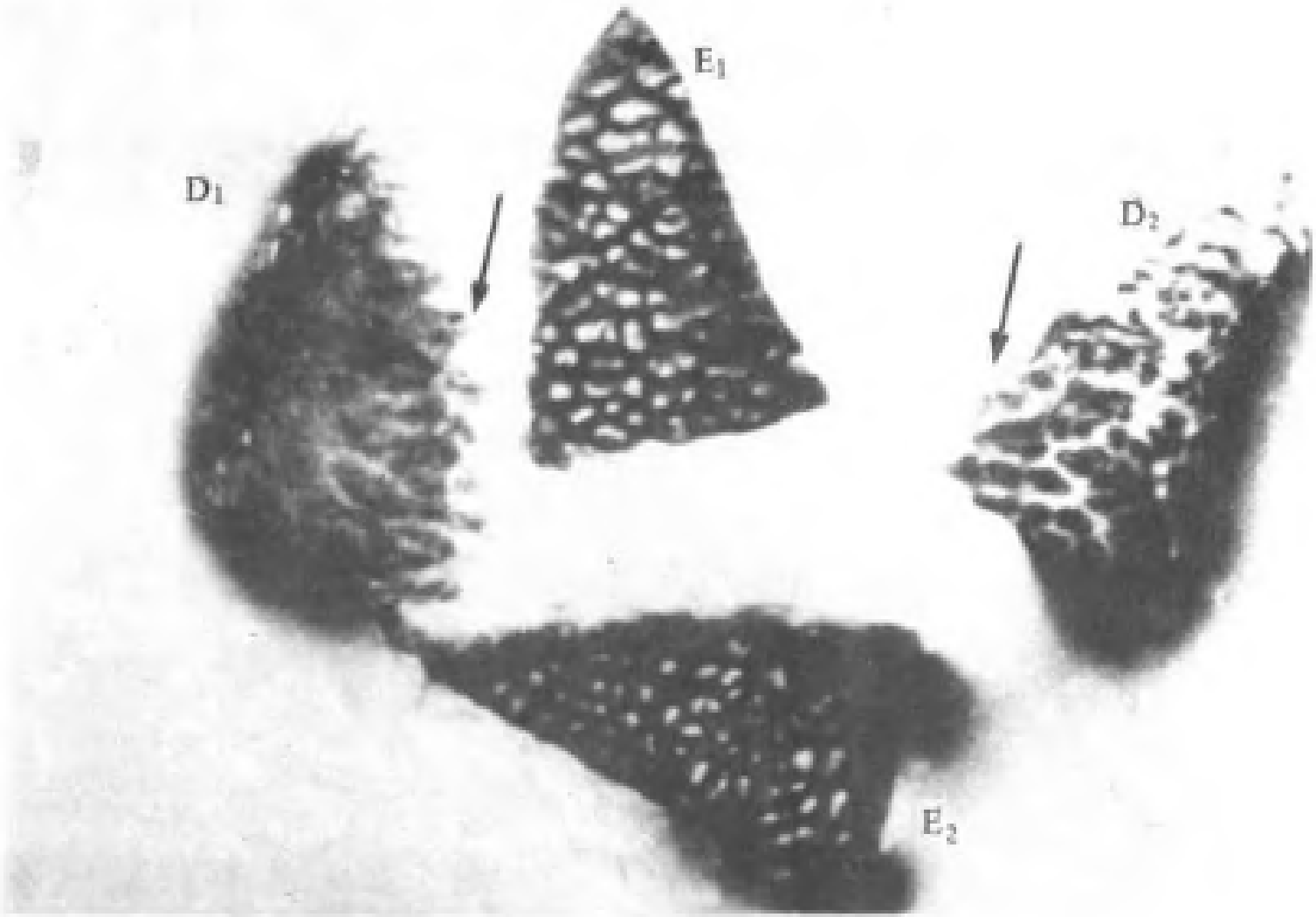

图 4－11　人口腔粘膜的上皮和固有膜连接界面的构型

用溴化钠处理口腔粘膜后所看到的上皮深面呈蜂窝状的网(E)和固有膜突起(D)突起的情况。图中 E_1 和 D_1 是一个样品，E_2 和 D_2 则是另一个样品，箭头指示结缔组织乳头

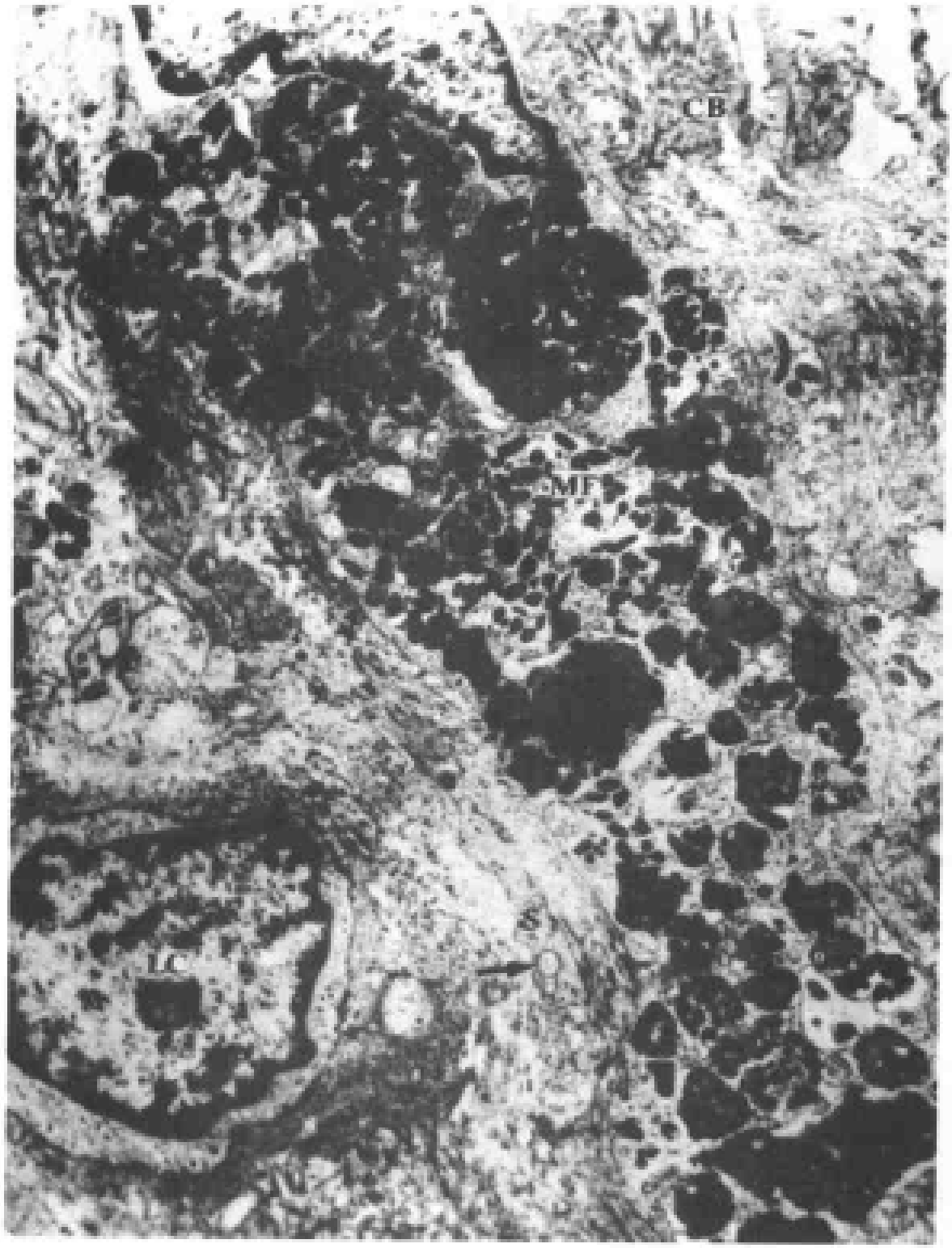

图 4—12　喹黑色素细胞

图中可见　喹黑色素细胞(MP)胞质内含有大量摄取的色素颗粒，这些颗粒包含在吞噬囊泡中。　CB胶原纤维束。　LC郎巴细胞。　S雪旺氏细胞，箭头指示雪旺氏细胞内的神经纤维

需要全本请访问 www.ertongbook.com