乳腺肿瘤病理学

PATHOLOGY OF BREAST TUMORS

付 丽 傅西林 主编
刘彤华 主审

人民卫生出版社
PEOPLE'S MEDICAL PUBLISHING HOUSE

需要全本请访问 www.ertongbook.com

乳腺肿瘤
病理学
PATHOLOGY OF BREAST TUMORS

策划编辑 刘 盛
责任编辑 张令宇
封面设计 、精制轩
尹 岩
版式设计 盖 伟
责任校对 常淑玉

ISBN 978-7-117-09351-4
9 787117 093514 >
定 价：143.00 元

乳腺肿瘤病理学

Pathology of Breast Tumors

主　编　付　丽　傅西林
主　审　刘彤华

人　民　卫　生　出　版　社

图书在版编目(CIP)数据

乳腺肿瘤病理学/付丽等主编. —北京：
人民卫生出版社，2008.1
ISBN 978-7-117-09351-4

Ⅰ.乳… Ⅱ.付… Ⅲ.乳腺癌—病理学
Ⅳ.R737.9

中国版本图书馆 CIP 数据核字(2007)第 161573 号

乳腺肿瘤病理学

主　　编：付　丽　傅西林
出版发行：人民卫生出版社(中继线 010-67616688)
地　　址：北京市丰台区方庄芳群园 3 区 3 号楼
邮　　编：100078
网　　址：http://www.pmph.com
E - mail：pmph @ pmph.com
购书热线：010-67605754　010-65264830
印　　刷：北京人卫印刷厂
经　　销：新华书店
开　　本：889×1194　1/16　　**印张**：19.75
字　　数：610 千字
版　　次：2008 年 1 月第 1 版　2008 年 1 月第 1 版第 1 次印刷
标准书号：ISBN 978-7-117-09351-4/R·9352
定　　价：143.00 元

版权所有，侵权必究，打击盗版举报电话：010-87613394
(凡属印装质量问题请与本社销售部联系退换)

参编人员

（以姓氏汉语拼音为序）

陈　凌	崔力方	范　宇	付　丽	傅西林	谷　峰
郭晓静	郎荣刚	刘　红	吕　燕	刘芳芳	孟　洁
牛　昀	齐立强	孙玉兰	王亚红	位　嘉	杨　雪
于　泳	臧凤琳	赵　晶			

需要全本请访问 www.ertongbook.com

主编简介



付丽　女 1958生。1983年在吉林医学院医疗系获医学学士学位，之后分别在吉林省结核病医院外科、吉林省肿瘤医院病理科任医师、主治医师、副主任。1998年在日本国立信州大学医学部临床检查医学（临床病理）获医学甲级博士学位。2000年在日本国立信州大学医学部附属加龄研究中心（分子病理）完成博士后研究，之后于日本长野癌研究中心病理部任研究员。2002年5月作为海外人才引进回国，现在天津医科大学附属肿瘤医院任教育部乳腺癌创新团队带头人，教育部乳腺癌防治重点实验室副主任，乳腺病理研究室主任、教授、博士生导师；同时兼任日本长野癌症研究中心病理部客座研究员，日本国立信州大学医学部附属加龄研究中心非常勤讲师。从事肿瘤病理诊断23年，研究乳腺癌的形态学改变、肿瘤细胞的生长侵袭转移机制、基因诊断与治疗、肿瘤标志物的临床评价及诊断试剂盒的研制开发。博士研究论文首次在国际上阐明了乳腺小叶癌在亚洲女性的临床病理学特征（Pathol Inter 1998,48(5):348-354）；博士后研究首次在国际上报道了在肝脏以外部位存在着apoA-Ⅱ蛋白的合成和分泌（J histochem Cytochem 2001,49:739-748），撰写多篇论文分别在Lab Invest，J Biochem，American Pathol，FEBS Letter，Human Pahtol，Am J Clin Pathol等杂志发表；在国内外杂志共发表学术论文162篇。

回国后承担国家自然科学基金、科技部、教育部、天津市等6项乳腺癌方面研究项目，2006年任国家863“基于抗体的生物标志临床诊断试剂盒”重大项目组组长。获中华医学会二等奖等三项科研奖项，先后被评为天津医科大学“十五”先进个人、天津医科大学及天津市优

秀教师。获天津市“十五”重点学科资助人选资金和天津市“五一”劳动奖章。现任中国抗癌协会乳腺癌专业委员会、肿瘤转移专业委员会委员，国家科技奖初审、二审专家，国家自然基金、教育部回国留学人员科研启动基金及天津市科技进步奖等评审专家。《中华病理学杂志》海外特邀编委，《中国肿瘤临床》编委，Medical Science Monitor，Breast Cancer等杂志特邀审稿专家，国际病理学会、美国California Tumor Tissue Registry、日本病理学会、日本乳癌学会、日本分子生物学学会、日本老龄生化学会、日本长野乳癌研究会会员。编著《乳腺疾病彩色图谱》、《乳腺癌的自我发现》，分别于2001年、2003年由人民卫生出版社出版。担当日文版《乳腺细胞诊》日本医療科学社的小葉癌部分编写，2000年出版；参编《乳腺肿瘤学》等专著。

主编简介

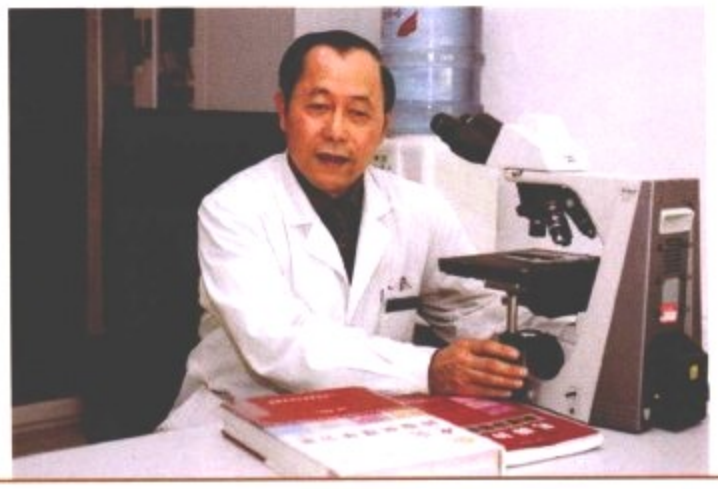

傅西林 男 1936年生于广东省龙川县。1959年河北医学院医疗系本科毕业，1964年投师于著名肿瘤病理学家王德延教授从事肿瘤病理诊断工作，1985年迄今专门致力于乳腺肿瘤病理诊断与研究，1988年建立天津市肿瘤医院乳腺病理研究室，并任该室第一任科主任。现为天津医科大学附属肿瘤医院乳腺病理研究室教授、主任医师、享受国务院政府特殊津贴专家；兼任《中华肿瘤防治杂志》及《临床与实验病理学杂志》编委，全国肿瘤学期刊研究委员会科学论文审稿人。先后发表学术论文80余篇，执笔撰写了我国乳腺癌病理检查规范，主编《中国肿瘤病理学分类乳腺肿瘤分册》及《乳腺肿瘤病理诊断图谱》两部专著，参编《中国常见恶性肿瘤诊治规范乳腺癌分册》、《肿瘤学》、《肿瘤病理学》及《乳腺肿瘤学》等15部专著。在国内率先开展乳腺癌常规病理检查阴性腋窝淋巴结再连续切片研究、乳腺癌全乳腺大切片研究及应用抗人乳腺癌单抗M4G3检测隐性乳腺癌淋巴结转移等工作。曾承担多项省市级科研课题，并参与承担国家“九五”攻关项目乳腺癌研究课题，多项研究成果获天津市科技进步奖。

主审简介



刘彤华 女 1929年生，江苏无锡人。1953年毕业于上海圣约翰大学医学院（七年制）。1953年9月~1956年12月任第六及第七军医大学病理系助教，1957~1969年任北京中国协和医学院病理系助教、中国医学科学院实验医学研究所病理系助教并任助理研究员，1969年至今历任北京协和医院病理科助理研究员、副研究员、正研究员及中国协和医科大学教授，硕士及博士研究生导师。1978~1985年任协和医院病理科副主任；1985~1995年任协和医院病理科主任。1999年增选为中国工程院院士。曾任《中华医学杂志》中文版和英文版编委、International Journal of Surgical Pathology 编委、中华医学会病理学会委员、国际病理学会中国部司库。长期以来对胰腺肿瘤特别是胰腺癌进行了系统深入的研究。研究结果国内领先，部分已达到国际先进水平，获1985年和1993年卫生部科技进步二等奖及1995年国家科技进步二等奖。1990年以来，系统地研究了胰腺癌的实验性基因治疗，体外及动物实验均有明显的抑癌效果。近年来又开展了胰腺癌及内分泌肿瘤的分子遗传学研究。从事病理诊断工作已50余年，有丰富的临床病理经验和很高的造诣。现仍在临床第一线工作，为临床解决了诸多疑难病例的病理诊断问题，许多在原单位不能确诊的病例，经她会诊后大多数都能获得正确的诊断。发表论文200余篇。编书20余本，其中5本为主编。已培养30余名硕士生、博士生和博士后，几十年来坚持不懈地为中国协和医科大学本科生、研究生和病理科进修生授课。能融广博的理论和多年的亲身经验为一体既教书又育人，曾多次被评为院校优秀教师。1988年获卫生部有突出贡献的专家称号；1991年获政府特殊津贴；1993年被评为中国医学科学院24位名医之一；1995年获国家教委颁发的“全国优秀教师奖章”；2003年获首都劳动奖章。

序

乳腺癌同其他肿瘤一样，正确的病理诊断不仅是指导正确临床治疗的决定因素，同时对预后的预测也起着决定性的作用。

肿瘤的规范化治疗是提高治愈率，免除不必要副作用的重要内容，要想达到规范化的治疗，准确、规范的病理诊断是先决条件。比如，乳腺癌的手术方案及术后是否需要化疗、放疗与内分泌治疗，要根据肿瘤的病理学检查结果及分期来决定。2003年WHO乳腺肿瘤病理组织学分类结合肿瘤的遗传学改变将乳腺肿瘤进行了新的分类，这对于指导临床治疗具有重要的意义。

在乳腺癌的国际治疗规范在中国推广应用之际，由天津医科大学附属肿瘤医院乳腺病理研究室付丽、傅西林两位教授主编，乳腺病理研究室全体医师参编，北京协和医院病理科刘彤华院士主审的《乳腺肿瘤病理学》问世，这是十分值得庆贺的事情。付丽、傅西林两位教授从事乳腺病理诊断多年，具有坚实的理论基础和丰富的实践经验，付丽教授编写的《乳腺疾病彩色图谱》及傅西林教授编写的《乳腺肿瘤病理诊断图谱》是目前国内仅有的两本乳腺病理诊断专业工具书。天津医科大学附属肿瘤医院乳腺病理研究室是我国最早建立的专门从事乳腺肿瘤病理诊断与研究的专业技术科室，每年接诊乳腺肿瘤外检标本7000余例，其中乳腺癌2000多例，具有丰富的临床病理资料与经验。刘彤华院士是我国唯一的病理学院士，是国际知名病理学家。本书参编人员均为专门从事乳腺病理诊断一线的医生和研究人员。该书的出版对于提高我国乳腺病理诊断水平，全面、准确理解新版WHO乳腺肿瘤病理组织学分类标准，从而积极推进我国乳腺癌病理诊断及治疗与国际接轨具有重要的意义。值此表示祝贺，并以此为序。

中国工程院院　士
中华医学会 副会长
中国抗癌协会 理事长
天津医科大学 校　长



2007年9月

前言

目前乳腺癌已被列为我国的重大恶性肿瘤之一。随着生活习惯改变、饮食结构西方化、生育年龄、肥胖等其他未知因素的改变，乳腺癌的发病率还在不断上升。在上海、北京、天津等大城市乳腺癌已成为女性第一、二位高发癌。这一趋势在各大城市将继续，并逐渐扩展到农村。因此，乳腺癌严重威胁着成千上万妇女的健康和生命。如果能做到早期发现、早期诊断和早期治疗，乳腺癌患者的预后并不悲观。

正确的病理诊断是正确治疗的第一步。由于女性乳腺在年龄、月经、妊娠、哺乳等不同时期呈现不同的生理变化，所发生的疾病也千姿百态并各伴有不同的预后，给病理诊断带来了很大的困难。从我们在日常工作中接收的大量会诊病例情况看，国内基层单位对乳腺疾病的病理诊断还是弱项，尤其是对乳腺疾病诊断、治疗的现状掌握不够，甚至仍然将“乳腺囊性增生病”认为是“癌前病变”等，导致过治疗甚至医疗纠纷的发生。

2003年新版《WHO乳腺肿瘤病理及遗传学分类》是目前对乳腺肿瘤最新诠释的蓝皮书，对乳腺肿瘤从流行病学、临床、病理、治疗、预后及遗传学等多个方面进行了解释，对“癌前病变”、“浸润性癌”等进行了新的分类。但由于参加编写WHO乳腺分类的22名小组成员是来自欧美不同国家，每人的写作风格及英语表达方式各有不同，参考文献也不是统一排列，对于非英语国家，尤其是非乳腺病理诊断专业的人员来说在理解和掌握上有很大的难度。为了使我国的病理学工作者及与乳腺肿瘤诊治、研究相关的人员能够正确、充分的理解和掌握新版WHO分类，我们在忠实于原著的基础上，结合天津医科大学附属肿瘤医院乳腺病理研究室7万余例病理资料和多年的实践经验，同时增加了乳腺胚胎发生、组织学、瘤样病变等内容，编写了这本乳腺肿瘤病理学。全书选取插图475幅，图文并茂，并将各个病种的参考文献统一列在相关疾病的章或节末，利于读者查阅。由于时间短，加之我们的水平有限，书中如有错误和不足的地方，恳请读者批评指正。

本书在撰稿完成之后，承蒙中国工程院院士、北京协和医院病理科刘彤华教授在百忙之中对全书作了审校，中国工程院院士、天津医科大学校长郝希山教授亲自为本书作序，实为作者和读者的最大荣幸。此外，乳腺病理研究室技术组的丁秀敏、刘耀林、吕阿娟、王颖、肖绪琪、靳紫剑、沈蓓蓓及病案室的老师们在免疫染色、制片，资料的整理、病例调查等方面给予了大力的支持和帮助。在此一并表示衷心的感谢！

付　丽　傅西林

2007年9月

需要全本请访问 www.ertongbook.com

目录

第一章 乳腺胚胎发生及组织学 1

第一节 乳腺胚胎发生 1

第二节 乳腺组织学 1

第三节 不同生理阶段乳腺的变化 6

一、新生儿及儿童期 6

二、青春期 7

三、性成熟期 7

第四节 副乳腺 10

第五节 男性乳腺 11

第二章 上皮性肿瘤 12

第一节 浸润性乳腺癌 12

第二节 浸润性导管癌（非特殊型） 27

第三节 浸润性小叶癌 36

第四节 小管癌 43

第五节 浸润性筛状癌 48

第六节 髓样癌 50

第七节 分泌黏液的癌 56

一、黏液癌 56

二、黏液性囊腺癌和柱状细胞黏液癌 60

三、印戒细胞癌 61

第八节 神经内分泌肿瘤 62

第九节 浸润性乳头状癌 66

第十节 浸润性微乳头状癌 70

第十一节 大汗腺癌 75

第十二节 化生性癌 78

一、鳞状细胞癌 79

二、梭形细胞化生腺癌 80

三、腺鳞癌 81

四、低级别腺鳞癌 …… 81
五、上皮/间叶混合性化生性癌 …… 82
第十三节 富脂质癌 …… 85
第十四节 分泌型癌 …… 87
第十五节 嗜酸细胞癌 …… 90
第十六节 腺样囊性癌 …… 92
第十七节 腺泡细胞癌 …… 95
第十八节 富糖原透明细胞癌 …… 97
第十九节 皮脂腺癌 …… 99
第二十节 炎症性癌 …… 101
第二十一节 双侧乳腺癌 …… 103
第二十二节 小叶性肿瘤 …… 105
第二十三节 导管内增生性病变 …… 111
一、普通型导管上皮增生 …… 113
二、平坦型上皮非典型性 …… 116
三、非典型导管增生 …… 119
四、导管原位癌 …… 120
第二十四节 微浸润性癌 …… 133
第二十五节 导管内乳头状肿瘤 …… 139
一、导管内乳头状瘤 …… 139
二、导管内乳头状癌 …… 145
三、囊内乳头状癌 …… 146
第二十六节 良性上皮增生 …… 149
一、腺病及其变型 …… 149
二、放射状瘢痕/复杂性硬化病变 …… 155
三、腺瘤 …… 158
第三章 肌上皮病变 …… 166
第一节 肌上皮病 …… 166
第二节 腺肌上皮腺病 …… 167
第三节 腺肌上皮瘤 …… 168
第四节 恶性肌上皮瘤 …… 170
第四章 间叶肿瘤 …… 172
第一节 血管瘤 …… 172
第二节 血管瘤病 …… 174
第三节 血管外皮细胞瘤 …… 174

第四节 假血管瘤样间质增生 175
第五节 肌纤维母细胞瘤 179
第六节 纤维瘤病 181
第七节 炎性肌纤维母细胞瘤 183
第八节 脂肪瘤 184
第九节 颗粒细胞瘤 187
第十节 良性外周神经鞘瘤 189
第十一节 血管肉瘤 191
第十二节 脂肪肉瘤 195
第十三节 横纹肌肉瘤 197
第十四节 乳腺骨肉瘤 198
第十五节 平滑肌瘤和平滑肌肉瘤 200

第五章 纤维上皮性肿瘤 203

第一节 纤维腺瘤 203
第二节 叶状肿瘤 207
第三节 乳腺错构瘤 212

第六章 乳头肿瘤 214

第一节 乳头腺瘤 214
第二节 汗腺瘤样腺瘤 216
第三节 乳头Paget病 217

第七章 恶性淋巴瘤 223

第一节 弥漫性大B细胞淋巴瘤 225
第二节 Burkitt淋巴瘤 226
第三节 黏膜相关淋巴组织型结外边缘区B细胞淋巴瘤 226
第四节 滤泡性淋巴瘤 227

第八章 转移性肿瘤 230

第九章 男性乳腺肿瘤 234

第一节 男性乳腺发育 234
第二节 癌 236
一、浸润性癌 237
二、原位癌 238
三、其他类型的肿瘤 238

第十章 乳腺瘤样病变 241
第一节 导管扩张症 241
第二节 积乳囊肿 242
第三节 肉芽肿性乳腺炎 243
第四节 脂肪坏死 244
第五节 异物性肉芽肿 245
第六节 凝胶肉芽肿 246
第七节 乳腺结核 247
第八节 泌乳期乳腺复旧不全 247
第九节 乳腺黏液囊肿样病变 248
附录1 乳腺癌和女性生殖器官癌症的家族聚集 251
附录2 pTNM分类 281
附录3 WHO乳腺肿瘤组织学分类/肿瘤国际分类形态学编码（ICD-O） 285
附录4 WHO乳腺肿瘤分类蓝皮书编辑工作小组成员 288
附录5 天津医科大学附属肿瘤医院乳腺病理研究室乳腺标本取材方法 291
英文索引 297
中文索引 300

第一章 乳腺胚胎发生及组织学

第一节 乳腺胚胎发生

人类的乳腺和其他哺乳动物一样，都是来源于胚胎外胚层的原始表皮。胚胎发育至第六周，在其腹面两侧，从腋窝至腹股沟的原始表皮增厚，由4~5层移行上皮细胞形成两条对称的上皮嵴，称乳线（milk line）。胚胎第九周，乳线逐渐退化消失，仅剩胸前两侧乳腺始基处各一团基底细胞形成原始乳头芽（primitive nipple buds）。其表层细胞逐渐分化为鳞状上皮，周围的胚胎细胞则继续增殖，将乳头芽四周的细胞向外推，初步形成乳头凹。胚胎第三个月末，原始乳头芽的基底细胞向深部生长，形成原始乳腺芽（primitive mammary buds）。原始乳腺芽进一步延伸形成索状结构，构成输乳管始基。乳头处鳞状上皮角化、脱落，而致表面凹陷，形成乳头袋，输乳管即开口于此处。胚胎第六个月时，输乳管始基继续分支、延伸，形成15~25条实性上皮索。至胚胎第九个月，实性上皮索分化形成中空的分支状小管，小管由2~3层细胞构成。有些小管末端的未分化细胞形成许多乳腺小叶芽（lobular buds）。此时乳头表皮下结缔组织增生，使乳头隆起，其表面覆盖变厚的表皮，且与输乳管上皮相连接。乳腺小叶芽，仅女性在出生后青春期起始，在卵巢分泌的雌激素及孕激素作用下才逐步发育形成乳腺小叶及腺泡，在男性则始终停留在胎儿晚期状态。

在胚胎发育过程中，若胸前区无原始乳头芽或原始乳腺芽形成，则出生后可出现乳头缺如或乳腺缺如畸形；反之，若胸前区以外乳线其他部位有原始乳头芽或原始乳腺芽形成，则生后可出现多乳头症或多乳腺症，亦称副乳腺。

第二节 乳腺组织学

乳腺由主质和间质共同构成。主质包括乳腺导管系统和小叶；间质由脂肪、纤维结缔组织、血管、淋巴管、神经及平滑肌组成（图1-1）。成人女性乳腺由15~25个互不相通的导管系统构成，各导管系统由乳头向乳腺四周呈放射状分布。乳腺导管系统自乳头皮肤的开口部向内行，近开口部有2~3个皮脂腺，其下为狭窄的乳头管，继之为膨大的壶腹部，尔后为大导管，再分支为中导管和小导管，最后为末梢导管（包括小叶外及小叶内末梢导管）和腺泡（妊娠中后期和哺乳期由小叶内末梢导管进一步分化形成腺泡）。乳腺小叶为构成乳腺的基本单位，由小叶内末梢导管、腺泡及小叶内间质组成（图1-2）[1-5]。由末梢导管和小叶共同构成末梢导管小叶单位（terminal duct-lobular unit, TDLU），此处是各种乳腺增生性病变及乳腺癌的主要发生部位[6-7]。成年女性非妊娠哺乳期乳腺小叶一般由10~30个小叶内末梢导管汇集而成，但妊娠、哺乳期乳腺小叶的腺泡数目可多达近百个。小叶内间质结缔组织细胞成分较多，胶原纤维细而疏松，常呈黏液水肿样，与小叶周围间质分界清楚（图1-3）。由于其可随卵巢内分泌功能状态而变化，故可将其视为小叶实质的一部分。

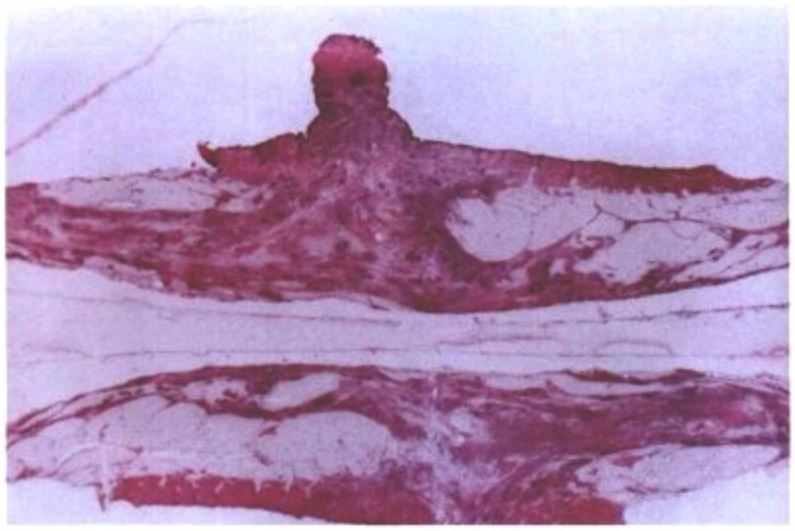

图1-1
乳腺矢状面的全乳腺大切片
示乳头、乳腺主质和间质成分

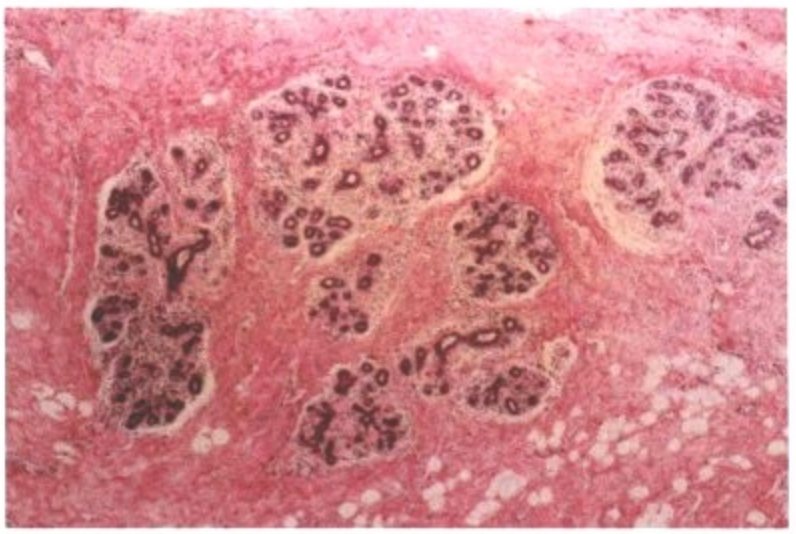

图1-2
乳腺组织中散在分布的乳腺小叶

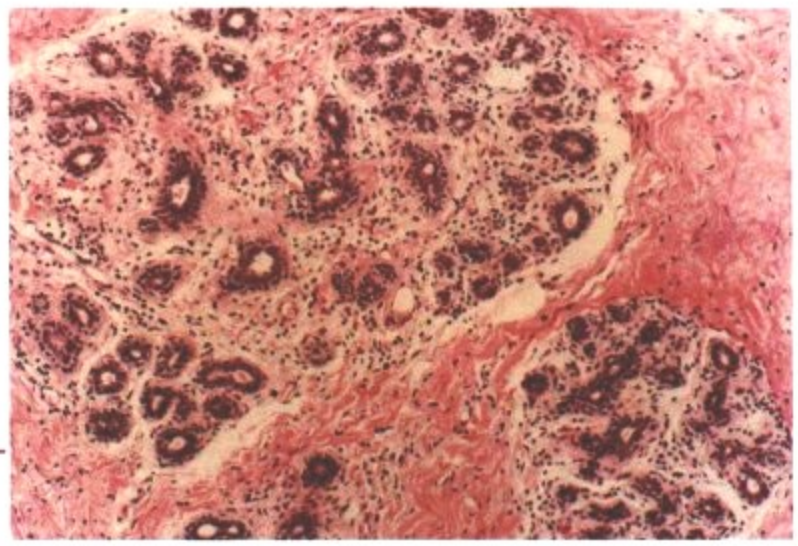

图1-3
乳腺小叶由成群的小叶内末梢导管和疏松的小叶内间质组成，周围境界清楚

乳头管邻近乳头开口处内壁被覆复层鳞状上皮，并与乳头表皮相连续；其下方及壶腹部和大导管均由双层柱状上皮被覆（图1-4），其余各级导管为单层柱状上皮，腺泡为立方上皮。

乳腺导管、腺泡及其周围组织自内至外可分以下7层（图1-5）[2-4]：第一层为腺上皮，于导管腔面衬覆单层柱状上皮细胞，腺泡为立方上皮细胞。该层腺上皮细胞排列规则，胞核大小形状一致，染色质细、分布均匀，偶见小核仁（图1-6）。免疫组化标记，部分腺上皮细胞胞核雌激素受体（estrogen receptor, ER）（图1-7,8）、孕激素受体（progesterone receptor, PR）（图1-9,10）及增殖细胞核抗原（PCNA）（图1-11）呈阳性。其分泌物奥辛蓝及PAS（淀粉酶消化后）染色呈阳性（图1-12,13）。电镜下，腺上皮腔面有微绒毛，胞质内核糖体多，少量线粒体，核椭圆，异染色质散在，细胞间有紧密连接、桥粒及镶嵌连接，底面有半桥粒及基板，也可见储备细胞（图1-14）。此层为乳腺癌发生的组织基地。第二层为肌上皮细胞，在末梢导管处最明显，腺泡处较稀疏。肌上皮细胞呈梭形，胞核小、卵圆形而染色深，胞质染色淡，含有纤细的原纤维，酷似平滑肌细胞，环绕于导管及腺泡的腺上皮分布（图1-6），当其收缩时有助于导管及腺泡内的乳汁经导管排出。免疫组化标记，肌上皮细胞肌动蛋白（actin）呈阳性（图1-15~17），Masson三色染色肌上皮细胞可呈红色。肌上皮细胞消失，常是诊断乳腺癌的重要依据之一。第三层是由网状纤维形成的基底膜，Foot网状纤维染色基底膜呈黑褐色（图1-18）。基底膜是否完整是判断乳腺癌有无间质浸润的可靠依据。第四层是上皮下结缔组织，管内型纤维腺瘤主要是此层增生所致。第五层为弹力纤维，主要围绕导管，腺泡则少见或缺乏。第六层为一层薄弱的平滑肌，其分布与弹力纤维相同，组织学上根据此两层的分布可鉴别末梢导管与腺泡。第七层为管周结缔组织，此层是管周型纤维腺瘤的主要病理变化之所在。管周结缔组织的外围是乳腺间质的一般结缔组织，通常不构成病变的基础。

需要全本请访问 www.ertongbook.com