


# 绪 论

[ 学习目标 ]



## 一、人体解剖学的定义和重要地位

人体解剖学 **human anatomy** 是研究人体正常形态结构的科学，属于生物科学中形态学的范畴。它是医学基础课之一，也是其他医学基础课和临床医学课程的基础。学习人体解剖学的目的就是要理解和掌握人体各个器官形态、位置和毗邻关系。所以说形态学是生理学等功能学科的结构基础，不掌握形态，就不能很好地掌握该器官的生理功能；不掌握正常的形态和功能 就不能很好地掌握病理学 进而也就不能掌握好临床各学科 因此 人体解剖学是一门非常重要的基础医学课程。

## 二、人体解剖学的分类

人体解剖学可分为系统解剖学和局部解剖学。

系统解剖学 **systematic anatomy** 是把人体按系统分别叙述各器官的形态结构。

局部解剖学 **topographic anatomy** 主要是按人体各局部由浅及深地对各器官构造在该局部的位 置、毗邻及联属等关系进行描述。

随着医学科学技术的发展，人体形态学的研究手段也不断改进，于是又出现了组织学、细胞学和胚胎学等。

## 三、人体解剖学的简史

解剖学是一门古老的科学。早在公元前 500 年。我国战国时期的第一部医学经典著作《内经》中 就有了关于人体解剖学知识的记述。如“若夫八尺之士 皮肉在此 外可度量循切而得知 其死可解剖而视之”、“脏之坚脆 腑之大小 谷之多少 脉之长短……皆有大数”等。在此已提出了“解剖”、“度量循切”等古老的解剖学研究方法 并对主要脏器的名称、大

小和位置等都有描述和调查统计的数据。这可能是最早的解剖学记载。

在古希腊时代(公元前300—500年)希波克拉底(Hippocrates 西方医学之祖)和亚里士多德(Aristotle 哲学家、动物学家)也进行了动物解剖并著有书籍。

西方最早的、比较完整的解剖学论著可能是Galen公元130—201年的《医经》。这部书对血液运行、神经分布、脑、心等器官均有比较具体的描述记载。由于当时的宗教统治禁止解剖人体,其资料主要来自动物解剖,故书中错误较多。

16世纪文艺复兴时代的解剖学家Vesalius(1514—1564年)是创立现代解剖学的奠基人。他的巨著《人体的结构》一书共有7册,比较系统地记述了人体各器官的形态结构,纠正了Galen的许多错误,为医学的发展开辟了新的道路。

进入20世纪,随着科学技术的突飞猛进,人体解剖学的研究手段和方法不断更新,原来的传统解剖学逐步发展成为一门多学科性的解剖科学。1932年发明了透射电子显微镜。1935年发明了扫描电镜,这使得超微结构的研究有了一个较为立体的影像。此外,还可应用组织化学、免疫细胞化学等方法研究有关结构的化学性质;应用超声成像技术、放射性核素成像技术及CT、核磁共振等研究人活体器官的影像形态;应用内窥镜技术可观察到各体腔、脏器内部的形态;利用更先进的技术,在实验动物上直接观察器官、组织、细胞的动态变化;借助电子计算机进行定量研究和图像分析等。各种解剖技术的发展,正有效地推动着解剖科学的飞速发展。

我国的解剖学研究,虽然起步早,但由于长期封建社会制度和半殖民地半封建制度的压迫和思想束缚,未能得到较大发展。我国现代解剖学主要是在19世纪末到20世纪初由西欧传入而发展起来的,造就了老一辈解剖学家对解剖学、组织学、神经解剖学和人类学的研究作出了一定的贡献。特别是20世纪70年代以来,医学事业和解剖学取得了飞跃的发展,引进了先进的技术和理论,培养了新一代的解剖学家,解剖学工作者的队伍不断壮大,在教学和科学研究各方面都取得了迅速的发展。现在广大的解剖学工作者正在为提高我国解剖学技术,促进我国解剖科学的发展而努力奋斗着。

## 四、人体的组成

构成人体形态和功能的基本单位是细胞。由功能相同、形态相似的细胞和细胞间质构成组织。包括上皮组织、结缔组织、肌组织和神经组织四大基本组织。由几种不同的组织组成具有一定形态和功能的器官。如心、肝、肾等。由不同的器官连续起来,并能完成一种连续的生理功能的结构称为系统,人体共有九大系统,包括运动系统、消化系统、呼吸系统、泌尿系统、生殖系统、脉管系统、感觉器、神经系统和内分泌系统。各系统在神经体液的调节下,相互协调,共同构成一个完整的有机体。

## 五、解剖学姿势和常用方位术语

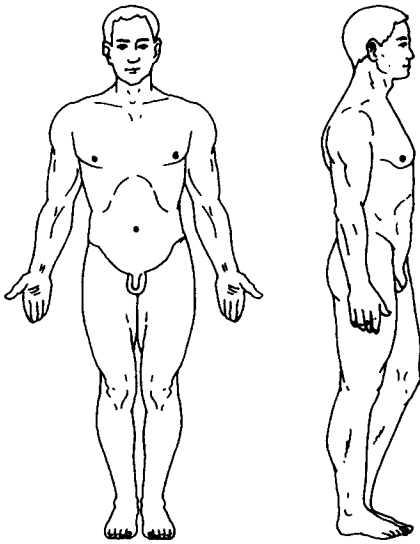
### (一) 解剖学姿势

为了学习和叙述人体各系统、器官的形态和位置,解剖学采用如下的标准姿势:人体直立,两眼向正前方平视,两臂自然下垂,手掌向前,两足并立,足尖向前(图绪-1)。

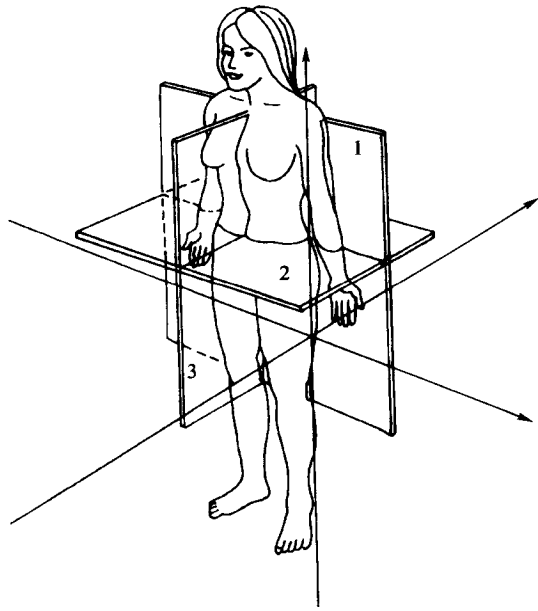
## （二）常用方位术语

按照上述的解剖学姿势，又规定了一些相对的方位术语（图绪-2）。

1. 上和下 是描述部位高低的关系，近头者为上；近足者为下。
2. 前和后 凡近腹者为前，也称腹侧；近背者为后，也称背侧。
3. 内和外 适用于空腔器官，近内腔者为内，远离内腔者为外。
4. 内侧和外侧 描述各部位与正中面相对距离的位置关系。近正中面者为内侧；远离正中面者为外侧。前臂的内侧和外侧又称尺侧和桡侧；小腿的内侧和外侧又称胫侧和腓侧。
5. 浅和深 是指与皮肤表面的相对距离，近皮肤者为浅；远者为深。
6. 近侧和远侧 在四肢，近躯干的一端为近侧；远离者为远侧。



图绪-1 解剖学姿势与立正姿势的比较



图绪-2 轴和面

1. 冠状面、轴 2. 水平面、轴 3. 矢状面、轴

## （三）轴和面

为准确地说明某结构在人体的位置，按解剖学姿势假设人体有三个相互垂直的轴和面。

1. 轴 轴是描述某些器官的形态，特别是关节运动时常用的描述：

矢状轴 自前向后与身体的长轴垂直的轴。

冠状轴 为左右方向的水平轴，与矢状轴呈直角交叉，又称额状轴。

垂直轴与地平面相垂直的轴。

2. 面 面按上述三种轴，人体可设以下相互垂直的三个面：

矢状面 按矢状轴方向，将人体纵切为左右两部分的断面为矢状面。其中将人体分成左右相等的，称为正中矢状面。

冠状面 按冠状轴方向，将人体分为前后两部分的纵断面，又称额状面。

水平面 与上述两面垂直并与地面平行的断面，将人体横断为上下两部分，又称横


断面。

## 六、学习人体解剖学的观点和方法

学习人体解剖学 必须以辩证唯物主义的观点为指导 应用理论联系实际的方法来研究人体。其主要依据有进化发展的观点，局部与整体统一的观点，形态与功能统一的观点，理论与实际相结合的学习方法。

# 第一章 基本组织

## [ 学习目标 ]



组织 tissue 是由许多形态、功能相近的细胞和细胞间质构成。细胞间质是由细胞产生并存在于细胞之间的物质, 对细胞主要起着连接、支持和营养作用。人体的组织根据其形态、结构和功能特点, 可分为四类基本组织, 即上皮组织、结缔组织、肌组织和神经组织。各类组织有机的结合, 形成机体的不同器官。

## 第一节 上皮组织

上皮组织 epithelial tissue 简称上皮 epithelium 由大量形态较规则、排列密集的细胞和少量的细胞间质组成。具有保护、吸收、分泌、排泄和感觉等功能。依据上皮细胞的排列层次、形态结构和功能的不同, 上皮可分为被覆上皮、腺上皮和特殊上皮三类。

### 一、被覆上皮

被覆上皮 covering epithelium 覆盖于体表或衬于体内各种管、腔及囊的内表面, 虽有多种, 但都具有以下特点: ① 细胞多且排列紧密 ② 细胞间质少 ③ 有明显的极性, 即朝向有

腔器官的腔面或体表的面称游离面，与游离面相对的另一面称基底面，基底面依靠一层均质状的薄膜即基膜，并与深面的结缔组织相连接；④ 上皮组织一般无血管。其营养物质依靠深层的结缔组织内的血管供给。根据被覆上皮细胞的层数，分为单层上皮和复层上皮两种。

### (一) 单层上皮

单层上皮按细胞形态又分为四种：

1. 单层扁平上皮 *simple squamous epithelium* 又称单层鳞状上皮。由一层扁平细胞紧密排列而成。从表面观察 细胞为多边形 其边缘呈锯齿状 与相邻细胞紧密嵌合 细胞核椭圆形 位于细胞中央。从垂直切面观察 细胞扁薄细长 含核部分略厚 核呈扁椭圆形。衬于心、血管和淋巴管腔内面的单层扁平上皮称内皮，内皮薄而光滑，有利于血液和淋巴的流动。分布于胸膜、腹膜和心包膜表面的单层扁平上皮称间皮，其表面光滑湿润，有利于内脏器官的活动 (图 1-1)。

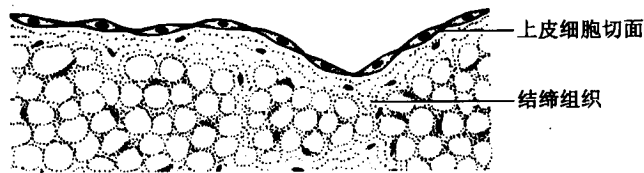


图 1-1 单层扁平上皮

2. 单层立方上皮 *simple cuboidal epithelium* 由一层立方形的细胞紧密排列而成。从表面观察，细胞为多边形。从垂直切面观察，细胞呈立方形，核圆形且位于细胞的中央。该上皮主要分布于甲状腺滤泡、肾小管和小叶间胆管等处。具有分泌和吸收的功能 (图 1-2)。




图 1-2 单层立方上皮

3. 单层柱状上皮 *simple columnar epithelium* 由一层棱柱状细胞紧密排列而成。从表面观察 细胞呈多边形。从垂直切面观察 细胞呈高柱状 核椭圆形 靠近细胞的基底部。柱状细胞之间常夹有一些具有分泌黏液的杯状细胞，对上皮起着润滑和保护作用。该上皮分布于胃、肠、胆囊、子宫和输卵管等器官的内表面 (图 1-3)。

4. 假复层纤毛柱状上皮 *pseudostratified ciliated columnar epithelium* 由柱状细胞、杯状细胞、梭形细胞和锥形细胞等构成。其中柱状细胞数量最多，游离面有纤毛。从垂直切面观察 由于细胞高矮不等 形态不一 细胞核的位置不在同一平面上 故似多层实为一层 其特点是每个细胞的基底面都与基膜相接触。该上皮分布于呼吸道。柱状细胞的纤毛具有向一

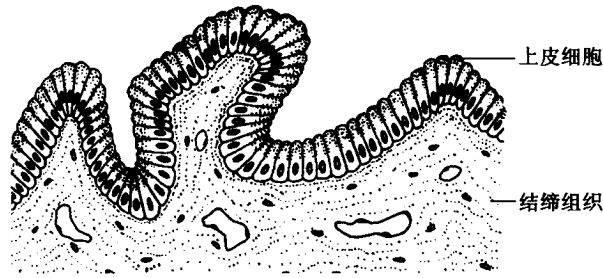


图 1-3 单层柱状上皮

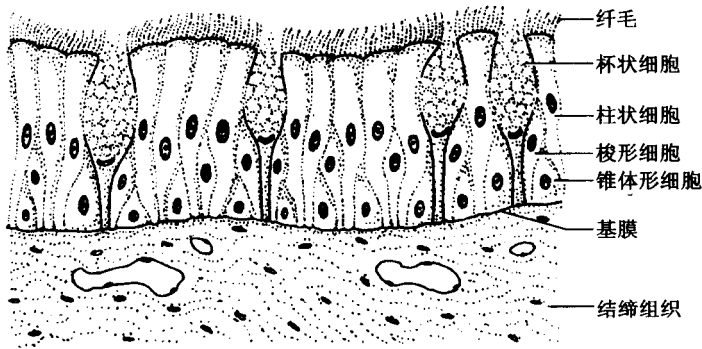


图 1-4 假复层扁平上皮

个方向摆动的特性，而杯状细胞分泌的黏液能黏附尘粒，因而对呼吸道起着保护作用（图 1-4）。

## （二）复层上皮

1. 复层扁平上皮 stratified squamous epithelium 又称复层鳞状上皮，由多层细胞紧密排列而成。浅层为数层扁平细胞；中间层为数层多边形细胞，体积较大，细胞境界清楚；紧靠基膜的基底层为一层紧密排列的低柱状或立方形细胞。该层细胞具有很强的分裂增殖能力，新生的细胞不断向浅层推移，以补充衰老脱落的浅层细胞。复层扁平上皮具有耐受摩擦的作用，主要分布于皮肤的表皮及口腔、咽、食管、肛门、阴道的内面等处（图 1-5）。

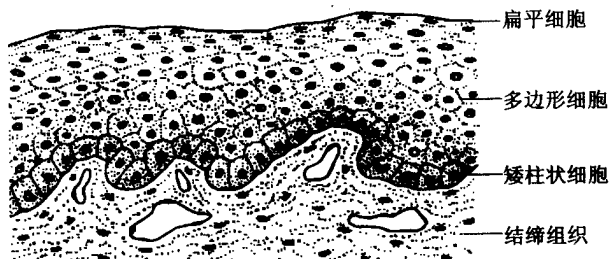


图 1-5 复层扁平上皮

2. 变移上皮 transitional epithelium 又称移行上皮，主要分布于肾盂、输尿管和膀胱等处。其特点是上皮细胞的大小、形态和层数随器官容积而改变。表面细胞呈大立方

形，胞质较浓密，称盖细胞，有防止尿液侵蚀的作用；中间层为多边形细胞，切面上呈倒置梨形；基底层细胞呈低柱状。当膀胱扩张时，上皮变薄，细胞层数减少，浅层细胞变扁平（图 1-6）。




图 1-6 变移上皮（膀胱空虚时）

## 二、上皮的特殊结构

### （一）上皮细胞的游离面

1. 微绒毛 *microvilli* 电镜观察，是由细胞膜和细胞质共同向表面伸展而形成的指状突起。其内含有许多纵行的微丝。它能够增加细胞的表面积，有利于细胞对物质的吸收。

2. 纤毛 *cilia* 与微绒毛的结构类似，但它比微绒毛粗长。电镜观察，其内含有纵行的微管。纤毛可以有节律性地向着一定方向摆动，使其附着其表面的分泌物或细小的异物朝向一个方向推移。

### （二）上皮细胞的侧面

为了使上皮细胞之间连接紧密，往往在上皮细胞的邻接面形成许多特殊结构。

1. 紧密连接 *tight junction* 位于上皮细胞顶部的周围，由相邻细胞膜的外层相互融合形成。起着阻止大分子物质从细胞间隙进入深部组织的作用。

2. 中间连接 *intermediate junction* 位于紧密连接和深部，是依靠相邻两细胞膜间的间隙中的均质物质以及该处两侧内面的一些结构相邻的细胞黏着在一起。

3. 桥粒 *desmosome* 位于中间连接的深部，是上皮细胞间最常见的连接方式。它是通过间隙内物质及其周围结构使相邻细胞之间牢固连接。

4. 缝管连接 *gap junction* 又称缝隙连接。为邻接细胞的两细胞膜之间呈间断融合形成的许多规则小管。借此以便进行离子的交换和神经冲动的传递。

### （三）上皮细胞的基底面

在上皮细胞的基底面与深面的结缔组织之间有一薄层基膜相隔。上皮细胞借基膜与深面的结缔组织相连。光镜下，基膜由细的网状纤维与基质组成。电镜下，基膜是由基板 and 网板两层构成。基膜具有连接和支持作用外，还有半透膜的性质，上皮细胞通过基膜可与深部的结缔组织进行物质交换（图 1-7）。

### 三、腺上皮

#### (一) 腺上皮及腺(体)的概念

凡是由具有分泌功能的上皮细胞(腺细胞)构成的上皮组织称为腺上皮。以腺上皮为主要成分构成的器官称为腺或腺体。

#### (二) 腺的分类

1. 内分泌腺 又称无管腺。细胞所产生的分泌物(称激素)直接进入血液或淋巴而运送到全身。

2. 外分泌腺 又称有管腺。腺细胞所产生的分泌物则经导管排出至体外或其他器官内。

#### (三) 外分泌腺的分类与结构

1. 单细胞腺 仅由单个细胞构成的腺,如杯状细胞。

2. 多细胞腺 由很多腺细胞排列而成,外包结缔组织被膜,被膜的结缔组织伸入腺的内部形成其间的质。多细胞腺的腺实质一般是由分泌部和导管部构成。人体大都属于多细胞腺(图1-8)。

(1) 分泌部 是由腺上皮围成的管泡状结构称腺泡。腺泡中央有一空腔称腺泡腔。根据腺泡的形态不同可以分为管状腺、泡状腺和管泡状腺三种;根据腺泡分泌物的性质不同可将腺泡分为黏液性腺泡、浆液性腺泡和混合性腺泡。

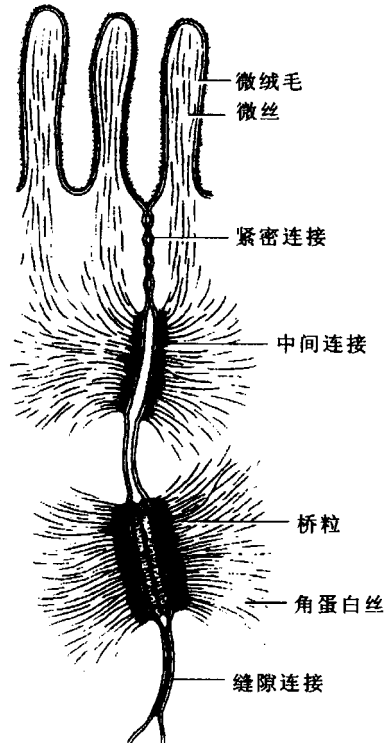


图1-7 单层柱状上皮连接超微结构




图1-8 外分泌腺的形态

①黏液性腺泡 一般是由锥体形或柱状细胞构成。核扁圆形，位于细胞的基底部。胞质内充满着黏原颗粒，切片染色时被溶解，故胞质呈空泡状。分泌黏稠的液体，内含黏蛋白，有润滑作用。由黏液性腺泡构成的腺体称黏液性腺。

浆液性腺泡 一般是由锥体形细胞构成。细胞核为圆形，位于细胞的中下部。胞质内含有酶原颗粒。分泌稀薄的液体，内含酶类。有消化作用。由浆液性腺泡构成的腺体称浆液性腺。

混合性腺泡 由黏液性细胞和浆液性细胞共同构成的腺泡称混合性腺泡。由混合性腺泡构成的腺则称混合腺。

(2) 导管部 管壁由单层或复层上皮形成。它的一端与腺泡腔相通，另一端开口于有关器官的管腔或体表。主要功能是输送分泌物。

#### 四、特殊上皮

特殊上皮是具有特殊功能的上皮，包括能感受特定刺激的感觉上皮（见感觉器官）和产生生殖细胞的生殖上皮（见生殖系统）。

## 第二节 结 缔 组 织

结缔组织 *connective tissue* 由细胞和大量的细胞间质构成。细胞间质又分为无定形呈均质状的基质和细丝状的纤维。其结构特点是：①细胞数量少，但种类多；②无极性分布；③细胞间质多；④不直接与外界环境接触。结缔组织在人体内分布广泛，主要起着保护、支持、营养和连接作用。结缔组织包括：固有结缔组织、固态的软骨组织和骨组织、液态的血液。

### 一、固有结缔组织

#### (一) 疏松结缔组织 *loose connective tissue*

疏松结缔组织的结构特点是：基质含量较多，间质中纤维成分比较少，纤维排列松散。类似蜂窝，故又称蜂窝组织。临床所说的蜂窝织炎，就是指该组织的炎症。疏松结缔组织广泛分布于细胞与细胞、组织与组织、器官与器官之间以及器官的内部。主要起着充填、连接、保护、支持、营养、防御和修复的功能（图 1-9）。

##### 1. 细胞

(1) 成纤维细胞 是疏松结缔组织中的主要成分，数量多且分布广。成纤维细胞形态不规则，胞体大，呈扁平多突形。胞核较大，呈椭圆形，位于细胞中央。核仁明显。该细胞常紧贴在胶原纤维的边缘。成纤维细胞具有形成纤维和基质的功能，与机体的生长发育及创伤的修复有密切关系。成纤维细胞在合成胶原纤维的过程中，除了需要蛋白质以外，同时还需要维生素 C 等。如果机体内的维生素 C 缺乏，则会导致胶原纤维合成障碍。故在手术及



图 1-9 疏松结缔组织 (铺片)

创伤后适当补充维生素 C 以促进伤口愈合。

(2) 巨噬细胞 又称组织细胞，它是由血液单核细胞进入结缔组织后形成。细胞呈圆形、椭圆形和不规则形，其表面有短而粗的突起称伪足。细胞核小，呈圆形，着色较深。胞质多为嗜酸性，通常含有被吞噬的异物。该细胞的功能有：① 可作变形运动；具有吞噬功能，能够吞噬细菌、异物、衰老死亡的细胞和抗原性物质；③ 参与机体的免疫反应。

(3) 浆细胞 由 B 淋巴细胞分化而成。在消化管与呼吸道的固有层及淋巴组织内比较多见。细胞呈圆形或卵圆形，胞核圆形，常偏向细胞的一侧，核仁明显，核内的异染色质附于核膜边缘，排列呈“车轮状”。该细胞的功能是：合成、储存和分泌免疫球蛋白，简称抗体 (Ig)，参与机体的体液免疫反应。一种浆细胞只能产生一种与抗原相应的特异性抗体。

(4) 肥大细胞 多见于小血管周围。胞体较大，呈圆形或卵圆形。细胞核小呈圆形。胞质内含有粗大的具有异染性的嗜碱性颗粒，颗粒为水溶性。电镜观察，颗粒内含有肝素、组胺、白三稀和嗜酸性粒细胞趋化因子等物质。组胺和白三稀可使毛细血管及微静脉通透性增加 大量液体从血管渗出 造成局部组织水肿 在皮肤表现为“荨麻疹”在呼吸道除引起黏膜水肿外，还可使细支气管平滑肌收缩，从而导致通气不畅，呼吸困难，发生“哮喘”。嗜酸性粒细胞趋化因子可引导血液里的嗜酸性粒细胞向病变部位聚集，以减轻过敏反应。肝素具有抗凝血作用。

(5) 脂肪细胞 常单个或成群分布。细胞大，呈球状，胞质内含有大量脂滴。细胞核为扁圆形，常被脂滴挤向细胞的一侧。在 HE 染色的标本上，脂滴被有机溶剂溶解而呈空泡状。该细胞具有合成和储存脂肪的功能。

(6) 未分化的间充质细胞 是一种分化程度较低并保持着分化潜能的干细胞。多分布在毛细血管周围，在一定的条件下，可以分化增殖为脂肪细胞、成纤维细胞和平滑肌。因其形态与成纤维细胞相似，故在 HE 的标本上不易分辨。

2. 细胞间质 包括纤维和基质。

### (1) 纤维

**胶原纤维** 数量最多，分布最广。由胶原蛋白组成。新鲜时呈白色，故又称白纤维。在 HE 染色切片上呈粉红色。纤维常黏合成粗细不等的胶原纤维束，直径  $1 \sim 12 \mu\text{m}$ ，呈波纹状，并有分支，彼此交织。电镜下观察胶原纤维由更细的胶原原纤维构成，由于胶原原纤维的胶原蛋白分子呈规律性错位排列，呈现出明暗相间的周期性横纹。胶原纤维的韧性大，抗拉力强，但弹性较差。

**弹性纤维** 比胶原纤维少，新鲜时呈黄色，故又称黄纤维。一般比胶原纤维细，常有分支，相互交织成网。由弹性蛋白和微原纤维束组成。弹性纤维的韧性差，弹性强。

**网状纤维** 在疏松结缔组织中含量很少，纤维最细，分支较多，彼此交织成网。由胶原蛋白组成。用银染法被染成黑色，故又称嗜银纤维。主要分布于上皮的基膜、毛细血管周围、造血器官和淋巴器官等处。

(2) **基质** 为一种无定形的胶状物质，各种细胞和纤维均被埋于其中。其主要化学成分是蛋白聚糖和水等。蛋白聚糖是蛋白质和多糖结合而成的大分子复合物。多糖主要成分为含量最多的透明质酸酶、硫酸软骨素、硫酸角质素和肝素等。基质的功能可以阻止进入体内的异物扩散。某些细菌（如溶血性链球菌）能产生透明质酸酶，分解透明质酸，使其失去黏稠性和破坏分子筛的屏障作用，从而使局部炎症扩散蔓延。另外，癌细胞和蛇的毒液中亦含有透明质酸酶，同样可以在组织中扩散蔓延。

### (二) 致密结缔组织 dense connective tissue

致密结缔组织的特点是：细胞和基质少；细胞以成纤维细胞为主；纤维成分多，排列紧密，以粗大的胶原纤维和弹性纤维为主（图 1-10）。

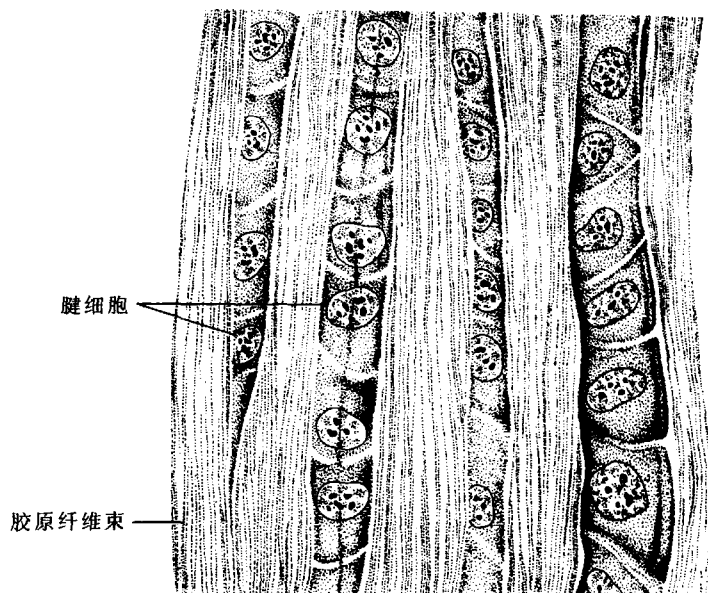


图 1-10 致密结缔组织

### (三) 脂肪组织 adipose tissue

主要由脂肪细胞构成，成群的脂肪细胞之间被疏松结缔组织分隔成许多脂肪小叶。

脂肪组织主要分布于皮下组织、网膜、系膜和某些脏器周围。具有储存脂肪、支持、缓冲、保护、维持体温及参与能量代谢等功能,也是体内最大的“能量库”(图 1-11)。

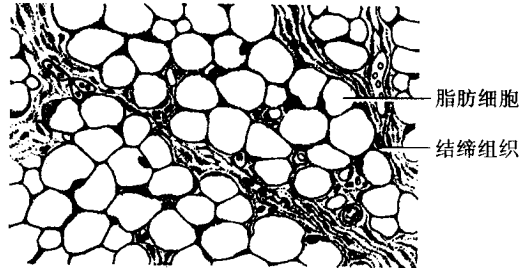


图 1-11 脂肪组织

#### (四) 网状组织 connective tissue

网状组织主要由网状细胞和网状纤维构成。网状细胞为一种星状多突细胞,相邻细胞突起彼此相互连接成网,网状纤维由网状细胞产生。网状组织是构成骨髓、淋巴组织、淋巴器官(淋巴结、脾)的结构基础,并为血细胞的发生和淋巴细胞的发育提供适宜的微环境。

## 二、软骨组织与软骨

### (一) 软骨组织

1. 软骨细胞 位于软骨陷窝内。在软骨周围部的每个陷窝内仅有一个较小、幼稚的软骨细胞。在中央部的陷窝较大,可容纳两个至数个个体较大、趋于成熟并呈圆形、卵圆形或不规则形的软骨细胞。软骨细胞有形成纤维和基质的功能。

2. 细胞间质 包括基质和纤维。基质呈半固体凝胶状,HE染色呈嗜碱性,主要由蛋白多糖和水构成。基质内的许多小腔隙称软骨陷窝,其内含有软骨细胞。包埋于基质内的纤维主要有胶原纤维和弹性纤维。间质内一般没有血管、淋巴管和神经,其营养依靠软骨表面的软骨膜血管供给。

### (二) 软骨

1. 软骨的构造 软骨是一种器官,由软骨组织和软骨膜构成。软骨膜对软骨具有保护、营养、生长和修复作用。

#### 2. 软骨的分类和结构特点

(1) 透明软骨 新鲜标本呈半透明状,基质内含有少量胶原纤维。此软骨主要分布于喉、气管、支气管、关节软骨和肋软骨(图 1-12)。

(2) 弹性软骨 新鲜标本略呈黄色,其结构与透明软骨大致相似。其内含有大量的弹性纤维,并交织成网。此软骨分布于耳郭和会厌等处。

(3) 纤维软骨 新鲜标本呈乳白色,其基质内含有大量平行排列或交叉排列的胶原纤维束。分布于椎间盘、关节盘和耻骨联合等。

## 三、骨组织与骨

### (一) 骨组织的构造

骨组织的构造如图 1-13 所示。

1. 骨细胞 为多突细胞,其胞体位于骨陷窝内,呈扁椭圆形。由胞体上发出数个突起

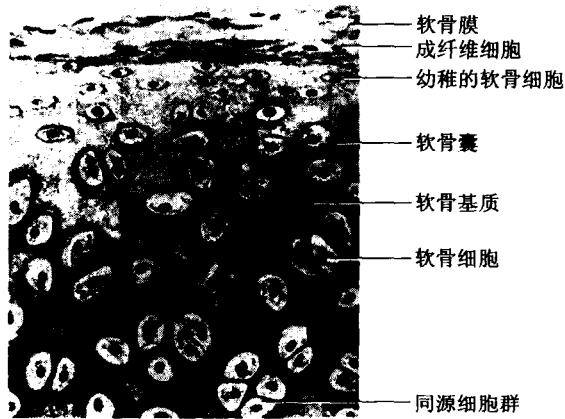


图 1-12 透明软骨




图 1-13 骨组织（磨片）

伸入骨小管内，与相邻细胞的突起彼此接触，并通过突起用来吸收骨小管内基质的营养物质。

除骨细胞外，还有成骨细胞和破骨细胞。在骨的形态结构不断破坏与改建的过程中，共同完成旧骨质的吸收和新骨质形成。

2. 骨质 是一种钙化的细胞间质。由有机质和无机质两种成分构成。有机质主要为胶原纤维，含量较少，具有很大的韧性。无机质又称骨盐，主要为磷酸钙和碳酸钙，含量较多能使骨质坚硬。

3. 胶原纤维 由黏多糖蛋白结合在一起并有钙盐沉积形成坚硬的薄板状结构称骨板。在骨板内或骨板之间有扁椭圆形小腔称骨陷窝。陷窝周围有放射状排列的细小管道称骨小管。相邻陷窝的骨小管彼此连通。

## （二）骨的结构

骨 bone 是一个器官 由骨质、骨膜、骨髓和神经、血管等构成。骨构成人体的支架 具有保护和支撑作用 在运动中起着杠杆作用 是体内钙的储存库 同时参与钙的代谢 以维持血钙的一定浓度。

1. 骨质 可分为骨密质和骨松质两部分。骨松质分布于骨及长骨的骨髓内部，它由

许多相互交错排列的小薄骨片构成，称骨小梁。骨小梁则由不规则的骨板和骨细胞构成，其内含有红骨髓、血管和神经。骨密质分布于骨的表面和长骨的骨干，它由规则排列的骨板和骨细胞构成。在光镜下观察长骨骨干的骨密质，主要由三种不同排列方式的骨板构成（图 1-14）。

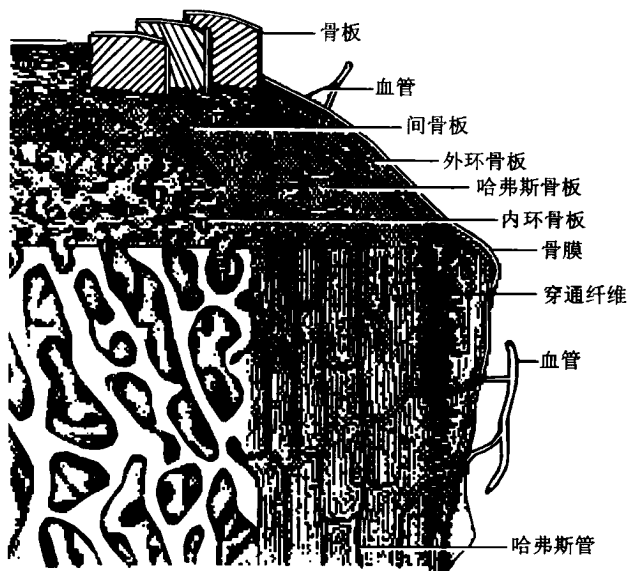


图 1-14 长骨骨干结构模式图

(1) 环骨板 可分为位于骨干表面的外环骨板和骨干内表面的内环骨板。在内、外环骨板中均可见有横向穿行的管道，称穿通管或佛克曼管。它是骨膜血管、神经进入骨板和抵达中央管的管道。

(2) 骨单位 又称哈弗斯系统，位于内、外环骨板之间，是多层同心排列的圆筒形骨板，与骨干的长轴平行排列。在骨单位的中心有一条纵行的小管，称中央管（又称哈弗斯管），它是血管、神经的通道。

(3) 间骨板 位于骨单位之间，充填着一些排列不规则的骨板，称间骨板。是陈旧的骨单位吸收后的残留部分。

2. 骨膜 由致密结缔组织构成。覆盖在骨表面的称骨外膜，衬贴于骨髓腔、骨小梁表面和中央管内表面的称骨内膜。骨膜内含有血管和神经，有营养骨组织的作用。靠近骨表面的骨膜内层含有骨原细胞，它具有分裂增生和分化成骨细胞及破骨细胞的能力，对骨的生长和骨折后的修复愈合有重要的作用。

3. 骨髓 充填于骨髓腔及骨松质间隙内，分为红骨髓和黄骨髓两种。红骨髓具有造血功能。

## 第三节 血液

### 一、血液的结构

血液 blood 是结缔组织的一种类型，在心血管内循环流动。它由血浆和血细胞组成。正常成人的血液总量约为 4 000 ~ 5 000 mL 占体重的 7% ~ 8%。血液保持相对恒定的密度（旧称比重）、酸碱度、渗透压和化学成分，为组织和细胞进行生理活动提供必要条件。

#### （一）血浆

血浆 plasma 相当于结缔组织的细胞间质，为一种淡黄色的液体，约占血液容积的 55%，血浆中约 90% 是水，其余是血浆蛋白（包括白蛋白、球蛋白、纤维蛋白原）、激素、糖、脂质（旧称脂类）、维生素、无机盐及代谢产物等。血液离开心血管后会凝固成血块，同时析出淡黄色透明的液体称血清，与血浆的区别是不含有纤维蛋白原。

#### （二）血细胞 blood cell

在光镜下观察血细胞的形态结构，通常采用瑞氏染色的血液涂片标本如图。

1. 红细胞 erythrocyte, red blood cell, RBC 是血液中数量最多的一种细胞。正常成人的血液中红细胞的平均值男性为  $(4.5 \sim 5.5) \times 10^{12}/L$  女性为  $(3.5 \sim 4.5) \times 10^{12}/L$ 。成熟的红细胞无细胞核和细胞器，呈双凹圆盘状，直径 7 ~ 9  $\mu\text{m}$ 。中央部稍薄，染色较淡，周边部略厚，染色较深。胞质内充满大量血红蛋白 hemoglobin, Hb, Hb 的正常含量男性为 120 ~ 160 g/L 女性为 110 ~ 150 g/L，它具有运输  $O_2$  和  $CO_2$  的功能。当血液流经肺泡毛细血管时，由于肺内氧分压高， $CO_2$  分压低，Hb 就与  $O_2$  结合，释放  $CO_2$ ；血液流经组织内的毛细血管时，由于氧分压低， $CO_2$  分压高，Hb 就释放  $O_2$  与  $CO_2$  结合，并运走  $CO_2$ 。由于 CO 和氰化物与 Hb 的亲合力大于氧，一旦机体吸入过多的 CO 如煤气中毒时，能与氧结合的 Hb 就会大大减少，从而使机体出现缺氧性呼吸困难，甚至危及生命。

在正常人的血液中除了大量的成熟红细胞外，还有数量很少的刚从骨髓进入血液尚未完全成熟的红细胞，称网织红细胞。在正常成人的外周血液中，约占红细胞总数的 0.5% ~ 1.5%，新生儿可达 3% ~ 6%，这表明新生儿造血功能旺盛。故网织红细胞在外周血液中的数量可作为了解骨髓造血功能及某些血液病的诊断、疗效判断的指标之一。

红细胞的数量可随生理状况而变化，一般婴幼儿高于成年人，高原地区的居民高于平原地区的居民。当血液中的红细胞低于  $3 \times 10^{12}/L$  或 Hb 低于 100 g/L 时称为贫血。红细胞的平均寿命 120 天。衰老的红细胞多在脾、骨髓和肝等处被巨噬细胞吞噬，与骨髓生成和释放进入外周血液的红细胞数目处于相对恒定。

2. 白细胞 leukocyte, white blood cell, WBC 为一种无色有核、呈球形的细胞。健康成人白细胞的正常值为  $(4 \sim 10) \times 10^9/L$ 。在光镜下，根据细胞质内有无特殊颗粒，可将白细胞分为有粒白细胞和无粒白细胞两类。有粒白细胞又根据特殊颗粒的嗜色性，分为中性粒细胞、嗜酸性粒细胞和嗜碱性粒细胞；无粒白细胞分为单核细胞和淋巴细胞。

(1) 中性粒细胞 neutrophilic granulocyte 是白细胞中数量最多的一种，占白细胞总数的 50% ~ 70%。细胞呈球形，直径 10 ~ 12  $\mu\text{m}$ ，胞核一般分为 2 ~ 5 叶，以 3 叶多见，叶间有细丝相连。胞质内含有许多细小的浅红色中性颗粒，分布均匀。电镜下，可见颗粒有膜包被。颗粒分为两种：一种是特殊颗粒，其内含有碱性磷酸酶和溶菌酶等物质。另一种是嗜天青颗粒，为一种溶菌酶，含有过氧化物酶与其他水解酶。中性粒细胞具有活跃的变形运动和很强的吞噬消化细菌的能力，在体内起着重要的防御作用。

(2) 嗜酸性粒细胞 acidophilic granulocyte 占白细胞总数的 0.5% ~ 3%。细胞呈球形，直径 10 ~ 15  $\mu\text{m}$ ，胞核多分为两叶，叶间有细丝相连。胞质内充满粗大的橘红色颗粒，分布均匀。电镜下可见有膜包被，中心含有电子密度高的结晶体，主要由碱性蛋白质组成，内含过氧化物酶、酸性磷酸酶和组胺酶等，具有溶酶体的性质。嗜酸性粒细胞也能作变形运动，具有趋化性，吞噬抗原抗体复合物，释放组胺酶灭活组胺，从而减轻过敏反应。当机体患某些过敏性疾病和寄生虫病时，该细胞会明显增多。

(3) 嗜碱性粒细胞 basophilic granulocyte 仅占白细胞总数的 0 ~ 1%。细胞呈球形，直径 10 ~ 12  $\mu\text{m}$ 。核呈 S 形或不规则，胞质内含有大小不等、分布不均的嗜碱性颗粒，染成蓝色。电镜下为膜包颗粒，内有排列规则的致密微粒。组织化学证明颗粒内含有肝素、组胺等，肝素具有抗凝血作用，组胺参与机体过敏反应。

(4) 淋巴细胞 lymphocyte 占白细胞总数的 20% ~ 30%。呈圆形或卵圆形，大小不等，直径 6 ~ 16  $\mu\text{m}$ 。细胞核呈圆形，一侧常有凹陷，被染成紫色，胞质较少，染成天蓝色，并可见少量嗜天青颗粒。根据淋巴细胞的发生部位、表面特性和免疫功能不同，可把淋巴细胞分为 T 淋巴细胞、B 淋巴细胞、杀伤 (K) 细胞和自然杀伤 (NK) 细胞等四类。T 淋巴细胞主要参与细胞免疫；B 淋巴细胞受抗原刺激后增殖分化为浆细胞，并产生抗体，参与体液免疫。K 细胞和 NK 细胞可直接杀伤靶细胞。

(5) 单核细胞 monocyte 占白细胞总数的 3% ~ 8%。是血细胞中最大的一种细胞，直径 14 ~ 20  $\mu\text{m}$ 。细胞呈圆形或椭圆形，胞核呈肾形或蹄铁形，胞质较多，染成浅蓝色，内有散在性的嗜天青颗粒，此颗粒是一种溶酶体。单核细胞具有活跃的变形运动、趋化性和一定的吞噬功能。该细胞在血液中停留 1 ~ 2 天后，进入结缔组织转变为巨噬细胞。

3. 血小板 blood platelet 是由骨髓内的巨核细胞脱落下来的小块胞质碎片形成。其正常值为  $(100 \sim 300) \times 10^9/\text{L}$ 。呈双凸圆盘状，直径 2 ~ 4  $\mu\text{m}$ 。表面有完整的胞膜，无细胞核，但有一些细胞器。血涂片上，形态不规则，常成群分布于血细胞之间。瑞氏染色后，周围部分染成浅蓝色称透明区，中央部分为紫色颗粒称颗粒区。电镜下观察血小板的膜表面有糖衣，细胞内无核，有小管系、线粒体、微丝和微管等多种细胞器，以及血小板颗粒和糖原颗粒。血小板在止血、凝血过程中起重要作用。血液中的血小板低于  $100 \times 10^9/\text{L}$  时，就会引起皮下出血，临床上称为血小板减少性紫癜。低于  $50 \times 10^9/\text{L}$  时，则有自发性出血危险。

## 二、血细胞的发生

各种血细胞都来自造血器官的造血干细胞，原始的造血干细胞又称多能干细胞，造血干细胞在一定条件下分裂增殖分化形成为各系定向干细胞，然后由已失去多向分化能力的定向干细胞再分化成某一系成熟的血细胞。