中华医学系列图书

ZHONGHUA YIXUE XILIE TUSHU

临床病例会诊与点评

——心血管内科分册

LINCHUANG BINGLI HUIZHEN YU DIANPING

—XINXUEGUANNEIKE FENCE

主编　胡大一

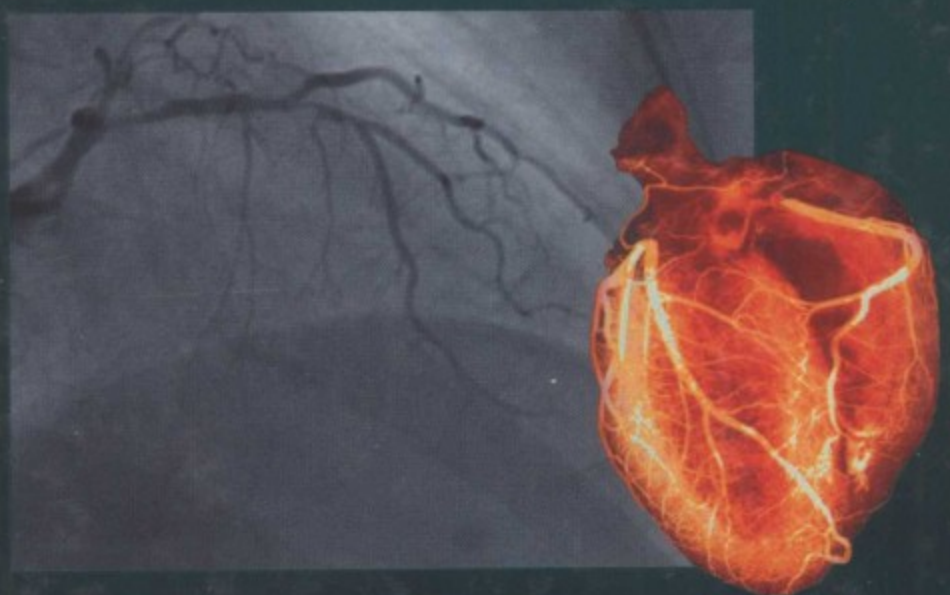



人民軍醫出版社

PEOPLE'S MILITARY MEDICAL PRESS

需要全本请访问 www.ertongbook.com



临床病例会诊与点评

—心血管内科分册

LINCHUANG BINGLI
HUIZHEN YU DIANPING
—XINXUEGUANNEIKE FENCE

◎ 策划编辑：张　田　马　莉

◎ 封面设计：新方设计工作室 13701038154

ISBN 978-7-5091-2455-0

9 787509 124550 >

销售分类　临床医学/心血管内科

定价：119.00 元

·中华医学系列图书·

临床病例会诊与点评
——心血管内科分册

LINCHUANG BINGLI HUIZHEN YU DIANPING
——XINXUEGUANNEIKE FENCE

主　编　胡大一

人民军医出版社
PEOPLE'S MILITARY MEDICAL PRESS
北　京

图书在版编目(CIP)数据

临床病例会诊与点评——心血管内科分册/胡大一主编．—北京：人民军医出版社，2009.1

（中华医学系列图书）

ISBN 978-7-5091-2455-0

Ⅰ．临… Ⅱ．胡… Ⅲ．①临床医学②心脏血管疾病-诊疗 Ⅳ．R4 R54

中国版本图书馆 CIP 数据核字(2008)第 211019 号

策划编辑：张 田 马 莉 **文字编辑**：杨丽华 **责任审读**：刘 平

出 版 人：齐学进

出版发行：人民军医出版社 **经销**：新华书店

通信地址：北京市 100036 信箱 188 分箱 **邮编**：100036

质量反馈电话：(010)51927270；(010)51927283

邮购电话：(010)51927252

策划编辑电话：(010)51927300－8225

网址：www.pmmp.com.cn

印刷：北京天宇星印刷厂 **装订**：恒兴印装有限公司

开本：787mm×1092mm 1/16

印张：26 **字数**：627 千字

版、印次：2009 年 1 月第 1 版第 1 次印刷

印数：0001～3200

定价：119.00 元

版权所有 侵权必究

购买本社图书，凡有缺、倒、脱页者，本社负责调换

序

临床病例讨论是临床工作实践的总结和临床经验的积累，是一个由理论到实践，再由实践到理论的过程。当前临床医学的诊断与治疗有了迅速进展。具体说来，诊断的手段与方法随着高科技、新设备的出现正越来越多地被临床医师所熟悉和掌握。可供选择的治疗方法也逐渐增多。因此，更新知识和理念，掌握新的诊疗技术，了解临床医学的新进展已成为广大医务工作者的迫切要求。

尽管今天医疗技术已为临床医师提供了先进的诊断技术与仪器、器械，并对确诊患者提供了重要依据。但任何技术均代替不了正确的科学分析、综合及判断的思维方法，而医务工作者本人仍是做出正确临床诊断决策的关键。基于这个理念，由中华医学会杂志社与人民军医出版社共同策划、组织编写了一套《临床病例会诊与点评》丛书。收纳了部分近年来曾在中华医学系列杂志病例讨论栏目发表的优秀文章，同时也征集了全国各大、中型医院的典型及疑难病例，将其归类分为21个学科（分册），在国内组织几百名具有权威性的临床医学专家对这些病例进行个案及综合分析点评，提出精练的思维方法和清晰的诊疗思路，汇集众多医学专家宝贵的临床经验，综述近年来医学领域的新理论、新观点、新进展，旨在引导勤奋刻苦、好学上进的年轻医师逐渐步入神圣的医学殿堂，避免走误诊、误治的弯路，在艰苦的医学道路上探索一条成功之路。在此，我对为编写《临床病例会诊与点评》付出心血和努力的各位专家表示衷心的感谢！

这套《临床病例会诊与点评》丛书是集体智慧的结晶，内容丰富，资料翔实，科学实用，是一套很有价值的参考书，对于提高我国临床医师整体诊疗水平将起到很大的促进作用。

我很愿意为此套丛书作序，并希望该丛书的出版能为临床医学科学的发展起到推动作用。

中华医学会　会长

2008年3月1日

需要全本请访问 www.ertongbook.com

前　言

每年有成千上万个临床试验的结果公布，临床工作指南与共识不断地增加，内容也不断地被更新，循证医学日益深入人心。了解重大临床试验结果，学习与贯彻相关指南，对于促进临床实践的规范化有重要指导意义。但循证医学为临床流行病学的范畴，它面对的是一类特定（明确入选与排除标准）的患者，关注的是诊治一类患者的共性原则，而临床医师面对的是个性不一的病例，对少见、疑难、新发、危急重症的患者很难或不可能设计组织临床试验。

现代技术突飞猛进，日新月异。它一方面推动了疾病诊断治疗的进步，同时也带来了科学主义和技术至上的倾向。见病症，不知病理，更不全面了解患者，甚至出现器具（如支架）对决病变（冠状动脉慢性完全闭塞病变）的医患两面不是“人”的尴尬。

因此，今天迫切需要呼吁医学回归人文，回归临床，回归“三基三严”。人民军医出版社与中华医学会杂志社组织策划《中华医学系列图书·临床病例会诊与点评》，是非常及时和完全必要的。以病例为基础的学习（case-based learning）对于临床医师，包括心内科专科医师的培训必不可少。

我国有十分丰富的病例资源，认真收集整理、出版发行，与全国临床医师分享这些宝贵经验，对于提高我国广大临床医师的医疗水平至关重要。我们不但要重视成功诊治的病例，更应珍视误诊、漏诊的病例，因为后者饱含着患者生命与痛苦的代价。通过以病例为基础的学习，还应坚持以哲学的思想思考、总结与沉淀规律。

我衷心感谢所有提供病例，参与心内科分册编写的医院和各位编委的辛勤劳动和富有成效的工作。

我希望这项工作能坚持做下去，越做越好。

胡大一

2008 年 7 月 20 日

目　录

第 1 章　冠状动脉粥样硬化性心脏病 …… (1)
病例 1　冠状动脉瘤并广泛前壁心肌梗死 …… (1)
病例 2　冠状动脉慢血流致心肌透壁缺血 …… (4)
病例 3　急性下壁心肌梗死并发三度房室传导阻滞 …… (7)
病例 4　急性心肌梗死并发左心室游离壁破裂、急性心脏压塞、心源性休克抢救成功 …… (9)
病例 5　急性心肌梗死的少见病因——原发性冠状动脉夹层 …… (12)
病例 6　成功抢救急性心肌梗死并发多脏器功能衰竭 …… (15)
病例 7　急性心肌梗死合并上消化道出血 …… (17)
病例 8　急性心肌梗死并发室间隔穿孔(室间隔穿孔封堵术及冠状动脉内支架术)、溶血性贫血 …… (20)
病例 9　急性下、后壁心肌梗死合并二尖瓣后乳头肌断裂 …… (22)
病例 10　急性心肌梗死并发室颤 …… (24)
病例 11　Graves 病合并心肌梗死 …… (27)
病例 12　心肌桥压迫冠状动脉左前降支中段造成完全性狭窄 …… (30)
病例 13　封堵器过敏致血小板减少 …… (33)
病例 14　冠状动脉开口异常的慢性闭塞病变再认识 …… (35)
病例 15　高龄、高危患者 PCI 术后并发急性呼吸衰竭 …… (37)
病例 16　高血压、糖尿病合并急性心肌梗死——行 PCI 术后出现急性肾衰竭 …… (40)
病例 17　选择性冠状动脉造影术后并发股动脉假性动脉瘤 …… (42)
病例 18　PCI 术后血胸及休克的病因分析及处理 …… (45)
病例 19　PCI 和上消化道出血 3 例 …… (49)
病例 20　DES 术后极晚期血栓形成 …… (53)
病例 21　乳内动脉窃血致冠状动脉旁路移植术后心绞痛反复发作 …… (57)
病例 22　变异型心绞痛 …… (59)
病例 23　特殊类型心绞痛 …… (62)

第 2 章　高血压 …… (65)
病例 24　血压升高、第二性征缺乏、肾上腺增生 …… (65)
病例 25　原发性肾素增多症-肾胚细胞瘤合并严重高血压 …… (68)
病例 26　单纯巨大肾囊肿合并高血压 …… (71)

病例 27　原发性醛固酮增多症 …… (74)
病例 28　发作性血压增高伴咳、喘、夜间不能平卧 …… (77)
病例 29　肾性高血压 …… (80)
病例 30　以肢体麻木为主要症状的嗜铬细胞瘤 …… (84)

第 3 章　心律失常 …… (89)
病例 31　静脉注射大剂量美托洛尔成功治疗心肌梗死后反复室速、室颤 …… (89)
病例 32　心肌脂肪瘤致室性心动过速反复发作 …… (92)
病例 33　左侧双隐匿性旁道参与的房室折返性心动过速 …… (94)
病例 34　介入射频消融治疗房颤合并直背综合征房间隔穿刺失败 …… (100)
病例 35　左冠状动脉畸形并感染性囊肿致恶性心律失常 …… (103)
病例 36　左心室特发性室速 …… (106)
病例 37　心脏脂肪瘤合并室性心律失常 …… (108)
病例 38　高钾血症致窦性停搏晕厥 …… (110)
病例 39　全身肌反应亢进伴肌损害及 QT 间期延长 …… (112)
病例 40　预激综合征合并心房颤动的治疗 …… (117)
病例 41　三度房室传导阻滞 VVI 起搏因心房收缩导致心室起搏脉冲失效——心室起搏的“P-S”现象 …… (120)
病例 42　间断乏力、胸闷、头晕伴黑矇 …… (124)

第 4 章　心脏瓣膜病 …… (127)
病例 43　反复胸闷、心悸 …… (127)
病例 44　二尖瓣狭窄 …… (130)
病例 45　内、外科联合治疗重度二尖瓣狭窄伴大量腹水 …… (132)
病例 46　风湿性心脏瓣膜病合并结核感染酷似感染性心内膜炎 …… (135)
病例 47　老年人心脏瓣膜病合并冠心病的治疗 …… (138)

第 5 章　心力衰竭 …… (145)
病例 48　心肌致密化不全(1) …… (145)
病例 49　心肌致密化不全(2) …… (148)
病例 50　瓣膜性心肌病经抗心力衰竭药物治疗左心功能恢复 …… (149)
病例 51　扩张性心肌病合并冠心病 …… (153)
病例 52　心力衰竭 …… (155)
病例 53　心脏再同步化治疗风湿性心脏病心功能不全 …… (159)

第 6 章　感染性心内膜炎 …… (164)
病例 54　抗凝治疗永久起搏器置入术后的感染性心内膜炎 …… (164)
病例 55　感染性心内膜炎致多脏器栓塞 …… (166)
病例 56　晚期人工瓣膜性心内膜炎 …… (171)

病例 57　发热、突发意识丧失 …… (174)
病例 58　复方磺胺甲噁唑联合环丙沙星治愈嗜麦芽窄食单胞菌致感染性心内膜炎 …… (180)
病例 59　微小膜部室间隔缺损并发二、三尖瓣感染性心内膜炎 …… (181)

第 7 章　心肌疾病 …… (185)
病例 60　致心律失常右室发育不良性心肌病 …… (185)
病例 61　瓣膜置换术后出现间断低热、贫血 …… (186)
病例 62　肥厚型心肌病合并心肌致密化不全 …… (190)
病例 63　胸闷气短 5 年，加重伴少尿、不能平卧 1 周 …… (196)
病例 64　心悸、乏力 2d 伴黑矇 2 次 …… (200)
病例 65　扩张型心肌病 …… (203)
病例 66　心肌炎伴多次晕厥 …… (205)
病例 67　类似急性心肌梗死的急性心肌炎 …… (209)

第 8 章　心包疾病 …… (211)
病例 68　酷似急性心肌梗死的重症急性心肌心包炎 …… (211)
病例 69　胸腺癌心包转移误诊为结核性心包炎 …… (215)
病例 70　心包恶性间皮瘤 …… (217)

第 9 章　先天性心脏病 …… (221)
病例 71　室间隔缺损封堵术后迟发房室传导阻滞危险因素的临床分析 …… (221)
病例 72　双孔型继发孔房间隔缺损介入术 …… (226)
病例 73　巨大膜部室间隔缺损介入治疗 …… (228)
病例 74　动脉导管未闭外科结扎术后再通(PDA) …… (231)
病例 75　先天性左心室肌型憩室合并前壁心肌梗死 …… (233)

第 10 章　血管疾病 …… (235)
病例 76　主动脉夹层 …… (235)
病例 77　假性主动脉夹层 …… (237)
病例 78　大动脉炎累及冠状动脉 …… (239)
病例 79　大动脉炎合并原发性高血压 …… (242)
病例 80　大动脉炎致双肾动脉狭窄 …… (244)
病例 81　高血压伴腹痛 …… (248)
病例 82　胸痛伴 cTnI 阳性 …… (251)
病例 83　口干、头晕伴肢体麻木 …… (255)
病例 84　肾动脉狭窄 …… (257)
病例 85　急性肺水肿、急性冠状动脉综合征和肾动脉狭窄 …… (260)
病例 86　Takayasu 动脉炎肺动脉型 …… (262)

第 11 章　肺动脉栓塞 …… (267)
病例 87　活动后胸闷、气短 …… (267)
病例 88　应用超声多普勒心动图连续观察急性肺栓塞溶栓疗效 …… (269)
病例 89　肺动脉血栓栓塞酷似 ST 段抬高的急性心肌梗死 …… (271)
病例 90　肺动脉肉瘤误诊为肺栓塞 3 例报告 …… (272)
病例 91　肺栓塞，肝素应用后致血小板减少 …… (275)
病例 92　急诊床旁超声 Doppler 心动图辅助诊断急性致命性肺栓塞伴矛盾性脑栓塞 …… (277)
病例 93　冠状动脉造影术后突发急性肺动脉栓塞 2 例 …… (278)
病例 94　急性肺动脉栓塞误诊为急性心肌梗死 8 例原因分析 …… (280)
病例 95　发作性心前区疼痛 6 个月加重 1 周 …… (282)
病例 96　胸闷、心悸、反复心搏骤停 …… (285)
病例 97　顽固性心力衰竭合并肺栓塞 …… (288)
病例 98　胆囊切除术后大面积肺栓塞 …… (292)
病例 99　急性肺动脉栓塞 …… (293)

第 12 章　晕厥 …… (298)
病例 100　血管迷走性晕厥为首发症状的鼻咽癌 …… (298)
病例 101　反复活动后晕厥、胸闷、气短(1) …… (301)
病例 102　反复晕厥，胸闷、气短(2) …… (305)
病例 103　以晕厥、胸痛为首发症状的右心房黏液瘤 …… (310)

第 13 章　其他 …… (314)
病例 104　心尖球囊样综合征(1) …… (314)
病例 105　心尖球囊样综合征(2) …… (318)
病例 106　原发性醛固酮症并发横纹肌溶解 …… (325)
病例 107　腺垂体功能减退患者 PCI 后诱发垂体功能急性失代偿 …… (326)
病例 108　假性室壁瘤 …… (328)
病例 109　左心房黏液瘤致冠状动脉栓塞 …… (330)
病例 110　传染性单核细胞增多症合并多脏器受累 …… (334)
病例 111　无病理生理基础的左心室心尖部有蒂巨大血栓 …… (336)
病例 112　心脏肉瘤 …… (339)
病例 113　心腔内异常回声 …… (342)
病例 114　发热待查合并心肌梗死 …… (345)
病例 115　持续性腹痛伴心肌梗死及肾脏损害 …… (348)
病例 116　类似急性心肌梗死的心脏综合征 …… (351)
病例 117　原发性醛固酮症误诊为不稳定型心绞痛 …… (355)
病例 118　以心绞痛为首要表现的甲状腺功能亢进性心脏病 …… (359)

病例 119　推拿促发后腹膜嗜铬细胞瘤破裂 …… (362)
病例 120　误诊为重症心肌炎的垂体危象 …… (365)
病例 121　子宫静脉内平滑肌瘤 …… (368)
病例 122　溺水致心跳呼吸骤停 33min 复苏成功 …… (371)
病例 123　皮疹、呼吸困难、肝大 …… (374)
病例 124　严重 SIE 孕产妇获得成功治疗 …… (378)
病例 125　产后发热伴胸痛和呼吸困难 …… (382)
病例 126　脑梗死合并直立性低血压 …… (386)
病例 127　他汀类药物致急性肾衰竭 …… (389)
病例 128　服用他汀类药物致横纹肌溶解 …… (391)
病例 129　非冠心病原因的急性心肌梗死 2 例 …… (394)

需要全本请访问 www.ertongbook.com

第 1 章　冠状动脉粥样硬化性心脏病

病例 1　冠状动脉瘤并广泛前壁心肌梗死

一、病 历 摘 要

患者男性，33 岁，为行冠状动脉介入治疗，入院。患者于劳累时突发胸骨后压榨样疼痛，伴恶心、呕吐、大汗、四肢乏力，就诊于当地医院，ECG 及心肌酶学检查诊断为“急性前壁心肌梗死”，经治疗后好转出院，之后未再有胸痛发作，为行冠状动脉介入治疗入我院。

既往史：吸烟 10 年，10～15 支/天。无高血压、糖尿病病史，无扁桃体炎、关节疼痛等病史。

入院查体：脉搏 82/min，血压 120/70mmHg(1mmHg＝0.133kPa)，神志清，贫血貌；双肺呼吸音清，无干、湿性啰音；叩诊心界向左下扩大，心率 82/min，律齐，主动脉瓣听诊区可闻及 2/6级收缩期杂音；腹软，肝、脾肋下未及；双下肢轻度可凹性水肿；神经系统未见异常。

辅助检查：ECG 示窦性心律(心率 74/min)，心电轴左偏，急性广泛前壁心肌梗死恢复期(图 1-1)；心脏彩色超声检查示左心房内径 57mm，左心室舒张末期内径(LVEDD)64mm，升主动脉内径 41mm，室间隔厚度 10mm，左心室后壁厚 10mm，室间隔中下段至心尖部室壁变薄，稍向外膨出，室壁运动减弱；血常规示白细胞(WBC)4.9×10^9/L，红细胞(RBC)2.73×10^{12}/L，血红蛋白(HGB)85g/L，血细胞比容(HCT)0.267，血小板(PLT)166×10^9/L；尿常规示隐血(卅)，RBC 50/μl，尿胆原 8.0μmol/L；类风湿因子(RF)159U/ml 阳性；血沉(ESR)75mm/1h；抗核抗体(ANA)1∶160，HS 阳性；抗环瓜氨酸肽(CCP)、抗中性粒细胞胞浆抗体(ANCA)、肾素-血管紧张素-醛固酮系统(RAS)及 ENA(抗可提取性核抗原-抗体)多肽谱均为阴性；心肌酶谱肌钙蛋白、MYO 均正常。骨髓象示骨髓增生明显活跃，粒∶红(G/E)为 2∶1，粒系占 60.8%，红系占 30%，以中晚红为主，部分呈老核幼浆表现，成熟红细胞轻度大小不一，部分中空区偏大，可见畸形，嗜多染。

诊断：①冠心病，急性广泛前壁心肌梗死，心功能Ⅱ级；②贫血原因待查。

治疗：给予常规抗凝、抗血小板、血管紧张素转换酶、调脂、硝酸酯类及 β 受体阻滞药等治疗，病情稳定后行冠状动脉造影(CAG)，发现左冠状动脉前降支近段可见 2.0cm×2.0cm(直径)大小球形动脉瘤(图 1-2)，造影剂在瘤内呈涡流状流动，远端血管前向血流延迟显

影，但无狭窄，确诊为冠状动脉瘤。建议择期行带膜支架介入治疗，但患者因经济困难拒绝介入治疗。

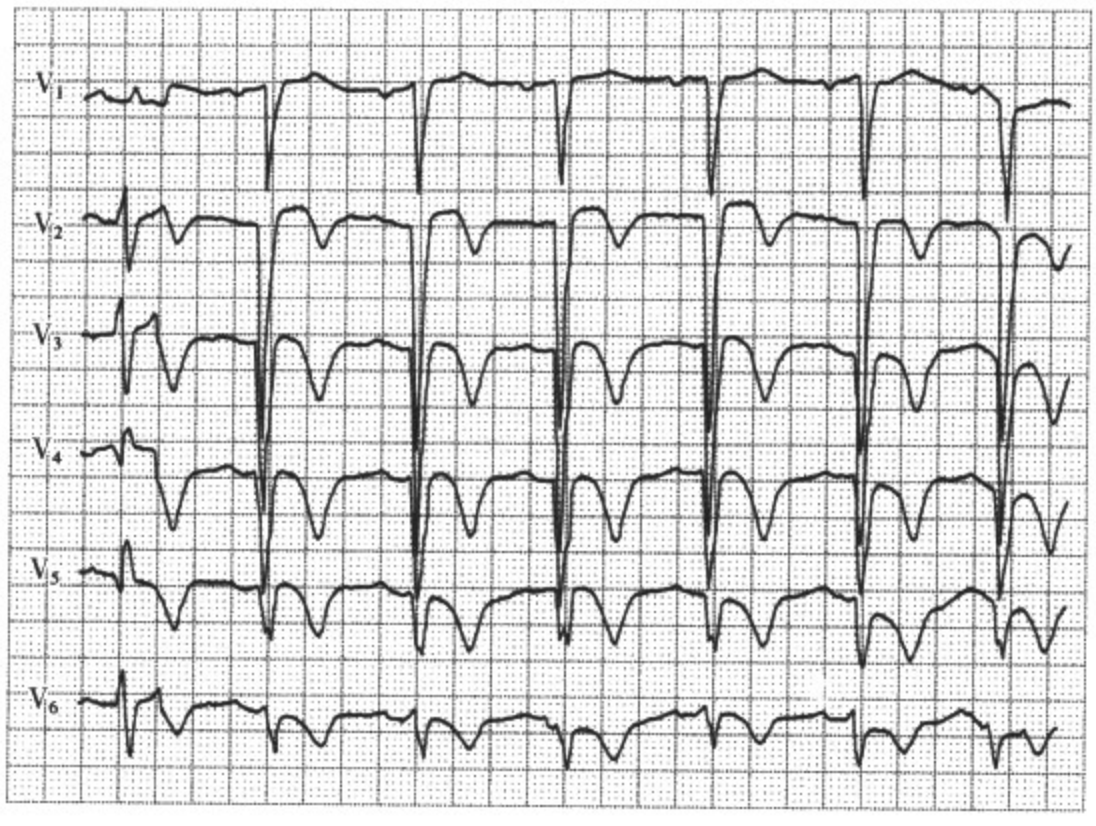

图 1-1　心电图示前壁心肌梗死

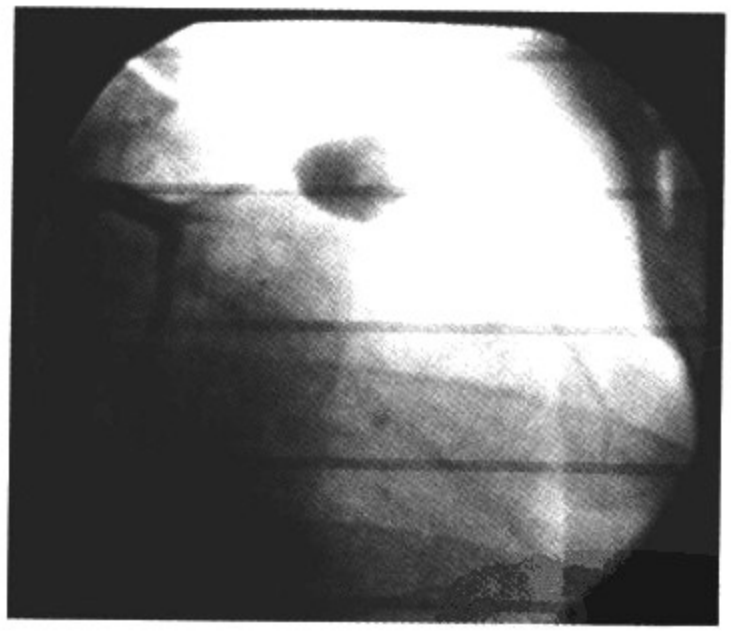

图 1-2　前降支冠状动脉瘤

二、病 例 分 析

冠状动脉瘤(coronary artery aneurysms，CAA)亦称冠状动脉局限性扩张，是指冠状动脉管壁虽保持连续性，但由于壁的薄弱导致冠状动脉局限性管腔扩张或膨胀。此病的临床过程根据基本病因及原发病的严重程度而不同，一般预后不良。CAA 是一种非狭窄性冠状动脉疾病，1761 年 Morgagni 公布了世界上第 1 例尸检冠状动脉瘤。随着影像技术的发展，本病的检出率明显提高，最终诊断均需依赖于 CAG。成年人冠状动脉瘤是冠状动脉粥样硬化的一个少

见的亚类或变异型，非一个独立临床疾病。冠状动脉粥样硬化是CAA的主要病因，在1组8 422例CAG的20例CAA中，50%与动脉粥样硬化有关，而且研究表明，在杂合子性家族性高胆固醇血症的患者中冠状动脉瘤样扩张的发生率较高，男性多于女性，其发生率与年龄、高血压和吸烟无关，低HDL胆固醇、高LDL/HDL比例者发生率较高。其他原因可能与先天缺陷、梅毒、真菌感染、外伤、结节性动脉周围炎、系统性红斑狼疮、马方综合征、川崎病等有关。其发病的病理组织学基础是冠状动脉中层受到各种原因的破坏，使冠状动脉中层薄弱，以结缔组织代之，冠状动脉壁变薄，弹性消失，长期在血压升高、紧张或用力状况下致使动脉壁局部逐渐膨出而形成CAA，其形态可呈梭形和囊状2种。动脉瘤和狭窄通常是并存的，动脉瘤内常有血栓，易引起心肌梗死。本例患者青年男性，无高血压、糖尿病、高脂血症等的危险因素，除孤立的冠状动脉瘤外，无其他冠状动脉节段动脉硬化表现，考虑动脉瘤的形成可能是先天性局部中膜发育异常所致。冠状动脉瘤的临床表现与单纯冠状动脉狭窄无差别，主要表现为心绞痛和心肌梗死，因为冠状动脉瘤样扩张处血管内膜的病理性改变及局部血流动力学异常使其易发生血栓，导致心肌梗死；其次，可能由内膜细胞受损且有足够能产生痉挛的平滑肌细胞导致冠状动脉扩张处的近端和远端与正常血管交界处的血管痉挛。另外，由于相当一部分患者伴有明显的动脉狭窄，故狭窄本身所致的供血障碍甚至中断也可能是心绞痛和心肌梗死的原因之一。该患者CAG结果显示造影剂在瘤内呈涡流状流动，远端血管前向血流延迟显影，但无狭窄，推测其前壁心肌梗死与血液流经扩张节段时出现非层流而引起瘤体内血栓形成有关。冠状动脉瘤亦可能发生血栓，栓塞，瘤体破裂和血管痉挛等并发症，其内膜的病理改变和瘤体内血流速度减慢会导致血栓形成和远端血管栓塞，故猝死的发生率较高，所以，目前在内科保守治疗的基础上，多提倡带膜支架介入治疗。该例患者已发生广泛前壁心肌梗死，再发心肌梗死或其他并发症的危险性较高，应行带膜支架介入治疗。

（山西医科大学第二医院　黄淑田）

三、专家点评

CAA是冠状动脉局限性或弥散性的囊状或纺锤状扩大，病变段冠状动脉管腔内径达血管的1.5～2.0倍定义为冠状动脉扩张，＞2.0倍则定义为CAA，一般CAA的直径为4～35mm（平均8mm）。最早在尸检的发生率为1.47%，CAA在接受CAG人群中的发病率为0.44%～5.4%，发病率差异10余倍的原因，显然是与研究人群不一、CAG适应证掌握不一致有关。我国学者研究的CAG患者中CAA的发病率为0.86%(12/1 400)。CAA好发部位依次为左前降支(LAD)、左回旋支、右冠状动脉、左主干，国内研究最多见的部位也是LAD，次之是右冠状动脉、左回旋支和左主干。美国冠状动脉外科研究会(CASS)研究结果表明CAA是冠状动脉粥样硬化的一种变异类型，并不是一种独立疾病。随着经皮冠状动脉成形术的开展及快速发展，在介入治疗后，出现的CAA报道增加，药物释放支架的应用也有可能促使CAA的发生率增加，但目前尚无这方面的大型临床研究。

本例患者为青年男性，CAA发生于LAD，虽然无高血压、糖尿病病史，辅助检查动脉硬化表现不明显，无扁桃体炎、关节疼痛等病史，无风湿系统疾病病史，但其合并主动脉瓣狭窄并关闭不全、贫血、RF及ANA均为阳性，考虑风湿性疾患不能除外。一般认为有CAA的患者多同时伴冠状动脉三支病变，冠状动脉≥75%狭窄病变及并发心肌梗死发生率较高或伴有其他严重畸形，预后不良，应严格监测与随访。经皮介入治疗术后出现的CAA预后较好。过去对

本病治疗多主张内科保守治疗，主要给予抗凝、抗血小板药、钙拮抗药和 β-受体阻滞药，有严重冠状动脉狭窄病变的 CAA 者对硝酸酯类药物效果也很好。外科治疗主要采用 CAA 瘤体切除或结扎并行冠状动脉旁路移植术(coronary artery bypass grafting，CABG)。近年来逐渐出现应用带膜支架治疗严重的 CAA 病变的研究，已获初步成功。避免了开胸手术，减轻了患者的痛苦，减少了患者住院天数。该例 CAA 患者应行带膜支架介入治疗。

(山西医科大学第二医院　杨志明)

病例 2　冠状动脉慢血流致心肌透壁缺血

一、病 历 摘 要

患者男性，85 岁，于入院前 8h 出现胸闷，发病后 4h 被送入我院急诊，当时呼吸、应答尚可，但神情淡漠。血气分析示 pH 7.20，PaO_2 54mmHg，$PaCO_2$ 105mmHg，SO_2 80%，为Ⅱ型呼吸衰竭，心电图(ECG)示 V_1～V_4 导 ST 段抬高 0.2～0.5mV，V_3R-V_5R 导 ST 段抬高 0.1～0.2mV(图 2-1)。初步诊断“Ⅱ型呼吸衰竭、急性前壁、右心室心肌梗死?”，给予气管插管机械通气、雾化平喘、静脉滴注硝酸甘油等治疗，患者持续胸闷，意识丧失，为进一步诊治收入院。

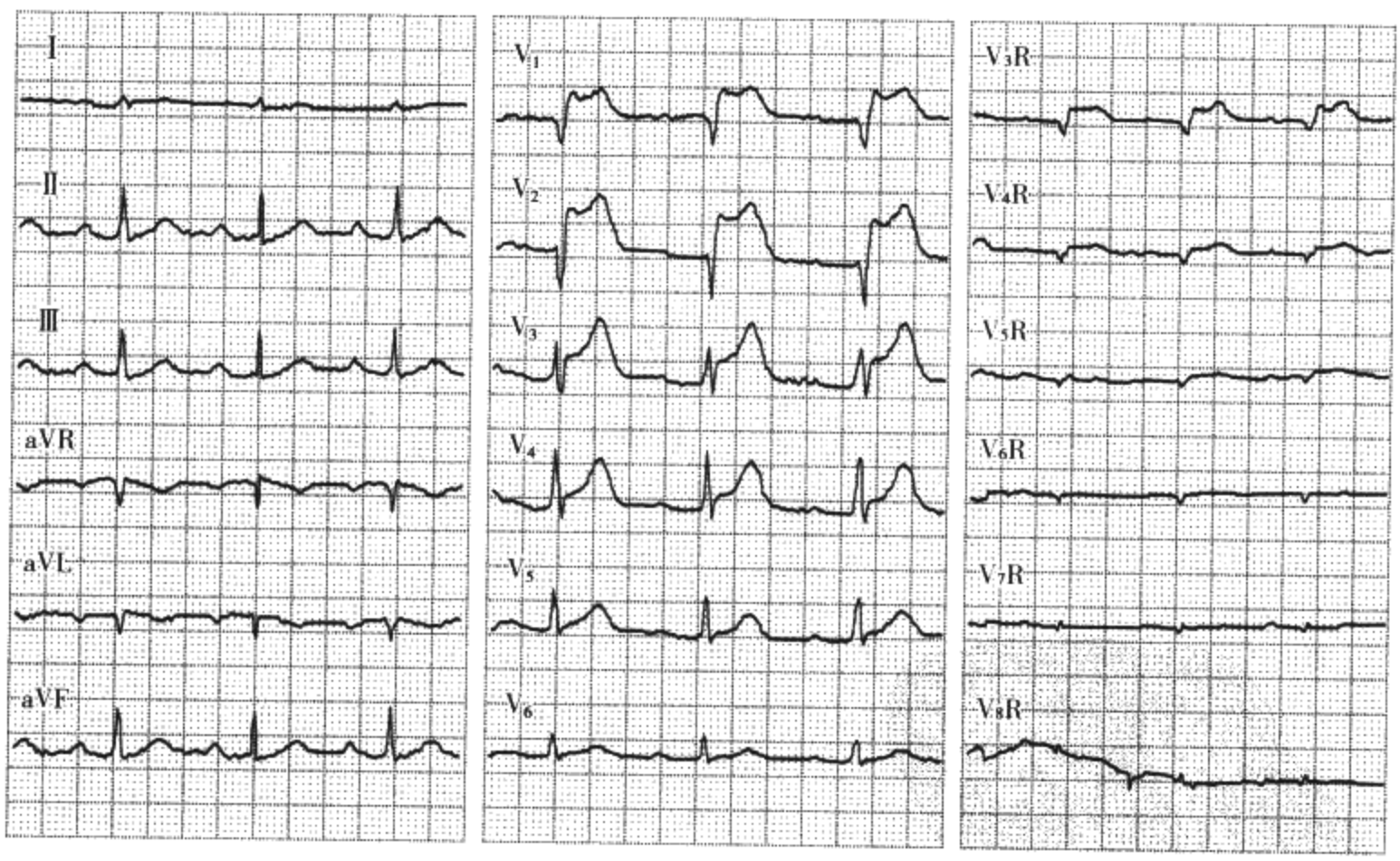

图 2-1　入院 ECG(V_1-V_4 导 ST 段抬高 0.2～0.5mV，V_3R-V_5R 导 ST 段抬高 0.1～0.2mV)

既往史：慢性支气管炎 30 年，近 9 年来反复发生与劳累相关的喘憋，休息或含服硝酸甘油可缓解。否认高血压、糖尿病病史。吸烟 40 余年，约 12 支/天，已戒烟 10 余年，不嗜酒，否认家族史。

入院查体：体温 36.2℃，脉搏 86/min，呼吸 22/min，血压 95/60mmHg，浅昏迷，口唇轻度

发绀；颈软，桶状胸，胸部呼吸运动对称；双肺叩诊过清音，听诊两肺较多哮鸣音，双肺底少量湿啰音；心界不大，心率 86/min，律齐，各瓣膜区未闻及病理性杂音；腹平软，肝、脾无肿大；双下肢无水肿。神经系统(－)。

诊断：①慢性喘息型支气管炎，慢性阻塞性肺气肿，肺源性心脏病；②冠状动脉硬化性心脏病，冠状动脉微循环障碍可能性大。

治疗：患者入院后血压偏低，最低 80/50mmHg，给予补充血容量、静脉点滴小剂量多巴胺维持血压。并予静脉硝酸酯类药物扩张冠状动脉，口服阿司匹林和氯吡格雷抗血小板，低分子肝素抗凝；同时给予抗感染、解痉平喘、机械通气等治疗。多次查心肌酶，如肌酸激酶(CK)、肌酸激酶同工酶(CK-MB)、肌钙蛋白 I(cTnI)结果均正常。超声心动图示右心室前后径及右心室流出道略宽，主动脉瓣钙化，二尖瓣后瓣钙化伴轻度关闭不全，肺动脉收缩压 40mmHg，左室射血分数(LVEF) 55%，左心室舒张功能减低。X 线胸片示心影大小正常，双肺纹理增粗，双上肺陈旧病变。患者入院第 2 天神志恢复，但胸闷症状持续不缓解，并于排便后发作急性左侧心力衰竭，经对症治疗后，心力衰竭得以控制。入院第 3 天血气分析已恢复到入院前水平，但患者仍有胸闷症状，ECG 示 V_1-V_4，V_3R-V_5R 导 ST 段持续抬高，遂于呼吸机辅助通气下行 CAG，结果显示左主干(－)，前降支第二对角支发出处斑块浸润，局部充盈不良，第三对角支发出后可见心肌桥压迫，最重 50%，右冠状动脉和回旋支未见病变，各支血管充盈缓慢，前降支和右冠状动脉尤为明显。冠状动脉内给予硝酸甘油 100μg，冠状动脉血流未见改善。造影后即刻 ECG 显示术前抬高的 ST 段降至入院前水平(图 2-2)，整个临床过程中心肌酶始终不高。CAG 后在原治疗的基础上加用静脉点滴罂粟碱、左旋肉碱，口服地尔硫䓬、曲美他嗪、氯沙坦、辛伐他汀治疗后，患者未再发作胸闷。血压逐渐恢复正常，肺部感染好转，呼吸功能恢复，于造影 7d 后拔除气管插管撤除呼吸机。2 个月后复查超声心动 LVEF70%，肺动脉收缩压 40～45mmHg，其他情况同前。出院后病情稳定，门诊随访。

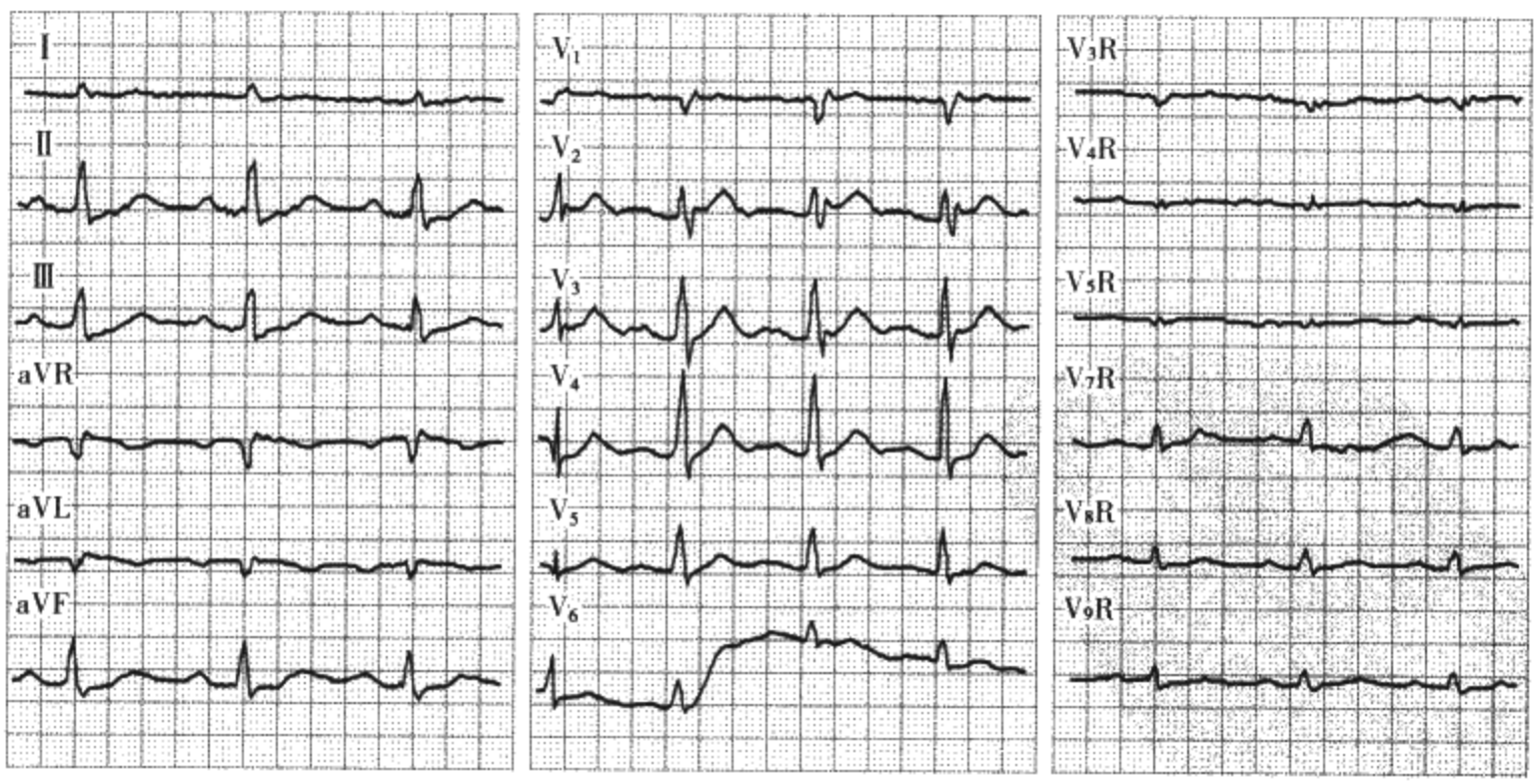

图 2-2　CAG 术后 ECG(V_1-V_4 导联、V_3R-V_5R 导联抬高的 ST 段回落至入院前水平)

二、病 例 分 析

冠状动脉的慢血流现象(slow coronary flow phenomenon,SCFP)是指 CAG 时心包脏层血管正常或接近正常,没有明显阻塞性病变(狭窄<40%),而远端血流灌注延迟。这种现象 1972 年由 Tambe 等初次提出,当时报道了 6 例因胸痛行 CAG 的患者,术中发现血管壁规则,没有痉挛表现,共同特点是远端血管造影剂充盈缓慢。冠状动脉慢血流按 TIMI(thrombolysis in myocardial infarction)分级为 2 级,即超过 3 个心动周期造影剂才能到达血管远端。后来的研究表明,该现象多见于男性,多数有吸烟史,多有典型劳力性胸痛,运动试验常阳性。冠状动脉慢血流可导致心肌缺血,临床上引起心绞痛和急性心肌梗死。研究发现各支冠状血管都可发生慢血流现象,可单支或多支血管同时出现,其中前降支较回旋支和右冠状动脉更常见。目前关于冠状动脉慢血流现象的发病机制还不完全清楚。初次报道冠状动脉慢血流现象时提出了微血管形态学异常学说,毛细血管损伤、管腔变细等微循环结构异常影响心肌灌注,造成血流减慢。部分 SCFP 患者血管舒张能力受损,冠状动脉储备力低,微循环血流调节异常,在 SCFP 的起病中起了一定作用。此外,血管内皮功能障碍及早期动脉粥样硬化也可能是 SCFP 发病的因素。

该患者既往 ECG 正常,此次发病临床有持续胸闷症状,伴 ECG 明显的 ST 段抬高,是鉴别诊断的一个重点。ST 段抬高需要鉴别的情况有急性心肌梗死、变异性心绞痛、早期复极综合征、急性心包炎、扩张性心肌病、高钾血症、Bruguda 综合征、脑血管病等。心肌梗死(acute myocardial infarction,AMI)的诊断至少具备 3 条标准中的 2 条:①缺血性胸痛的临床病史;②ECG 的动态演变;③血清心肌坏死标记物浓度的动态改变。该患者 ECG 没有动态演变,心肌酶无异常,超声心动图没有室壁节段运动不良,这些不支持急性 AMI 诊断。变异型心绞痛通常由血管痉挛引起,多发作于休息时,持续时间短暂,发作时 ST 段暂时抬高,伴对应导联 ST 段压低,发作缓解后 ST 段迅速恢复正常。该患者既往喘憋发作多与活动有关,此次 ST 段抬高持续时间长,CAG 在 ST 段仍抬高情况下未发现冠状动脉痉挛,亦不支持变异性心绞痛。早期复极综合征是一种正常 ECG 变异,多见于青壮年男性,ST 段抬高多见于胸前导联,呈凹面向上,伴有 J 波,运动后 ST 段可回到基线,该患者不符合。急性心包炎胸前和肢体导联的 ST 段凹面向上广泛抬高(aVR、V_1 导除外),常伴有 QRS 波低电压、电交替、窦性心动过速,该患者也不符合。其他扩张性心肌病、高钾血症、Bruguda 综合征、脑血管病等较容易根据检查除外。

本例患者 CAG 下心包脏层血管仅有轻微斑块浸润,未见严重病变,而以血管充盈缓慢为主。在血流缓慢的前降支和右冠状动脉相应的 ECG 导联出现 ST 段持续抬高,提示微循环障碍或小血管病变可以引起心肌透壁缺血。推测该患者既往有多年的慢性阻塞性肺病,长期慢性缺氧可能导致冠状动脉内皮功能异常和微循环障碍,在应激状态下诱发冠状动脉慢血流继发透壁心肌缺血,引起 ST 段抬高。经治疗后临床效果较好,患者心肺功能改善,神志恢复,定期门诊随访。

(北京大学第一医院　林　菁)

三、专 家 点 评

SCFP 指冠状动脉没有明显阻塞性病变,只是远端血流灌注延迟。发病机制可能与冠状

需要全本请访问 www.ertongbook.com