



医学专业主干课程考试辅导丛书

# 解剖学导学与应试指南

主 编 潘爱华 卢大华  
副主编 邓春雷 黄庆红  
王坤龙 刘万胜

科学技术文献出版社

Scientific and Technical Documents Publishing House

北 京

图书在版编目(CIP)数据

解剖学导学与应试指南/潘爱华,卢大华主编.-北京:科学技术文献出版社,2009.1

(医学专业主干课程考试辅导丛书)

ISBN 978-7-5023-6128-0

I. 解… II. ①潘… ②卢… III. 人体解剖学-医学院校-教材  
IV. R322

中国版本图书馆 CIP 数据核字(2008)第 117570 号

出 版 者 科学技术文献出版社

地 址 北京市复兴路 15 号(中央电视台西侧)/100038

图书编务部电话 (010)51501739

图书发行部电话 (010)51501720,(010)51501722(传真)

邮 购 部 电 话 (010)51501729

网 址 <http://www.stdph.com>

E-mail:stdph@istic.ac.cn

策 划 编 辑 薛士滨

责 任 编 辑 陈家显

责 任 校 对 唐 炜

责 任 出 版 王杰馨

发 行 者 科学技术文献出版社发行 全国各地新华书店经销

印 刷 者 富华印刷包装有限公司

版 ( 印 ) 次 2009 年 1 月第 1 版第 1 次印刷

开 本 850×1168 32 开

字 数 712 千

印 张 23.625

印 数 1~6000 册

定 价 42.00 元

© 版权所有 违法必究

购买本社图书,凡字迹不清、缺页、倒页、脱页者,本社发行部负责调换。

# 前 言

本书按照卫生部颁布的《人体解剖学》教学大纲要求,以全国高等医学院校教材第7版的内容编写而成。全书分为系统、局部解剖学上、下两篇。每一章分为教学大纲要求、教材内容精要和复习思考题三节。教材内容精要部分包括基本概念、重点和难点。基本概念以简练的语言和形式介绍本章的主要内容,随后列出重点和难点,并加以进一步解释说明。在每一章后有1~3套的试题,试题有单项和多项选择题、名词解释和问答题。每个试题不仅有答案,而且有题解。本书适用于医学院校四、五、七、八年制本科生,专升本、自学考试和学历文凭的本、专科生复习应试阅读参考;也可作为期末考试出题的依据。

本书在编写过程中得到中南大学湘雅医学院和永州职业技术学院的鼎力支持,特别对国家名师、博士生导师罗学港教授予以本书编写的关心和提出宝贵的建议,在此表示诚挚的谢意。由于编者水平有限,不当之处在所难免,恳请读者和同仁不吝指正及提出修改意见。

潘爱华 卢大华

于中南大学湘雅医学院

# 目 录

## 上篇 系统解剖学


第1章	骨学	3
第2章	关节学	31
第3章	肌学	63
第4章	消化系统	99
第5章	呼吸系统	139
第6章	泌尿系统	163
第7章	男性生殖系统	178
第8章	女性生殖系统	192
第9章	腹膜	209
第10章	心血管系统	236
第11章	淋巴系统	277
第12章	视器	293
第13章	前庭蜗器	306
第14章	中枢神经系统	318
第15章	周围神经系统	375
第16章	神经系统的传导通路	436
第17章	脑和脊髓的被膜、血管及脑脊液循环	461
第18章	内分泌系统	483

## 下篇 局部解剖学

第1章	头面部	497
第2章	颈部	521



第3章 胸部 .....	546
第4章 腹部 .....	586
第5章 盆部、会阴部 .....	627
第6章 脊柱 .....	659
第7章 上肢 .....	683
第8章 下肢 .....	720



上 篇  
系统解剖学

# 第 1 章

## 骨 学

### 第一节 教学大纲要求

- (1) 掌握骨的形态分类、构造和功能。
- (2) 掌握躯干骨的组成及其体表标志。
- (3) 掌握胸骨的形态、分部及胸骨角的临床意义。
- (4) 掌握肋的一般形态和分类。
- (5) 掌握椎骨的一般形态和各部椎骨的特征。
- (6) 掌握颅的组成、分部, 脑颅和面颅的组成, 下颌骨的形态结构。
- (7) 掌握颅底内面观三个颅窝的境界和重要结构。
- (8) 掌握翼点的位置及临床意义。
- (9) 掌握眶上切迹、眶下孔的位置。
- (10) 掌握骨性鼻腔的构成、鼻旁窦的位置和开口部位。
- (11) 掌握颅的重要体表标志。
- (12) 掌握上肢骨的组成、分部及位置, 锁骨、肩胛骨、肱骨、尺骨和桡骨的形态结构, 手骨的组成和腕骨的排列顺序, 上肢骨的体表标志。
- (13) 掌握下肢骨的组成、分部及位置, 髌骨、股骨、胫骨和腓骨的形态结构, 足骨的组成及跗骨的排列顺序, 下肢骨的体表标志。
- (14) 了解骨的化学成分和物理性质。



- (15)了解第1肋、第11~12肋的形态特征。
- (16)了解颅顶面观、后面观、颅盖内面观。
- (17)了解颅的侧面观,颞窝、颞下窝、翼腭窝的位置。
- (18)了解眶的构成、形态及孔裂。
- (19)了解颅底外面观。
- (20)了解新生儿颅的特征及生后变化。

## 第二节 教材内容精要

### 一、基本概念

运动系统的组成:由骨、骨连结和骨骼肌组成。

运动系统的作用:全身各骨借骨连结形成骨骼,构成人体的支架,整个运动起着保护、支持和运动的作用。

体表标志的概念:指身体表面可以看到或摸到的由骨或肌形成的隆起或凹陷,由骨形成的叫骨性标志,由肌形成的叫肌性标志。

### (一)总论

#### 1. 骨的分类

(1)长骨:呈长管状,分布于四肢。分一体两端。体又称为骨干,内有空腔容纳骨髓,称为髓腔。骨干表面某些部位有血管出入的孔,称为滋养孔。两端膨大称为骺其表面有光滑的关节面,关节面有关节软骨覆盖。

(2)短骨:立方体形。

(3)扁骨:呈板状。

(4)不规则骨:形态不规则。

#### 2. 骨的构造

骨由骨质、骨膜、骨髓、神经、血管等构成。

##### (1)骨质

骨密质:质地致密,抗压性强,分布于骨的表面。



骨松质:呈海绵状,由相互交织的骨小梁排列而成,分布于骨的内部,能承受较大的重量。

(2)骨膜:紧贴于除关节面以外新鲜骨的表面,含有丰富的神经和血管,对骨的营养、生长发育、修复再生和感觉起着重要作用。

(3)骨髓:充填于髓腔和松质间隙内,分红骨髓和黄骨髓。红骨髓有造血功能。黄骨髓失去造血活力,但在慢性失血过多或重度贫血时,黄骨髓可逐渐转化为红骨髓,恢复造血功能。

### 3. 骨的化学成分和物理性质

骨主要由有机质和无机质组成。有机质的重量约占1/3,使骨具备一定的弹性和韧性。无机质的重量约占2/3,使骨具有硬度和脆性。

### 4. 骨的发生和发育

(1)膜化骨:在间充质膜的基础上,逐渐出现钙沉积而形成骨。

(2)软骨化骨:在间充质内首先形成软骨雏形,然后在此基础上形成骨。

## (二)中轴骨

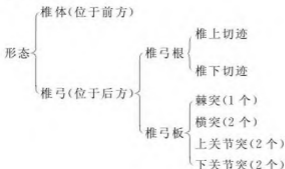### 1. 躯干骨

由24块椎骨、1块骶骨、1块尾骨、1块胸骨和12对肋组成。

#### (1)椎骨

椎骨计有颈椎7块,胸椎12块,腰椎5块,骶骨1块(由5块骶椎融合而成),尾骨1块(由3~4块尾椎融合而成)。

#### ①椎骨的一般形态





椎体与椎弓共同围成椎孔,各椎骨的椎孔连接起来,构成容纳脊髓的椎管;相邻椎骨的椎上、下切迹,共同围成椎间孔。

### ②各部椎骨的主要特征

颈椎、胸椎和腰椎的特征比较

	椎体	横突	棘突
颈椎	小	有横突孔	短,末端分叉
胸椎	有肋凹	有横突肋凹	长,斜向后下,呈叠瓦状
腰椎	大	扁长形	板状、方形、向后平伸

第1颈椎(寰椎):无椎体、棘突和关节突,由前弓、后弓及侧块组成。

第2颈椎(枢椎):其椎体向上伸出指状突起,称为齿突。

第7颈椎(隆椎):棘突特长,末端不分叉,在活体低头时特别隆起,易于触及,常作为椎骨序数计数的标志。

骶骨:前面有骶岬、骶前孔,后面有骶正中嵴、骶后孔,下端有骶管裂孔、骶角。

### (2)胸骨

分部:胸骨分为胸骨柄、胸骨体和剑突三部分。

主要结构:胸骨柄上缘的中份为颈静脉切迹,两侧有锁切迹与锁骨相连接。

胸骨角的概念:胸骨柄与胸骨体连接处向前微突形成一横嵴称为胸骨角,两侧接第2肋软骨,是计数肋序数的重要骨性标志,向后平对第4胸椎体下缘。

### (3)肋

肋由肋骨与肋软骨组成。第1~7肋直接与胸肌相连,为真肋;第8~10肋前端借助肋软骨依次与上位的肋软骨相连接,形成肋弓;第11~12肋前端游离称为浮肋。

后端结构:有肋头、肋颈、肋结节。

肋体结构:内面近下缘有肋沟,后份急转处为肋角。

特殊肋骨:第1肋骨宽而短,分为上、下面和内、外缘。第11、第12肋骨无



肋结节、肋颈及肋角。

(4) 躯干骨的重要体表标志：隆椎棘突、骶角、颈静脉切迹、胸骨角、剑突、肋弓。

## 2. 颅

颅分为脑颅与面颅。脑颅位于颅的后上部，面颅位于颅的前下部。

(1) 脑颅骨：共 8 块，额骨、枕骨、蝶骨和筛骨各一，成对的有顶骨和颞骨。

(2) 面颅骨：共 15 块，成对的上颌骨有鼻骨、泪骨、颧骨、腭骨和下鼻甲骨 6 对，不成对的有下颌骨、犁骨、舌骨 3 块。

下颌骨的形态结构：分为一体两支。

下颌体：下缘为下颌底；上缘构成牙槽弓；外面正中有凸向前的颏隆凸，前外侧面约与第 2 前磨牙根相对的下方，有颏孔；内面正中处有几个小突起，称为颏棘。

下颌支：有冠突、髁突两个突起，两突起之间有下颌切迹；内面中央有下颌孔，此孔向前下通下颌管；后缘与下颌底汇合处，称为下颌角。

### (3) 颅的整体观

① 颅的顶面观：主要有三条缝，冠状缝位于额骨与顶骨之间；矢状缝位于两侧顶骨之间。

人字缝位于两侧顶骨与枕骨之间。

② 颅的后面观：枕鳞中央最突出的部分是枕外隆凸，由隆凸向两侧，有呈弓形的骨嵴称为上项线。

③ 颅的内面观：形成阶梯状的颅前、中、后窝。

#### a. 颅前窝

构成：由额骨眶部、筛骨筛板和蝶骨小翼构成。

结构：中央有筛板、鸡冠等结构。筛板上有筛孔通鼻腔。

#### b. 颅中窝

构成：由蝶骨体及大翼、颞骨岩部等构成。

结构：中部：中央是蝶骨体，体上面有垂体窝，窝的前外侧有视神经管，管口的外侧有前床突。前床突外侧，蝶骨小翼与大翼之间的裂隙为眶上裂，与眶



相通。垂体窝后方的横位骨隆起是鞍背。鞍背的两侧角为后床突。垂体窝和鞍背等统称为蝶鞍。

两侧:从前内侧向后外侧,依次有圆孔、卵圆孔和棘孔。脑膜中动脉沟自棘孔向外上方走行。弓状隆起与颞鳞之间有鼓室盖。在岩部尖端与蝶骨体之间有破裂孔,尖端前面有三叉神经压迹。

#### c. 颅后窝

构成:主要由枕骨和颞骨岩部后面。

结构:中央有枕骨大孔。

枕骨大孔 { 前上方有平坦斜面称为斜坡  
前外缘有舌下神经管内口  
后上方有枕内隆凸,向两侧续于横窦沟→乙状窦沟→颈静脉孔  
颞骨岩部后面中央有内耳门,通入内耳道。

#### ④ 颅底外面观

前部:有牙槽弓和骨腭,腭中缝前端有切牙孔。近骨腭后缘两侧有腭大孔。骨腭上方鼻后孔被鼻中隔后缘(犁骨)分成左右两半。在翼突外侧板根部后外方,前方卵圆孔,后外方有棘孔。

后部:中央有枕骨大孔,孔的两侧有枕髁。枕髁的前外上方有舌下神经管外口,外侧有颈静脉孔。颈静脉孔前方有颈动脉管外口,后外侧有茎突,茎突根部后方有茎乳孔,此孔向上通面神经管。在颞弓根部后方的可见下颌窝,窝的前缘隆起是关节结节。

#### ⑤ 颅的侧面观:颅侧面中部有外耳门

外耳门 { 后方为乳突  
前方有颞弓。颞弓平面以上为颞窝,以下为颞下窝

翼点的概念:在颞窝的内侧壁,额骨、顶骨、颞骨和蝶骨大翼4骨的会合区域称为翼点;此处骨质较薄,其内面有脑膜中动脉前支通过,若该处发生骨折,易损伤动脉而出现硬膜外血肿。

翼腭窝:为上颌骨体、蝶骨翼突和腭骨之间的小间隙,深藏于颞下窝内侧。此窝与口腔、鼻腔、眶、颅腔和颞下窝相交通。

#### ⑥ 颅的前面观



#### a. 眶

呈四面锥体形，有一尖一底和四壁。

底：朝向前外。眶上缘中内 1/3 交界处有眶上孔或眶上切迹。眶下缘中份的下方有眶下孔。

尖：指向后内，经视神经管通颅中窝。

上壁：前外侧份有泪腺窝。

内侧壁：前下份有泪囊窝，向下经鼻泪管通鼻腔。

下壁：中部有眶下沟，经眶下管开口于眶下孔。

外侧壁：与上、下壁交界处的后份有眶上裂和眶下裂，分别通颅中窝和颞下窝。

#### b. 骨性鼻腔

骨性鼻中隔的构成：骨性鼻中隔由犁骨和筛骨垂直板构成。

骨性鼻腔顶：主要由筛板构成，有筛孔通颅前窝。

骨性鼻腔底：由骨腭构成，前端有切牙管通口腔。

外侧壁：自上而下有上、中、下鼻甲，每个鼻甲下方都有相应的上、中、下鼻道。上鼻甲后上方与蝶骨之间有蝶筛隐窝。

#### c. 鼻旁窦

包括四对，分别是：

额窦：位于眉弓深面，左右各一，开口于中鼻道前部。

筛窦：位于筛骨迷路内，分前、中、后三群，前、中群开口于中鼻道，后群开口于上鼻道。

蝶窦：位于蝶骨体内，开口于蝶筛隐窝。

上颌窦：位于上颌骨体内，开口于中鼻道。由于窦口高于窦底，不易引流窦内容物。

#### (4) 新生儿颅的特征及生后的变化

颅凶的概念：新生儿颅顶各骨之间没完全骨化的间隙，被结缔组织膜封闭，把这些没有骨化的间隙称为颅凶。其中前凶最大，位于矢状缝与冠状缝相接处，呈菱形，生后 1~2 岁时闭合。

#### (5) 颅骨的重要体表标志



枕外隆凸、乳突、颞弓、眉弓、眉间、眶上缘、眶下缘、下颌角、下颌头、舌骨。

### (三) 附肢骨

附肢骨包括上肢骨与下肢骨,上肢骨与下肢骨比较,上肢骨形态相对细小,而下肢骨比较粗壮。

#### 1. 上肢骨

上肢骨由上肢带骨和自由上肢骨组成。

##### (1) 上肢带骨

① 锁骨:内侧端粗大为胸骨端,外侧端扁平为肩峰端。锁骨内侧 2/3 凸向前;外侧 1/3 凸向后。锁骨骨折多在锁骨的 内侧 2/3 与外侧 1/3 交界处。

##### ② 肩胛骨

位置:介于第 2 肋骨到第 7 肋骨(或肋间隙)之间。

形态:呈三角形,有 2 面 3 缘 3 角。前面为肩胛下窝,后面被肩胛冈分为冈上窝与冈下窝;上角平对第 2 肋骨,下角平对第 7 肋或第 7 肋间隙,外侧角有关节孟,上缘近外侧角处有一指状突起称为喙突。

##### (2) 自由上肢骨

##### ① 肱骨

位于臂部,分为上、下两端及一体。

上端结构:肱骨头、解剖颈、大结节、小结节、大结节嵴、小结节嵴、结节间沟、外科颈。

肱骨体结构:三角肌粗隆、桡神经沟。

下端结构:肱骨小头、肱骨滑车、外上髁、内上髁、尺神经沟。

##### ② 桡骨

位置:位于前臂外侧,分为一体两端

主要结构:有桡骨头、桡骨颈、桡骨粗隆、桡骨茎突、尺切迹。

##### ③ 尺骨

位置:位于前臂的内侧,分为一体两端。

主要结构:有滑车切迹、鹰嘴、冠突、桡切迹、尺骨粗隆、尺骨头、尺骨茎突。

##### ④ 手骨



包括腕骨、掌骨和指骨。

a. 腕骨:共8块,均为短骨,排成近、远二列,由桡侧向尺侧近侧列依次为手舟骨、月骨、三角骨和豌豆骨,远侧列依次为大多角骨、小多角骨、头状骨和钩骨。

排列关系简记:近侧列——舟、月、三角、豆;远侧列——大、小、头状、钩。

b. 掌骨:共5块,均为长骨,由拇指侧向小指侧,分别称为第1~5掌骨。

c. 指骨:属长骨,共14块,由近侧至远侧,依次为近节指骨、中节指骨和远节指骨。

### (3) 上肢骨的重要体表标志

锁骨、肩胛冈、肩峰、肩胛骨下角、喙突、肱骨大结节、肱骨内上髁、肱骨外上髁、鹰嘴、尺骨头、尺骨茎突、桡骨头、桡骨茎突、豌豆骨。

## 2. 下肢骨

下肢骨包括下肢带骨和自由下肢骨。

(1) 下肢带骨——髌骨,属于不规则骨。由髌骨、耻骨和坐骨组成。

① 髌骨:构成髌骨上部,分为髌骨体和髌骨翼。

髌骨体:占髌白的上2/5。

髌骨翼:上缘为髌嵴,两侧髌嵴最高点连线约平第4腰椎棘突。

髌骨翼上的结构有髌前上棘、髌后上棘、髌结节、髌窝、弓状线、耳状面。

② 坐骨:位于髌骨下部稍后方,分为坐骨体和坐骨支。

坐骨体:组成髌白后下2/5,有坐骨棘、坐骨小切迹、坐骨大切迹、坐骨结节。

坐骨支:与耻骨下支结合。

③ 耻骨:构成髌骨前下部,分为体和上、下两支。

耻骨体:组成髌白的前下1/5,有髌耻隆起。

耻骨上支:有耻骨梳、耻骨结节、耻骨嵴。

耻骨下支:伸向后下外与坐骨支结合。

耻骨联合面:耻骨上、下支相互移行处内侧的椭圆形粗糙面称为耻骨联合面。

(2) 自由下肢骨



①股骨:分为一体两端。

上端主要结构:有股骨头、股骨颈、大转子、小转子。

股骨体主要结构:股骨粗线、臀肌粗隆。

下端主要结构:内侧髁、外侧髁、内上髁、外上髁、收肌结节等。

②髌骨:是人体最大的籽骨,位于股骨下端前面股四头肌腱内。

③胫骨:位于小腿的内侧,主要结构有胫骨内侧髁、胫骨外侧髁、髁间隆起、胫骨粗隆、内踝等。

④腓骨:细长,分一体两端。上端有腓骨头、腓骨颈,下端有外踝。

⑤足骨:包括跗骨、跖骨和趾骨。

a. 跗骨:共7块,属短骨。排成前、中、后三列。

后列包括距骨和跟骨,中列有足舟骨,前列由内侧至外侧,依次为内侧楔骨、中间楔骨和外侧楔骨,及位于跟骨前方的骰骨。

简单记忆:内、中、外楔骰内舟,上距下跟后出头。

b. 跖骨:共5块。由内侧向外侧,依次命名为第1~5跖骨。

c. 趾骨:共14块。踇趾为2节,其余各趾均为3节。

(3)下肢骨的重要体表标志

髂嵴、髌骨结节、髌前上棘、髌后上棘、坐骨结节、耻骨结节、股骨大转子、股骨内上髁、股骨外上髁、收肌结节、髌骨、胫骨粗隆、内踝、外踝、腓骨头、跟骨结节、舟骨粗隆、第5跖骨粗隆。

## 二、重点与难点

### (一)重点

#### 1. 鼻旁窦

包括额窦、筛窦、蝶窦和上颌窦四对。上颌窦、额窦、筛窦前、中群开口于中鼻道,筛窦后群开口于上鼻道,蝶窦开口于蝶筛隐窝。

#### 2. 颅底孔裂

(1)颅底内面

颅底内面有三个颅窝,分别是颅前窝、颅中窝和颅后窝。



### ① 颅前窝

构成: 颅前窝由额骨眶部、筛骨筛板和蝶骨小翼构成。

结构: 中央有筛板、鸡冠等结构。筛板上有筛孔通鼻腔。

### ② 颅中窝

构成: 颅中窝由蝶骨体及大翼、颞骨岩部前面等构成。

结构: 蝶骨体上面有垂体窝, 窝的前外侧有视神经管, 蝶骨小翼与大翼之间的裂隙为眶上裂。垂体窝后方的横位骨隆起是鞍背。垂体窝和鞍背等结构统称为蝶鞍。在蝶鞍两侧, 由前内侧向后外侧, 依次排列有圆孔、卵圆孔和棘孔。弓状隆起与颞鳞之间有鼓室盖。在颞骨岩部尖端与蝶骨体之间有破裂孔。

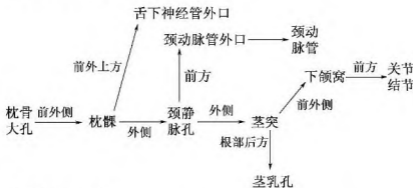
### ③ 颅后窝

构成: 颅后窝主要由枕骨和颞骨岩部后面构成。

结构: 中央有枕骨大孔, 孔的前外缘有舌下神经管内口, 乙状窦沟末端续于颈静脉孔, 颞骨岩部后面中央有内耳门, 通入内耳道。

## (2) 颅底外面

颅底外面主要结构位置关系



## 3. 肱骨上段结构

(1) 肱骨头: 呈半球形, 朝向上后内方, 其上面有关节面, 与关节盂构成关节。

(2) 解剖颈: 肱骨头周围的环形浅沟。