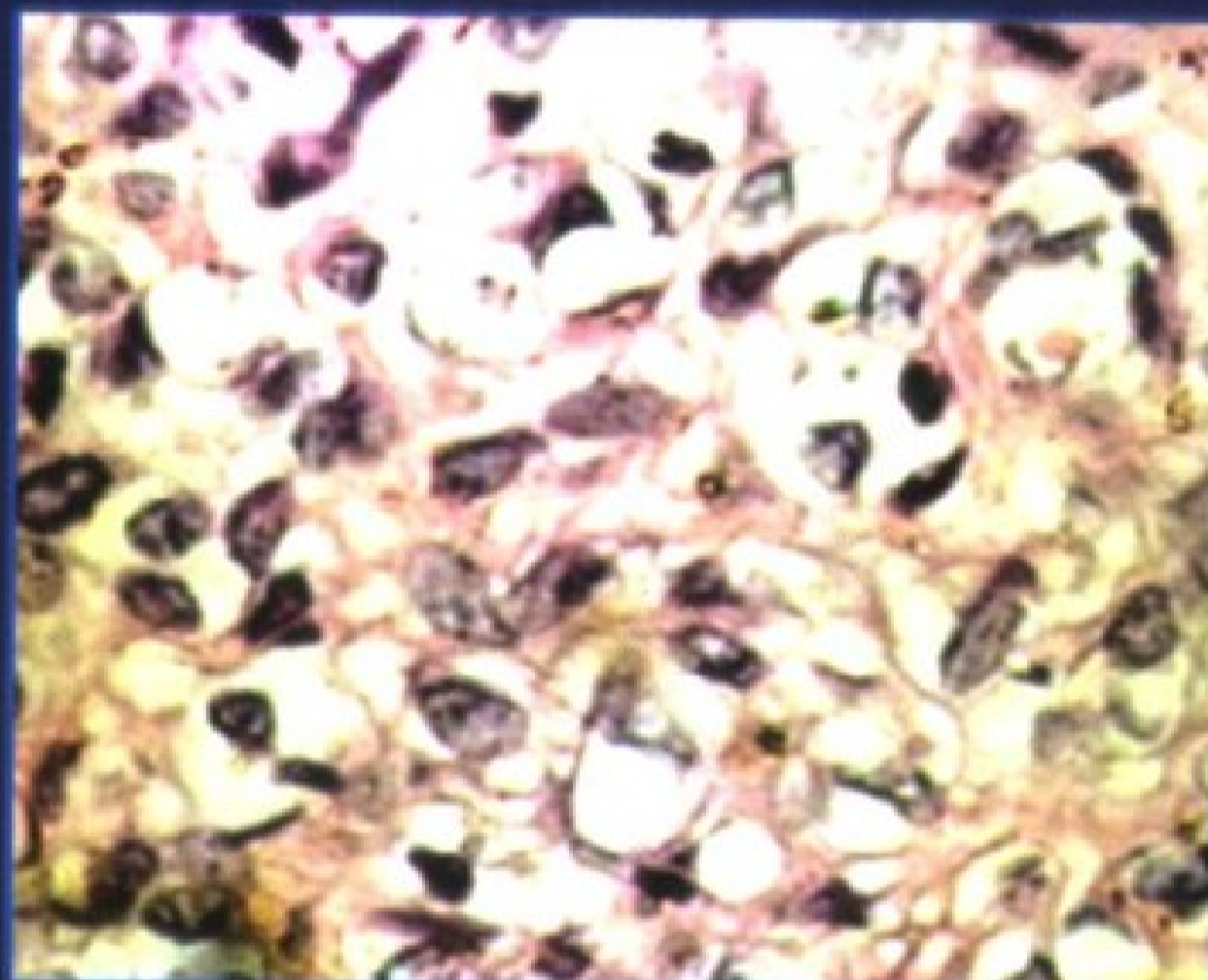


浆膜腔积液 细胞病理学诊断

编 著 / 马博文



**The Diagnosis of Cytopathology of Effusions
in Serous Membrane Cavitas**



人民军医出版社
PEOPLE'S MILITARY MEDICAL PRESS

The Diagnosis of Cytopathology of Effusions
in Serous Membrane Cavitas

浆膜腔积液 细胞病理学诊断

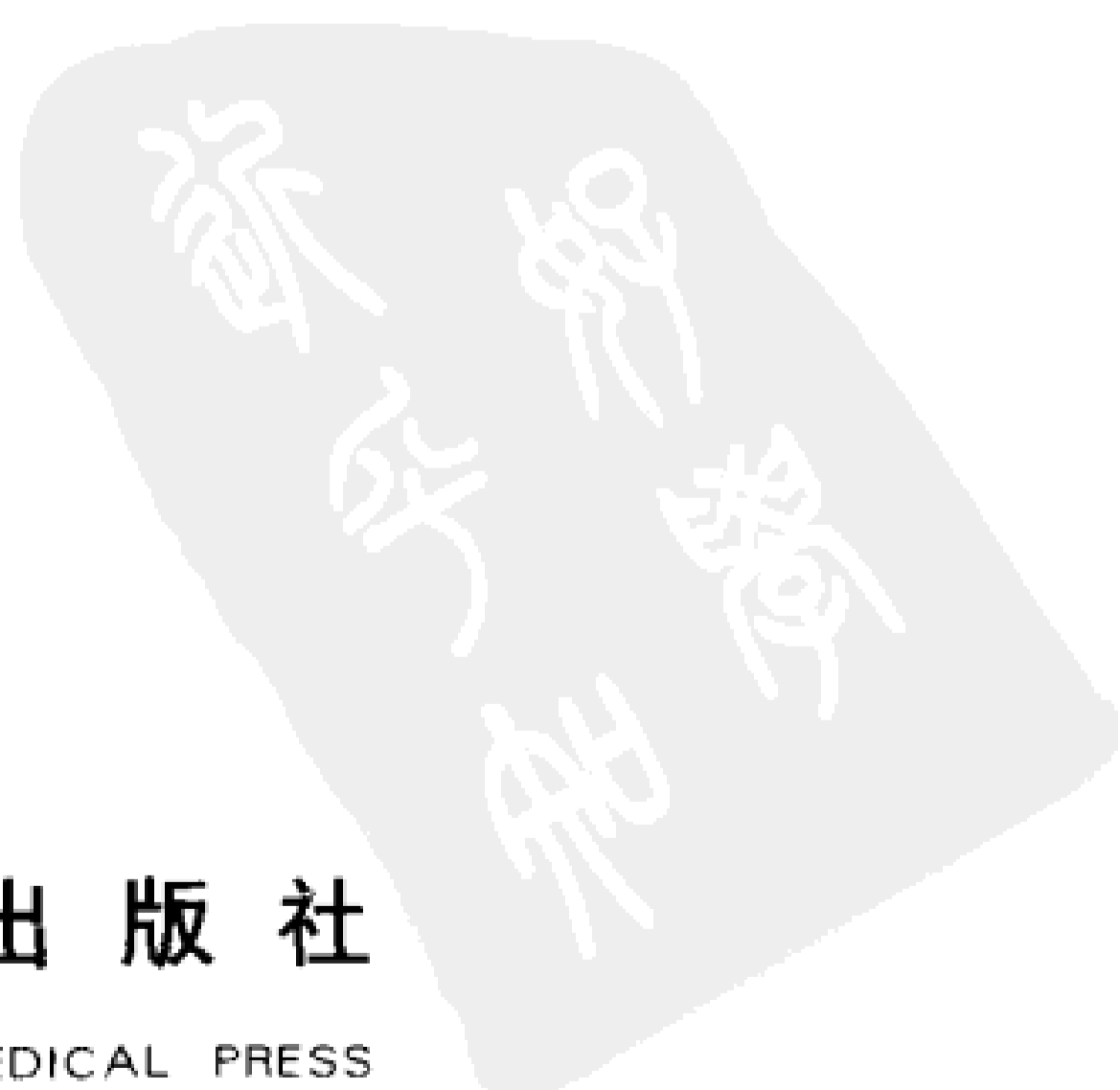编 著 马博文



人民军医出版社

PEOPLE'S MILITARY MEDICAL PRESS

北 京



图书在版编目(CIP) 数据

浆膜腔积液细胞病理学诊断 / 马博文编著. — 北京: 人民军医出版社, 2006. 1
ISBN 7-80194-945-5

I. 浆... II. 马... III. 浆膜炎-细胞-病理-诊断 IV. R364.5

中国版本图书馆 CIP 数据核字 (2005) 第 099515 号

策划编辑: 郭伟疆 文字编辑: 黄栩兵 责任审读: 余满松

出版人: 齐学进

出版发行: 人民军医出版社

经销: 新华书店

通信地址: 北京市复兴路 22 号甲 3 号

邮编: 100842

电话: (010) 66882586(发行部)、51927290(总编室)

传真: (010) 68222916(发行部)、66882583(办公室)

网址: www.pmmp.com.cn

印刷: 潮河印业有限公司 装订: 春园装订厂

开本: 889mm × 1194mm 1/32

印张: 8.125 字数: 204 千字

版次: 2006 年 1 月第 1 版 印次: 2006 年 1 月第 1 次印刷

定价: 50.00 元

版权所有 侵权必究

购买本社图书, 凡有缺、倒、脱页者, 本社负责调换

电话: (010)66882585、51927252

心灵所看到的表象有四种：事实是，表象也是；事实不是，表象也不是；事实是，表象不是；事实不是，然而表象却是。正确区分这几种情况是智者的工作。

—— Epictetus, 公元二世纪

所有细胞都来自它的先前细胞。

—— Rudolph Virchow, 公元十九世纪中叶

形态学预示着生物学行为。

—— J.k.Frost, 公元20世纪末叶

找出正常与异常的区别。

—— 保罗·格林加德 (2000年度诺贝尔生理或医学奖得主)

· 特别感谢下列同仁慷慨提供
· 有价值病例的显微摄影图像:

· 沈阳军区总医院郭宪生医师

· 第四军医大学西京医院方正清医师

· 湖南高等医学专科学校李新岳老师

· 江苏省常州市第二人民医院检验科


· 海南省人民医院电镜室谢瑶云医师

· 新疆伊犁哈萨克自治州医院(奎屯)

刘亚丽医师等

· 新疆肺科医院李鸿岩医师

内容提要



本书共分 11 章。首先简要讲述了浆膜腔的解剖学与组织学，浆膜腔积液的发病机制、诊断、标本采集与制备方法；详细介绍了正常间皮细胞的分化规律及其非典型增生性变化特点；同时还重点、系统地介绍了浆膜腔积液中恶性间皮瘤、各种转移癌、恶性淋巴瘤及白血病、性索间质细胞与生殖细胞肿瘤、肉瘤的肿瘤细胞形态学特点及其鉴别诊断，嗜酸性粒细胞增多症、系统性红斑狼疮、类风湿关节炎、继发性免疫缺陷病等其他疾病所致胸、腹膜腔积液的细胞学形态特点及其鉴别诊断，并配有大量珍贵的彩色图片资料。适合病理科及相关科室医师、研究生阅读参考。

责任编辑 郭伟疆 黄栩兵




作者简介

马博文，男，回族，1947年11月出生，新疆乌鲁木齐人。毕业于新疆医学院（即现在的新疆医科大学）新疆卫生厅科研班病理学专业。任职于新疆医科大学附属肿瘤医院细胞学室。师从著名病理学家蔡世烈教授，主攻细胞病理学专业。曾就职于新疆医科大学第二附属医院病理科和第一附属医院肿瘤研究室。任新疆医科大学肿瘤医院细胞病理学室负责人，兼任中华病理学会细胞病理学组领导成员及中华病理学会细胞病理学专业组委员，中国抗癌协会临床细胞学专业委员会委员，新疆病理学会细胞学专业组组长。先后组建了新疆医科大学第一附属医院细胞病理学科室和肿瘤医院（第三附属医院）细胞病理学科室，并使科室成为全国为数不多的、项目齐全的细胞病理学专业科室之一。于2003年9月在乌鲁木齐主持举办了中华医学会第五届全国细胞病理学学术大会。

先后在国内、外专业学术刊物上发表论文30余篇，其中3篇发表在美、日著名期刊，21篇发表于国家级核心期刊，从崭新的角度论述了细胞学诊断的新思维，提出了从全局观念判断微粒组织细胞的诊断方法，获得国内专家、学者的肯定。在漫长的学术生涯中形成了自己的学术风格和观点，积累了丰富的细胞学诊断经验。与国内、外专家学者合著《诊断细胞病理学》、《细针吸取细胞病理学》已在国内、外出版，合著《肿瘤实验诊断学》即将付梓。独立撰写的学术专著《针吸细胞病理学》也将在近期间世。

《浆膜腔积液细胞病理学诊断》一书，以崭新的角度对浆膜腔积液标本中绝大部分肿瘤和非肿瘤疾病提出诊断标准。

序 —

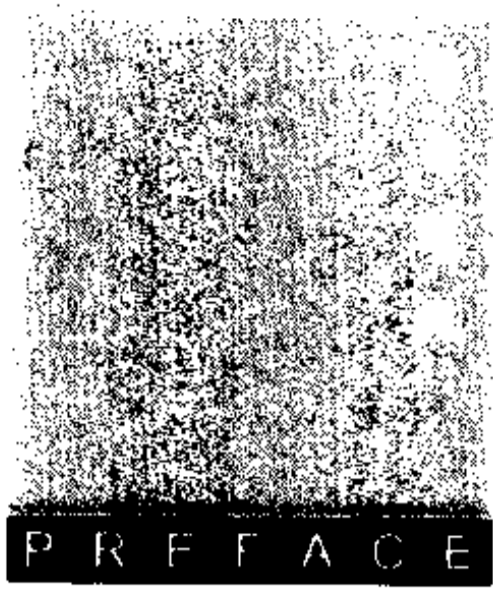


有胸水或腹水的病例较常见。临床医师为患者抽胸水或腹水除了可减轻症状外,主要寄希望于从病理或细胞学角度明确胸水或腹水的性质,即判断是恶性肿瘤还是其他非肿瘤疾病引起的胸水或腹水。浆膜腔积液,包括胸腔、心包腔和腹腔积液中的脱落细胞是细胞学中最难诊断的一种。不仅是因为这些积液中成分复杂,更重要的是浆膜腔的正常间皮细胞在炎症等各种刺激因素的作用下可增生,甚至不典型增生。这种反应性增生或不典型增生的间皮细胞与转移性癌细胞,特别是高分化的癌细胞很难鉴别,有时甚至不可能鉴别。事实上胸、腹腔肿物即使做穿刺活检诊断也较困难,有时即使采用各种免疫组化抗体染色,仍不一定能得出正确的诊断。

马博文主任多年从事细胞病理学工作,经验丰富,造诣颇深。他将多年积累的宝贵经验撰写了《浆膜腔积液细胞病理学诊断》一书,极为详细、系统地介绍和描述了浆膜腔的解剖组织学、浆膜腔积液细胞学诊断要点、制片技术和新技术应用、良性和恶性间皮细胞形态学特点,以及各种转移癌、淋巴瘤、生殖细胞瘤、肉瘤和非肿瘤性脱落细胞病理学特点等,并附有大量彩色细胞学图片。本书内容翔实,图文并茂,是各级医院病理科和细胞学科医师及其他相关技术人员有价值的参考书。读者从中可了解浆膜腔积液中各种细胞的特点、诊断和鉴别诊断。

相信本书的出版,将使病理和细胞病理的临床医师、研究人员受益匪浅。

2005年7月



序 二

人所共知,对疾病的正确治疗,首先取决于正确的诊断,病理学诊断是治疗的最主要依据,而细胞病理学诊断正顺应了从有创到微创,甚至无创的这一发展趋势,加之其具有成本低、可重复性强、易于被患者接受和在基层医院易于推广的特点,越来越受到广大医务工作者和患者的青睐。由此而产生的如何提高细胞病理学诊断水平的问题就更显得迫在眉睫了。目前,有关浆膜腔积液细胞学的工具性参考书极少,马博文主任编著的《浆膜腔积液细胞病理学诊断》一书的问世,无疑可满足临床细胞学工作者的需求。该书涵盖了胸、腹水中大部分肿瘤及非肿瘤性病变。此书图文并茂,一改以往图文分离的排版方式,给阅读者提供了极大的方便。书中共有400余幅清晰度高、立体感强、色彩还原逼真、形态学解释到位的图片,是细胞病理学界乃至病理学界一本不可多得的案头参考书。


胸、腹水的细胞学检查对疾病的诊断具有重要意义。例如,当肺外周型恶性肿瘤出现胸水时,如果没有病理结果的支持,临床医师则难以明确诊断。这时如果能从胸水涂片中检出恶性肿瘤细胞,并能进一步明确细胞来源,无疑对临床治疗会起到决定性的指导作用。在日常工作中,细胞学或病理学工作者常对恶性间皮瘤和腺癌的鉴别诊断感到困惑。本书在这方面有更详尽、更实用、更确切的论述。

作者在长期细胞病理诊断工作中积累了丰富的经验,形成了自己的学术观点,就是基于整体的细胞学思维,这一点在作者已发表的细胞病理学论著中可以看出。“微粒组织细胞学诊断 (cytological diagnosis of thin tissue, CDTT)”概念的提出,完全背弃了过去那种只分析单个细胞的诊断分类方法,

而是采取组织结构与细胞分析相结合的思维模式,这是一种颇具新意的观察分析方法。细胞无论以哪一种方式出现在涂片中,均可以具有组织学结构的片断,将组织学内容融入细胞学的诊断中,这是一个绝妙的思路和切入点,相信这更有利于提高细胞学诊断水平。

本书是作者历时10年,从近6 000例病例中精选出具有代表意义的病例写成的。其中绝大多数病例有组织学对照,有的病例还有电镜、免疫细胞化学的资料佐证,从多层次、多视角总结了各种病变的特点,并以规范的诊断语言展现给读者。

在此我想强调的是,病理组织学诊断和细胞学诊断是互补的,一个病理医师如能掌握并精通细胞学诊断则如虎添翼。我深信本书将会以细胞学独有的魅力赢得广大病理工作者的关注与认同。我应作者的热忱邀请,为该书的出版写了上面的几句话,用以表达我对作者为我国细胞学诊断的发展所作出的辛勤劳动的敬意,并向广大从事细胞学诊断的工作者推荐这本具有科学性、可读性、实用性的案头参考书。



2005年7月

序 三

记得那是几年前的事了，中国病理学网开辟了一个细胞学栏目，让大家将有细胞学难题的例子贴在网上互相交流。我也时常上网看看，回答一些问题。由于细胞学不是我的强项，遇到有的难一些的病例，我也没有把握。不久，就有一个网名为“干细胞”的进来了，不管是他对别人贴的疑难病例的解答，还是他自己贴上来的细胞图像，都使我们上网的人耳目一新。很快“干细胞”就成了大家少不了的依靠，几乎所有的细胞学疑难病例无论是胸、腹水还是痰液涂片，无论是细针穿刺还是宫颈涂片，他都能一一予以解答和分析，使上网的朋友们收获巨大。这时，我就想探究这个“干细胞”到底是谁，如此深厚的细胞学功底的人，在中国不会有很多呀。于是我就让网络管理员查一下“干细胞”上网时的IP地址，看看是哪个省市的。一查便知，“干细胞”是在新疆乌鲁木齐上网的。一说到乌鲁木齐，我马上想到了马博文。随后果然证实了就是他。现在，马博文已经是我们网上细胞学难题的解答老师了。

人体近千种肿瘤，无一不是由各种肿瘤细胞组成的，瘤细胞增殖至1以上往往才出现症状、体征，才会在影像上出现占位性改变。近20年来，由于医学影像学的迅速发展，如B超、CT、MRI、核素等，使身体各部位占位性疾病的及时发现已不再是难事，但要获得明确的定性诊断却困难重重。虽然从生化、免疫、物理等多种途径进行了大量的肿瘤定性诊断方法探索，但是，到目前为止，国内、外公认的肿瘤最可靠的诊断，仍首推病理组织细胞学方法。它包括脱落细胞学、穿刺组织细胞学、小块活检组织学、切除标本组织

学四种。浆膜腔积液细胞学在我国还没有受到足够的重视。本书作者在浆膜腔积液细胞学方面积累了丰富的经验,收集了镜下各种形态学图像400余幅,并实现图文并茂,编撰出版,这在细胞学诊断方面无疑是个创举,值得推广。因此,本书的出版在细胞学诊断方面具有里程碑意义。

看着眼前的《浆膜腔积液细胞病理学诊断》手稿,笔者立即被作者的文思与图谱所吸引。那清晰的条理,恰到好处的语言定位,由浅入深的步步善诱,再加上佐证可信的清晰配图和说明,我想,即使是初学者,读完这本书也会觉得自己已经接近胸、腹腔细胞学的行家了。

张心彪

2005年7月

前 言

从浆膜腔积液标本中找出恶性肿瘤细胞的方法可以追溯到100余年前, 1896年, Bahrenburg报道从腹水中诊断腹膜癌2例, 并进行了详尽的描述。迄今为止, 浆膜腔积液的细胞病理学检查仍然是诊断胸、腹腔等部位肿瘤的重要的和有效的手段, 尤其在诊断转移性肿瘤(特别是腺癌)方面具有很高的敏感性。因此, 被列为病理科和细胞学专科的常规诊断方法之一。它可直接提供重要的信息给临床医师, 对于制定治疗方案具有指导性意义。

以往对浆膜腔积液的诊断始终停留在“找到肿瘤细胞(或癌细胞、腺癌细胞)”和“未找到肿瘤细胞”的水平上。同时, 由于涂片质量、诊断经验等方面的欠缺, 影响了其准确性和敏感度。现代医学诊断的发展和治疗学的需要, 要求对浆膜腔积液的诊断更接近于定性、分类或分型的直接而细致的准确性, 即不但诊断肿瘤性疾病, 而且还要对非肿瘤性疾病做出具体的判断, 或提供进一步检查的导向线索; 不但诊断肿瘤的性质, 而且还要对其进一步分类或分型, 或提供肿瘤的来源信息。这些在经验欠缺和方法单一的情况下, 往往是困难的。随着经验的积累和对各种疾病的形态学特征认识的加深, 先进技术的渗入和应用, 目前, 对各种积液性质判断的准确性和敏感度也得到很大提高。

浆膜腔, 包括胸腔、腹腔、心包腔等积液标本, 是病理科或细胞学实验室的常规送检标本, 是分析或诊断病变的重要依据。引起胸、腹腔积液的原因很多, 如外伤、炎症及肿瘤等。通过对积液中细胞成分的分析, 可以区分引起积液的原因。外科医师对胸、腹腔积液一般不愿意做开胸或开腹活检手术, 因为担心切口感染等并发症, 以至切口径久不愈。因此, 细胞学检查就凸显其重要意义。但是, 由于细胞学检查鉴别肿瘤抑或非肿瘤细胞的过程复

杂,难度较大,加上大多数病理医师和检验师缺乏这方面的正规训练,常常对异型性或恶性特点不明显的细胞或组织感到难以判断,更不用说进一步分型和分类了。因此,细胞病理学诊断学界急需一本介绍标本规范化处理、病理和细胞学检查基础训练、新技术新方法的指导性专著,以加强和促进本学科专业的发展和提高。本书正是为适应和满足这种需要而编写的。

本书是笔者多年从事临床病理检验工作经验的积累和心血的结晶,收集近6 000例病例,从中精选出具有代表意义的病例介绍给读者。其中,绝大多数病例附有组织学、电镜、免疫细胞化学等图像和相关资料。本书的主要特点是博采众家之长,理论联系实际,结合笔者经验,尽可能详细地介绍浆膜腔解剖组织学,浆膜腔积液细胞学诊断要点,制片技术和新技术的应用,良性和恶性间皮细胞的形态学特点,各种转移癌、淋巴瘤、生殖细胞瘤、肉瘤,以及非肿瘤脱落细胞的病理学特点等;全面系统地介绍了各种检查方法的操作步骤、试剂配制、结果判定和注意事项;读者可以从中了解各种疾病累及浆膜腔时,浆膜腔积液的细胞特点、诊断和鉴别诊断手段及要点。这些内容对提高各级医院病理科和细胞学科医师及其他有关技术人员的检验和病理水平,无疑都是十分重要的。

本书在编撰过程中承蒙业师蔡世烈教授给予鼓励和宝贵支持。刘彤华院士、李维华教授及纪小龙教授等给予指导并作序;已故病理学和细胞病理学家马正中教授始终关怀本书的编写过程,并多次给予指教;谢瑶芸教授在电镜技术方面给予支持,并亲自撰写了电镜观察积液标本的制作方法等内容;特别需要提及的是人民军医出版社黄栩兵编审、郭伟疆编辑做了大量的工作,提出了很多修改建议。在此一并鸣谢。由于笔者水平及条件所限、编撰时间紧迫,某些缺点或错误在所难免,某些学术观点也需要在实践中进一步检验。恳请同行、专家赐教和指导。



2005年5月于北京

目 录



第一章 概论	1
第一节 浆膜腔的解剖学与组织学	1
第二节 浆膜腔积液的发病机制与诊断	5
一、发病机制	5
二、诊断	5
第二章 浆膜腔积液的采集及标本制备	14
第一节 浆膜腔积液的采集方法	14
一、胸腹腔积液标本	14
二、腹腔冲洗液标本	15
第二节 涂片制作与染色	15
一、涂片制作	15
二、染色	21
第三节 资料收集与记录	28
一、临床资料	28
二、镜下细胞形态描述及诊断记录	29

第三章 间皮细胞	31
第一节 正常间皮细胞	31
第二节 间皮细胞增生及退化变性	34
一、间皮细胞的数量变化	36
二、间皮细胞的分化	36
三、间皮细胞的退化变化	37
四、间皮细胞的化生性变化	40
第四章 非典型增生性变化	44
一、间皮细胞核增大、深染和畸形	44
二、间皮细胞胞质增厚，呈嗜酸性变	45
三、间皮细胞的聚团倾向	45
四、异型细胞的核分裂象	46
五、间皮细胞边缘突起	47
六、其他变化	47
第五章 恶性间皮瘤	49
第一节 间皮细胞谱和间皮瘤细胞	50
第二节 细胞病理学形态	52
一、小圆细胞型	53
二、梭形细胞型	53
三、上皮样细胞型	54
第三节 间皮瘤细胞定性与分类的鉴别	60
一、小圆细胞型间皮瘤与转移性其他小细胞性肿瘤的鉴别	60
二、梭形细胞型间皮瘤与梭形（纤维形）细胞肉瘤的鉴别	61

三、上皮样细胞型间皮瘤与腺癌的鉴别	61
第四节 间皮瘤细胞学鉴别诊断	63
一、间皮细胞良恶性鉴别	63
二、间皮瘤与腺癌的鉴别	64
三、间皮瘤类型的鉴别	70
第五节 间皮瘤病理组织学形态及其鉴别	71
一、WHO 分类	71
二、常见恶性间皮瘤的组织形态	72
第六节 细胞化学与免疫细胞化学的鉴别	75
一、细胞化学的鉴别	75
二、免疫细胞化学技术	76
第七节 超微结构的鉴别	80
一、电镜观察的价值和细胞形态特点	80
二、扫描电镜观察	81
三、透射电镜下观察	83
第八节 核仁组成区嗜银蛋白染色鉴别	84
一、嗜银蛋白染色技术及其应用	84
二、AgNOR 颗粒形态的鉴别意义	85
三、AgNOR 方法的标准化方案	86
第六章 转移癌	88
第一节 概述	88
一、胸、腹积液中检出转移癌情况	88
二、积液检出肿瘤排序	91
三、积液发生机制	93

