FUBUZHONGLIU
HE ZHONGLIUYANG BINGBIAN YINGXIANGXUE JI BINGLIXUE ZHENDUAN

腹部肿瘤和肿瘤样病变影像学及病理学诊断

主编 延 宏 王刚平 周志厚

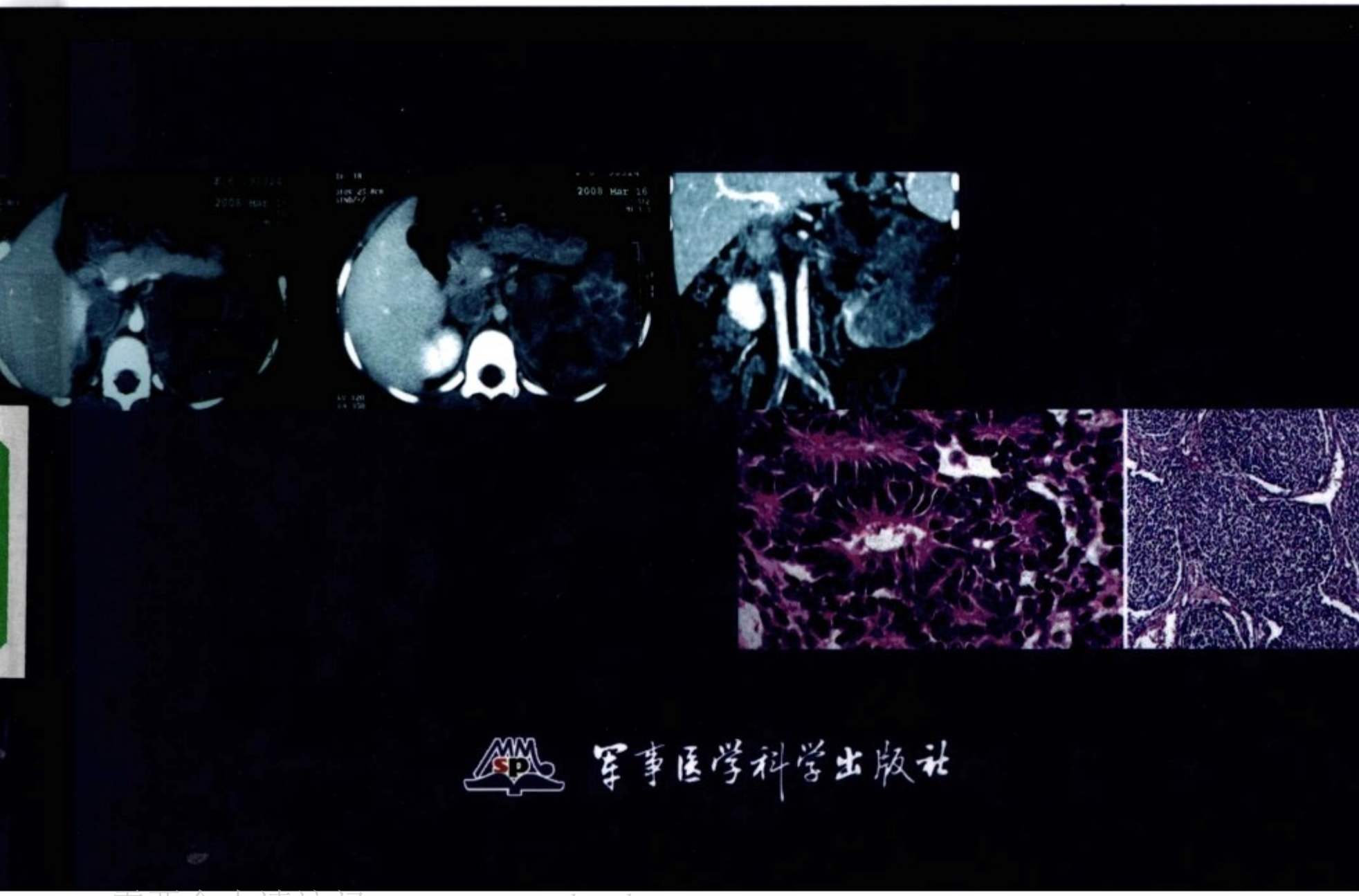

军事医学科学出版社

需要全本请访问 www.ertongbook.com

责任编辑　李俊卿
封面设计　马　凌

腹部肿瘤和肿瘤样病变影像学及病理学诊断

FUBUZHONGLIU HE ZHONGLIUYANG BINGBIAN YINGXIANGXUEJI BINGLIXUE ZHENDUAN

ISBN 978-7-80245-165-0

9 787802 451650

ISBN 978-7-80245-165-0/R·1159
定价：120.00元

腹部肿瘤和肿瘤样病变影像学及病理学诊断

主编 延 宏 王刚平 周志厚

军事医学科学出版社
·北 京·

内容提要

本书由多名长期从事一线医疗实践的影像学、病理学和肿瘤学中青年医师编写，有的作者还是留学归国的博士，致力于将影像学与病理诊断有机结合，以提高诊断的准确率。全书共分 10 章，50 万余字，包括 412 幅影像学、肿瘤实物图和病理组织图片，其中彩色图片 134 幅。第一章简要介绍了影像学及病理诊断技术，第二章至第十章重点介绍肝脏及肝内胆管、胆囊及肝外胆管、胰腺、胃肠、泌尿及生殖系统、腹膜腔及腹膜后肿瘤及肿瘤样病变的影像学及病理学诊断，分别简明实用地介绍了传统的医学影像学技术及现代 CT、MRI、血管造影 VRT 重建等影像学表现，同时按照 WHO 肿瘤病理学和遗传学新分类，将影像学与病理诊断密切结合、相互渗透，从影像学诊断与病理诊断相对照入手，重点介绍了诊断与鉴别诊断的要点，便于从病理学的角度理解影像学和从影像学的角度理解病理学。本书主要供影像学、病理诊断、肿瘤科、外科、妇产科医师及在校医学生参考，是一本较实用的工具书。

图书在版编目(CIP)数据

腹部肿瘤和肿瘤样病变影像学及病理学诊断/延宏，王刚平，周志厚主编.
－北京：军事医学科学出版社，2009.9
ISBN 978－7－80245－165－0

Ⅰ.腹… Ⅱ.①延… ②王… ③周… Ⅲ.①腹腔疾病：肿瘤－影像诊断
②腹腔疾病：肿瘤－病理学－诊断 Ⅳ.R735.04

中国版本图书馆 CIP 数据核字(2009)第 018768 号

出　版：军事医学科学出版社
地　址：北京市海淀区太平路 27 号
邮　编：100850
联系电话：发行部：(010)66931051，66931049，81858195
　　编辑部：(010)66931127，66931039，66931038
　　86702759，86703183
传　真：(010)63801284
网　址：http://www.mmsp.cn
印　装：北京冶金大业印刷有限公司
发　行：新华书店

开　本：787mm×1092mm　1/16
印　张：13.125
字　数：502 千字
版　次：2009 年 3 月第 1 版
印　次：2009 年 3 月第 1 次
定　价：120.00 元

本社图书凡缺、损、倒、脱页者，本社发行部负责调换

编 委 名 单

主　编　延　宏　王刚平　周志厚

主　审　李　挺　张　通

副主编　王雁冰　岳　巍　许传礼　孔云朋
秦嗣勇　王作胜　王发芬　潘　红
郭丽丽

编　者　徐　玲　葛权昌　李　祥　焦建国
曹　磊　于兆茂　仲维华　田德树
范中光　许京中　田胜花　甄　勇
盛清华　田胜硕

需要全本请访问 www.ertongbook.com

序

近代科学技术的迅猛发展，对医学产生了深刻的影响。医学影像学设备不断更新，影像诊断技术日新月异，在腹部疾病特别是肿瘤及肿瘤样病变诊断中发挥着巨大作用。传统的医学影像学技术至今仍广泛应用于胃肠道疾病的诊断，而近期发展的 CT、MRI 已成为肝、胆、胰、脾及泌尿生殖系统疾病的主要医学检查手段。但是影像学诊断有其局限性，有时仅能判断病变性质，甚至仅能作出“占位性病变”的诊断，不能具体确定疾病类型，这就迫切需要影像学与病理诊断对照。病理诊断是目前公认的诊断肿瘤最可靠的手段，许多病例最后通过病理来验证。而临床病理学在近 20 多年来也取得了巨大进步，对疾病的病理改变和分类有了更加深入的认识。病理学的这些进步应该进一步运用到临床各领域，包括医学影像诊断工作。

本书作者是长期从事一线医疗实践的中青年医学影像学医师和病理学医师，致力于将影像学与病理诊断有机结合，随文附大量彩色图片，按照最新 WHO 诊断标准，从影像学诊断与病理诊断相对照入手，重点介绍了腹部肿瘤及肿瘤样病变的诊断，便于从病理学的角度理解影像学和从影像学的角度理解病理学。这种学科之间密切合作、相互渗透的思路符合当今医学发展围绕疾病多学科群相结合的新时代特征。本书对腹部肿瘤诊断有较高的参考价值，我相信本书的出版对医学生及低年资影像学、病理学、肿瘤学科医师深入理解这些疾病，提高诊断水平将大有帮助。

李　挺

北京大学第一医院病理科

主任，教授，主任医师

2008 年 10 月于北京

前言

腹部肿瘤及肿瘤样病变涉及多个临床学科。近代科学技术的迅猛发展和近几年最新WHO肿瘤病理学和遗传学分类的临床应用,已对腹部肿瘤及肿瘤样病变诊断产生了深刻的影响。围绕疾病多学科群相结合,学科之间密切合作、相互渗透已成为当今医学发展的时代特征,临床病理讨论会(CPC)在疾病诊治中发挥着重要的作用。作为医学影像学医师和其他临床医师,应有一定的临床病理学基础,特别是肿瘤病理学基础,了解WHO肿瘤病理学及遗传学新分类的变化;作为病理诊断医师,更应具备全面的临床知识,包括影像学诊断。

传统的医学影像学技术至今仍广泛应用于胃肠道疾病的诊断,而近期发展的CT、MRI已成为肝、胆、胰、脾及泌尿生殖系统疾病的主要医学检查手段,血管造影VRT重建也已广泛应用于医学影像学诊断。由世界各国著名病理、肿瘤、遗传学家共同制定,于2000年由IARC开始陆续出版并在全世界发行的WHO肿瘤病理学和遗传学新分类,是目前国际上最具权威性的肿瘤分类,是病理及影像学肿瘤诊断标准化指南。

影像学诊断最佳境界是"定位"同时"定性",但我们要正视其局限性,有时影像学仅能作出"占位性病变"的诊断,这就迫切需要影像学与病理诊断对照。本书尝试将20多年来病理学对疾病的病理改变和分类取得的巨大进步特别是最新WHO诊断标准运用到临床医学影像诊断工作,从影像学诊断与病理诊断相对照入手,重点介绍了腹部肿瘤及肿瘤样病变的诊断与鉴别诊断的要点,同时简明实用地兼顾了一定的理论,便于从病理学的角度理解影像学和从影像学的角度理解病理学。

本书的问世离不开各方面的关心和支持。北京大学第一医院病理科主任李挺教授对多学科的密切合作、相互渗透给予了热情鼓励,在百忙中审阅了全部书稿,修正了不妥之处,并欣然为本书作序;山东省生物医学工程学会超声专业委员会副主任委员吴乃森主任医师为本书提供了珍贵的超声资料;军事医学科学出版社对本书的出版给予了高度重视,在此表示诚挚的感谢!

本书作者是长期从事医疗实践的影像学、病理学、肿瘤学一线中青年医师,致力于将影像学与病理诊断有机结合。毋庸讳言,尽管尽了努力,但由于编者的水平所限,纰漏和错误之处在所难免,诚望专家和同道见谅并不吝批评指正,以益于我们今后的工作。

编　者

2008年10月

目录

第一章　腹部肿瘤和肿瘤样病变影像学及病理学检查方法概述 …… (1)
第一节　影像学检查方法 …… (1)
一、胃与十二指肠 …… (1)
二、空肠与回肠 …… (1)
三、结肠与直肠 …… (1)
四、肝脏 …… (1)
五、胆系 …… (3)
六、胰腺 …… (4)
七、脾脏 …… (5)
八、肾与输尿管 …… (5)
九、膀胱 …… (7)
十、肾上腺 …… (7)
十一、女性生殖系统 …… (8)
十二、男性生殖系统 …… (9)
十三、腹膜腔 …… (9)
十四、腹膜后间隙 …… (10)
第二节　肿瘤病理学概述 …… (10)
一、肿瘤外科病理基础 …… (10)
二、肿瘤病理学诊断技术 …… (11)
第二章　肝脏和肝内胆管肿瘤及肿瘤样病变 …… (14)
第一节　肝脏及肝内胆管恶性肿瘤 …… (14)
一、肝细胞癌 …… (15)
二、肝胆管细胞癌 …… (27)
三、肝内胆管囊腺癌 …… (31)
四、肝母细胞瘤 …… (34)
五、肝肉瘤 …… (36)

六、肝转移瘤 …… (37)
第二节　肝良性肿瘤及肿瘤样病变 …… (40)
一、肝血管瘤 …… (41)
二、肝细胞腺瘤 …… (43)
三、肝局灶性结节增生 …… (44)
四、肝脏血管平滑肌脂肪瘤 …… (49)
五、肝囊肿 …… (49)
第三章　胆囊和肝外胆管肿瘤及肿瘤样病变 …… (52)
第一节　胆系恶性肿瘤 …… (52)
一、胆囊癌 …… (52)
二、肝外胆管癌 …… (56)
第二节　胆系良性肿瘤及肿瘤样病变 …… (60)
一、胆囊息肉样病变 …… (60)
二、胆管囊肿 …… (61)
第四章　胰腺肿瘤及肿瘤样病变 …… (64)
第一节　胰腺外分泌肿瘤 …… (65)
一、胰腺癌 …… (66)
二、胰腺浆液性囊性肿瘤 …… (72)
三、胰腺黏液性囊性肿瘤 …… (74)
四、胰腺导管内乳头状黏液性肿瘤 …… (76)
五、胰腺实性-假乳头状瘤 …… (77)
六、胰腺母细胞瘤 …… (77)
七、胰腺转移瘤 …… (79)
八、胰腺囊肿 …… (80)
第二节　胰腺内分泌肿瘤 …… (82)
一、概述 …… (83)
二、胰岛细胞瘤 …… (84)
第五章　脾脏肿瘤与肿瘤样病变 …… (86)
第一节　脾脏恶性肿瘤 …… (86)
一、脾脏淋巴瘤 …… (86)
二、脾血管肉瘤 …… (89)
三、脾转移瘤 …… (90)
第二节　脾脏良性肿瘤及肿瘤样变 …… (91)
一、脾血管瘤 …… (91)
二、脾淋巴管瘤 …… (94)

三、脾错构瘤 …… (94)
四、脾囊肿 …… (94)
第六章　胃肠道肿瘤与肿瘤样病变 …… (96)
第一节　胃肠道间叶性肿瘤 …… (96)
一、胃肠道间质瘤 …… (96)
二、脂肪瘤 …… (102)
第二节　胃肠道癌 …… (103)
一、胃癌 …… (103)
二、结直肠癌 …… (109)
第三节　胃肠道淋巴瘤 …… (112)
一、胃黏膜相关淋巴组织的结外边缘区B细胞淋巴瘤 …… (113)
二、结直肠淋巴瘤 …… (114)
第七章　肾上腺肿瘤及肿瘤样病变 …… (119)
第一节　肾上腺肿瘤概述 …… (120)
第二节　肾上腺皮质肿瘤 …… (122)
一、肾上腺皮质癌 …… (122)
二、肾上腺腺瘤 …… (125)
第三节　肾上腺髓质肿瘤 …… (127)
一、临床表现 …… (127)
二、影像学表现 …… (128)
三、病理学表现 …… (129)
四、恶性肾上腺嗜铬细胞瘤 …… (130)
五、良性嗜铬细胞瘤 …… (131)
六、组合型嗜铬细胞瘤或副神经节瘤 …… (132)
第四节　肾上腺转移瘤 …… (132)
第五节　肾上腺其他肿瘤及肿瘤样病变 …… (133)
一、肾上腺髓性脂肪瘤 …… (133)
二、肾上腺神经母细胞瘤 …… (134)
三、肾上腺囊肿 …… (134)
第八章　泌尿系统和男性生殖系统肿瘤及肿瘤样病变 …… (136)
第一节　肾脏肿瘤 …… (136)
一、肾细胞癌 …… (136)
二、肾母细胞瘤 …… (142)
三、肾血管平滑肌脂肪瘤 …… (145)
四、肾囊肿 …… (148)

第二节　尿路系统肿瘤及肿瘤样病变 …… (150)
一、膀胱癌 …… (150)
二、膀胱非上皮性肿瘤 …… (154)
三、肾盂癌 …… (154)
四、输尿管癌 …… (156)
五、输尿管囊肿 …… (157)
第三节　前列腺肿瘤与肿瘤样病变 …… (159)
一、前列腺癌 …… (160)
二、前列腺平滑肌肉瘤 …… (164)
三、前列腺囊肿 …… (164)
第九章　女性生殖系统肿瘤及肿瘤样病变 …… (165)
第一节　子宫肿瘤及肿瘤样病变 …… (165)
一、子宫间叶性肿瘤 …… (165)
二、子宫内膜癌 …… (170)
三、子宫颈癌 …… (173)
第二节　卵巢肿瘤及肿瘤样病变 …… (174)
一、卵巢上皮性囊性肿瘤 …… (174)
二、卵巢囊肿 …… (180)
三、卵巢囊性畸胎瘤 …… (181)
四、卵巢转移瘤 …… (183)
第十章　腹膜腔和腹膜后间隙肿瘤及肿瘤样病变 …… (184)
一、腹膜间皮瘤 …… (184)
二、腹膜腔转移瘤 …… (184)
三、脂肪肉瘤 …… (184)
四、腹膜后平滑肌肉瘤 …… (187)
五、神经母细胞瘤 …… (188)
六、恶性纤维组织细胞瘤 …… (188)
七、淋巴瘤 …… (189)
八、腹膜后转移瘤 …… (190)
九、神经源性肿瘤 …… (190)
十、畸胎瘤 …… (193)
参考文献 …… (194)

需要全本请访问 www.ertongbook.com

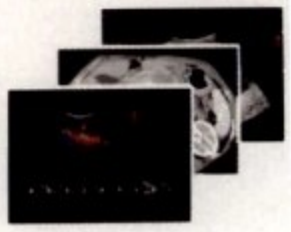

第一章

腹部肿瘤和肿瘤样病变影像学及病理学检查方法概述

腹部(abdomen)指膈肌以下、盆底以上这一解剖范围,包括腹内脏器(以消化、泌尿、生殖等系统为主)、腹膜腔、腹膜后间隙以及腹壁。腹部肿瘤与肿瘤样病变发病率高,是导致死亡的主要因素。

第一节　影像学检查方法

目前,CT、USG、MRI 成为腹部疾病主要的影像学检查手段,其中尤以 CT 使用最为普遍,而且具有较高的临床应用价值。但是,影像学诊断也有一定局限性,很多疾病的最终确诊常依赖于病理学诊断。腹部各脏器的影像学检查方法有所不同,现分述如下。

一、胃与十二指肠

(一) X 线造影检查

检查方法现在多主张用气钡双重对比造影法,简称双重造影:先口服产气粉使胃充气扩张,然后吞咽少量钡剂,并请患者变换体位使钡剂均匀涂布在黏膜表面以显示内腔表面的细微结构。在透视的同时摄取必要的点片,这是双对比相。其后再嘱患者喝下较多的钡剂填充胃腔,透视、摄片获得充盈相。

(二) CT 检查

应常规做空腹准备,检查前口服清水 800 ~ 1 000 ml,或对比剂(1% ~ 3% 的泛影葡胺)500 ~ 1 000 ml 使胃充分扩张。取仰卧位连续扫描。

(三) MRI 检查

MRI 不是胃与十二指肠病变的首选检查方法。

二、空肠与回肠

(一) X 线造影检查

口服钡剂造影是观察小肠常用的方法。采用口服钡剂后定时跟踪观察。为缩短小肠充盈时间,可口服胃复安 25 mg 促进肠蠕动。

小肠灌肠双重对比造影是检查小肠病变最敏感的方法。采用一种柔软不透 X 线的塑料导管(Bilbao-Dotter 导管)经鼻腔或口腔插入,在 X 线透视及导丝的导引下,直达十二指肠空肠曲(Treitz 韧带处)为止。然后,经导管按每分钟 100 ml 的速率注入 35%(W/V)的钡剂 600 ~ 800 ml,充盈整个小肠。再由导管缓慢注入气体,使肠腔充分扩张即可。检查过程中仔细观察并摄片。

(二) CT 检查

CT 检查主要是用于了解小肠肿瘤向腔外生长情况及有无转移,并非小肠病变的首选检查方法。CT 检查前 30 ~60 分钟口服 500 ~800 ml 对比剂充分填充肠腔。

三、结肠与直肠

(一) X 线造影检查

现多主张用结肠双重对比造影检查。

1. 结肠清洁准备　忌用清洁剂洗肠。采用无渣饮食连续 2 天、口服缓泻剂的方法。

2. 检查技术　静脉注射山莨菪碱(654-2)20 mg 使结肠张力降低。插肛管注入 70% ~ 80%(W/V)的硫酸钡混悬液 300 ml 左右,钡剂到达横结肠后停止注钡改为注气。透视下见盲肠已充分扩张,停止注气,撤除肛管。嘱患者顺时针翻身三圈,让气、钡涂布均匀。然后立刻摄取结肠各段照片。

(二) CT 检查

普通 CT 对结肠病变并不是首选的检查方法,仅用于了解有无转移,明确结肠癌的分期。但应用螺旋 CT 做结肠仿真内镜检查,对 5 mm 以上直径的病变,其敏感性及准确性已接近内镜。检查前要求与钡灌肠同样的清洁准备,静脉注射山莨菪碱 20 mg 使结肠低张,经肛管注入足量的气体后,采用 3 ~5 mm 层厚、1.5 ~2 螺距进行 CT 横断面连续薄层扫描,然后通过计算机三维成像,获取仿真内镜图像。

四、肝脏

(一)X 线检查

透视和平片只能大致了解肝脏轮廓、大小、钙化和积气,诊断价值有限。肝动脉造影采用 Seldinger 技术,如只将导管插入腹腔动脉,注入对比剂,称之为选择性腹腔动脉造影,除肝脏外,还可同时显示胰、脾和部分胃十二指肠的血管。对比剂经脾静脉回流时,可使门静脉显影,称为间接门静脉造影。如果将导管进一步插入肝固有动脉或肝段动脉内,称之为超选择性肝



动脉造影，它不仅可减少对比剂的用量，还可显示肝内血管细节。

（二）USG 检查

采用实时超声显像仪，线阵、凸阵探头，探头频率 3.5 ~ 5.0 MHz。检查肝脏血管时用彩色多普勒血流显像仪。检查前一般无需特殊准备。患者多取仰卧位，扫查方法为经右侧肋间扫查、右肋缘下扫查、右侧肋下和正中剑突下横向与纵向扫查等。

（三）CT 检查

1. CT 平扫　未作静脉内注射对比剂的扫描称为平扫。口服清水 1 000 ~ 1 500 ml 或于扫描前 30 分钟口服 1% ~ 2% 泛影葡胺 500 ~ 800 ml 充盈胃和小肠，患者取仰卧位，扫描层厚和间距通常为 10 mm，扫描范围从肝脏膈顶至肝下段。对小病灶可用 2 ~ 5 mm 的薄层扫描。胆石症患者 CT 检查不必口服泛影葡胺。

2. 增强扫描　增强 CT 扫描通常使用 100 ml 60% 的泛影葡胺或 300 mgI/ml 非离子型对比剂。增强扫描的目的：①增加正常肝组织与病灶之间的密度差，显示平扫不能发现或可疑的病灶。②帮助鉴别病灶的性质。③显示肝内血管解剖。

静脉内快速注入对比剂后，短期内肝动脉、门静脉和肝实质内对比剂浓度依次在相应时间内上升，并保持一段时间的峰值，分别称为动脉期、门静脉期和肝实质期。使用螺旋 CT 分别在肝动脉期（通常为对比剂开始注射后 20 ~ 25 秒）、门静脉期（对比剂开始注射后 60 秒）进行全肝扫描，称为肝脏的双期扫描；双期扫描后再加作延迟（肝实质期）扫描，则称为三期扫描。为诊断或鉴别肝血管瘤可于注射对比剂后 5 ~ 7 分钟再加作病灶层面扫描。

（四）MRI 检查

1. MRI 平扫　患者取仰卧位，使用自旋回波（SE）序列，先作横断面 T_1WI 及 T_2WI，然后作冠状面 T_1WI 及 T_2WI，必要时加作矢状面成像，采集的范围、间距和层厚同 CT 扫描。T_1WI 主要用于显示器官解剖结构，T_2WI 主要用于观察病理变化。

2. MRI 增强扫描　增强扫描常用的对比剂为顺磁性钆-二乙三胺五醋酸（Gd-DTPA）或超顺磁性氧化铁粒子（SPIO）。增强的目的基本上与 CT 相同。

3. 动态增强 MR 血管造影（DCE-MRA）　经静脉快速注射 Gd-DTPA 后采用快速三维梯度回波序列（3D GRE）扫描，可获得清晰的肝动脉、肝静脉和门静脉全貌，此法主要用于判断肝癌对血管的侵犯情况，如肝动脉-门静脉瘘、门静脉癌栓形成等。

五、胆　系

（一）X 线检查

1. 普通检查　胆道系统的常规 X 线检查为右上腹平片，由于普通平片密度分辨力低，仅能对钙化、气体以及被肠道气体影衬托的胆囊大小进行判断，缺乏更多的诊断信息，并且由于超声临床应用的普及，已逐渐被淘汰。

2. 造影检查　造影检查的方法种类很多，可分为生理积聚法和直接导入法，前者又有口服法和静脉造影法之分；后者有直接胆囊穿刺或经皮经肝胆管造影（percutaneous transhepatic

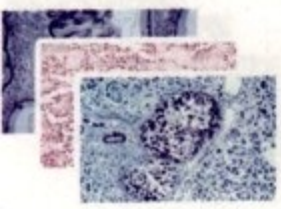

cholangiography，PTC）、经术后引流管造影和经内镜逆行性胆胰管造影（endoscopic retrograde cholangio-pancreaticography，ERCP）。生理积聚法虽然无侵袭，但是由于造影图像质量较差，方法繁琐，加之超声的临床应用，应用已日益减少。直接法由于可以进行后续的引流治疗，在临床上应用日益增多。

直接胆道（胆囊）造影法（直接穿刺法详见非血管系统介入放射学）检查前为防止对比剂反应等刺激因素造成呕吐，要求患者术前 4 小时禁食。ERCP 是将纤维十二指肠镜送至十二指肠降段，在透视监视下，经过十二指肠乳头插入导管注入对比剂，显示胆管和（或）胰管的方法。此方法对胆道系统的结石、肿瘤的鉴别诊断，尤其是对胆道中下段病变的诊断具有很高的价值，并且检查的同时可以经鼻留置引流管达到胆道引流的目的。造影摄片时，应注意多角度观察和摄片，如双斜位摄片。

（二）USG 检查

检查前需禁食 8 小时以上，最好在晨间空腹检查。一般取仰卧位检查，有时需加用左侧卧位、右前斜位、坐位或站立位。鉴别胆囊占位性病变和可移动结构（如结石等）时需改变体位。右侧肋间斜切面和右肋缘下斜切面可观察胆囊和胆管。于右上腹纵切面和横切面观察肝外胆管。

（三）CT 检查

CT 检查对于梗阻性黄疸及胆囊病变的诊断与鉴别诊断有很大意义。常同时进行肝、胆、胰的 CT 扫描，以利于鉴别诊断。

检查前禁食同 USG 检查。CT 检查分为平扫 CT 和增强 CT 检查。平扫 CT 足以显示胆道系统梗阻的部位、含钙结石等病变。增强 CT 有助于更好地显示和区别肝内血管、胆道系统，更好地显示胆囊形态和胆囊壁的病变。也可以与胆道的造影检查并用，可以更清楚地显示胆道系统内的病变。

（四）MRI 检查

MRI 的 T_1WI、T_2WI 图像对于胆道病变的诊断价值不如 USG 和 CT，而且检查时间长，目前不是胆道病变检查的首选方法。但是利用水成像技术的 MRCP 影像，虽然对狭窄与闭塞的诊断有一些假阳性诊断，但是由于能够无损伤地显示胆道系统，随着磁共振技术的进一步完善，将逐渐成为胆道系统检查的主要手段之一，并将逐渐取代普通 X 线检查。术前准备同 CT 检查。

六、胰　腺

（一）USG 检查

检查前患者应禁食 8 小时以上，以减少胃内食物引起过多气体，干扰超声的传入。患者常用仰卧位。胃肠气体较多致胰腺无法显示时，可取半卧位或坐位。必要时采用左侧卧位以利显示胰体和胰尾，采用右侧卧位以利显示胰头。如患者改变体位后，胰腺显示仍较困难，胃内气体仍然影响胰腺显示，可饮水 500～800ml，让胃内充满液体作为透声窗，以便显示胰腺。



首先在第1～2腰椎水平作横切扫查腹部显示胰腺长轴切面，然后上下移动，亦可作右低左高位斜切扫查，以利全面观察胰腺形态。横切扫查后，用纵切扫查显示胰腺短轴切面。

（二）CT检查

CT可显示胰腺的大小、形态、密度和结构，区分病变属囊性还是实性，是胰腺疾病最重要的影像学检查方法。

检查前口服1.5%～3.0%泛影葡胺800 ml，于检查前30分钟和临检查前分两次服完，显示十二指肠环及空肠上段，以了解胰腺病变对邻近肠曲的影响。通常先作平扫，然后再作增强扫描。由于胰腺较小，一般采用4～6 mm层厚。采用螺旋CT扫描可以作薄层重建。增强扫描可更好地显示病变及其与血管的关系。近来采用双期扫描，可动态观察胰腺病变的供血情况，更有利于早期发现病变。

（三）MRI检查

胰腺的MRI检查方法及要求与肝脏MRI检查基本相同，但扫描层厚可更薄一些。扫描序列可选用SE，常规作冠状及横轴扫描T_1WI及T_2WI，层厚5 mm。使用快速梯度回波加脂肪抑制技术更有利于显示胰腺轮廓及大小。近年来应用MRCP能完整、清晰地显示主胰管的全程及部分分支，有利于观察胰管的形态及通畅性。

七、脾　脏

（一）USG检查

患者取右侧卧位，于左侧第9～11肋间隙，腋中、后线部位行肋间斜切扫查，测量脾厚度以及脾血管和血流状态。于左侧肋缘下锁骨中线纵行扫查，了解脾增大情况。

（二）CT和MRI检查

与肝脏扫描技术相同，为更清楚显示小病变，可应用5mm的层厚和层距。对平扫发现的可疑病变和等密度或等信号病变，应作增强扫描。如果采用超顺磁氧化铁粒子（SPIO）作为MR对比剂，可获得肿瘤与脾之间的最大对比度，提高脾肿瘤的诊断率。

八、肾与输尿管

（一）X线检查

包括腹部平片、尿路造影和血管造影检查。

1. 腹部平片　是泌尿系统常用的初查方法。常规摄取仰卧前后位片。

2. 尿路造影　根据对比剂引入的途径分为排泄性尿路造影和逆行性尿路造影。

（1）排泄性尿路造影：排泄性尿路造影（excretory urography）又称静脉性肾盂造影（intravenous pyelography，IVP）。其应用依据是有机碘化物的水溶液如泛影葡胺或碘苯六醇（非离子型对比剂）静脉注入后，几乎全部由肾小球滤过而排入肾盏和肾盂内，如此不但能显示肾盏、肾盂、输尿管及膀胱内腔，且可大致了解两肾的排泄功能。

检查前准备：①了解有无应用对比剂的禁忌证，检查前还需行碘过敏试验并备好急救药

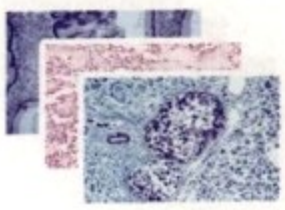

物;②清除肠道内气体和粪便,并限制饮水。

排泄性尿路造影检查取仰卧位。先摄取腹部平片,其后行造影检查。成人用60%泛影葡胺或碘苯六醇(300 mgI/ml)20 ml,于静脉内2分钟注毕。注药时下腹部使用压迫带,暂时阻断输尿管,以使对比剂充盈肾盏和肾盂。注药后1~2分钟摄片,一般能较好显示肾实质影像。注药后15分钟、30分钟分别摄取双侧肾区片。如肾盏、肾盂显影良好则除去压迫带并摄取全腹片,此时输尿管和膀胱亦显影。

(2)逆行性尿路造影:逆行性尿路造影(retrograde urography)包括逆行肾盂造影(retrograde pyelography)和逆行膀胱造影(retrograde cystography)等。逆行肾盂造影是在行膀胱镜检查时,将导管插入输尿管内,透视下缓慢注入对比剂而使肾盂、肾盏显影的方法。本法适用于排泄性尿路造影显影不佳的患者。

3. 腹主动脉造影与选择性肾动脉造影　腹主动脉造影(abdominal aortography)与选择性肾动脉造影(selective renal arteriography)一般采用经皮股动脉穿刺插管的技术。腹主动脉造影时,将导管顶端置于肾动脉开口上方,快速注入对比剂并连续摄片。选择性肾动脉造影是将导管置于一侧肾动脉内的造影方法。

(二)USG检查

肾与输尿管USG检查宜选用线阵式或凸阵式探头,频率3.5 MHz,消瘦者或新生儿用5 MHz。目前,彩色多普勒血流显像已逐渐用于泌尿系统检查。肾脏检查体位可为俯卧位、侧卧位及仰卧位,必要时还需站立位,经背部、侧腰部、腹部途径扫查肾脏。输尿管检查可取侧卧或仰卧位,沿输尿管走行区进行寻找。

(三)CT检查

1. 平扫检查　肾与输尿管CT检查无需特殊准备。常规取仰卧位。检查范围包括全部肾脏,如需同时观察输尿管,则继续向下扫描,直至输尿管的膀胱入口处。层厚通常为10mm,偶用5mm以更佳显示小病灶。

2. 增强检查　肾与输尿管应常规行增强检查。方法是于静脉内快速团注60%泛影葡胺或相同碘含量的非离子型对比剂60~100 ml。注毕后即行双肾区扫描,可显示肾实质强化;5~10分钟后,再次行双肾区及输尿管区扫描,以观察肾盂和输尿管充盈情况。

肾增强检查时,如应用螺旋CT装置还可行肾实质的双期扫描,即对比剂注入后1分钟内和2分钟时分别扫描双肾区,可观察肾皮质、髓质强化程度随时间所发生的改变。

(四)MRI检查

1. 平扫检查　肾与输尿管MRI检查常规用SE序列,行横断面T_1WI和T_2WI检查,必需时辅以冠状或矢状面T_1WI检查。应用T_1WI并脂肪抑制技术有助于肾解剖结构的分辨及含脂肪性病变的诊断。

2. 增强检查　顺磁性对比剂Gd-DTPA如同含碘的尿路对比剂,可由肾小球滤过。于静脉内快速注入Gd-DTPA后,即行T_1WI检查或T_1WI并脂肪抑制技术检查。对比剂用量为0.1~0.2 mmol/kg。

需要全本请访问 www.ertongbook.com