

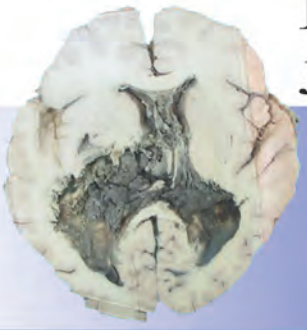

BINGLIXUE
JIAOXUE TUPU YU XITI

病理学

教学图谱与习题

段惠军 主编

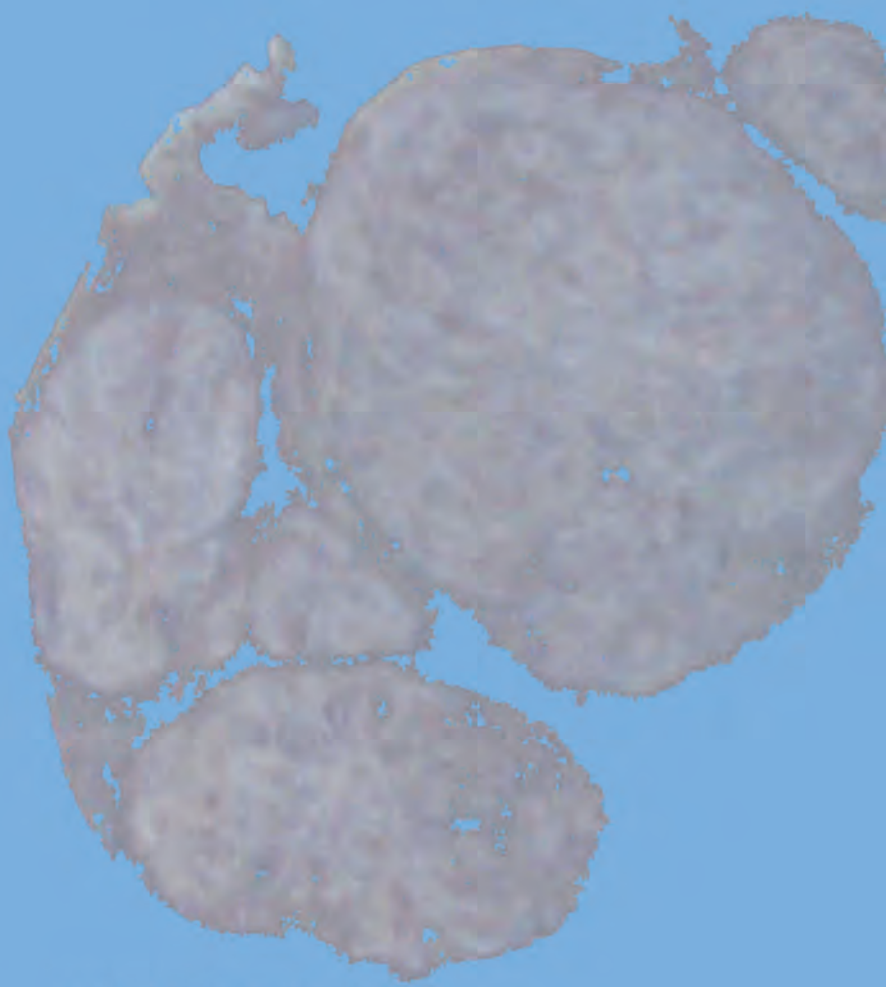

河北科学技术出版社

需要全本请访问 www.ertongbook.com

图书在版编目(CIP)数据

病理学教学图谱与习题 / 段惠军主编. -- 石家庄：河北科学技术出版社，2013.5

ISBN 978-7-5375-5786-3

Ⅰ. ①病… Ⅱ. ①段… Ⅲ. ①病理学-高等学校-教学参考资料 Ⅳ. ①R36

中国版本图书馆 CIP 数据核字(2013)第 080240 号

病理学教学图谱与习题

段惠军　主编

出版发行：河北科学技术出版社

地　　址：石家庄市友谊北大街 330 号（邮编：050061）

印　　刷：石家庄市汇昌印刷有限公司

开　　本：787×1092　1/16

印　　张：19

字　　数：360 千字

版　　次：2013 年 5 月第 1 版

　　2013 年 5 月第 1 次印刷

定　　价：59.00 元

编　委　会

主　编：段惠军

副主编：韩彩丽　赵　松　郝　军　李月红

编　委：（按姓氏笔画排序）

韦金英　王　辉　史永红　任韫卓

刘　巍　刘青娟　刘淑霞　李月红

张连珊　杜春阳　李宏博　吴文新

姚　芳　要红叶　段惠军　郝　军

赵　松　钱金泽　韩彩丽

序

病理学的形态变化是病理学范畴中极其重要的部分，它反映疾病的本质属性，能明确疾病的所在部位及病变的良恶性质。一张好的大体或镜下病变照片，往往胜过不少文字描述。

近几十年来，国外已陆续出版过多套彩色病理图谱，对我们学习和引证有很大帮助，但其价格昂贵，章节安排和引用的资料也不太适合国情、国内教材和学时的要求。国内出版的有关图谱又多偏重为参考书。由段惠军、韩彩丽、赵松、郝军、李月红等主编的《病理学教学图谱与习题》，其内容与我国高等医药院校病理学教材相配套。全书共252幅彩图，每幅都附有一小段说明，语言精练，内容扼要；在有关的章节中，根据需要，将光镜和电镜的图像穿插对照，版面活跃，使初学者印象深刻；在一般染色的基础上，辅以免疫组化染色，从而加深了对这一系统肿瘤细胞生物学行为的认识。能做到这些，主要取于河北医科大学病理学教研室过去所积累的标本和资料；这些例证也反映出作者们多年参加病理教学的经验、心得体会，并将同学们可能遇到的问

题融为一体，有的放矢。正如这本书前言所提到的编写要求：立足简明，条理清楚；内容力求确切、适用。相信本书一定会帮助同学们更好地理解和掌握病理学知识。

我愿意推荐这本教学用的《病理学教学图谱与习题》，以飨读者，廖陈数语，何敢云序。

张祥宏

2013 年 3 月 8 日

前　言

病理学是一门形态学很强的学科，是连接基础和临床学科重要的桥梁课程。在学习进程中，学生们仅靠听课、阅读教科书与复习笔记，很难完全掌握病变的基本形态变化。编写本书的目的在于提供适量的肉眼和镜下的组织学彩色图片，以帮助学生更好地理解和掌握病理学知识。为此，我们以人民卫生出版社出版的全国高等医药院校第六版《病理学》和高等教育出版社的全国高等学校医学规划教材《病理学》第二版为基础，结合教学实际情况，组织编写了这部《病理学教学图谱与习题》。

本书内容分上篇和下篇。上篇为彩色图谱，计252幅，涉及210多个病种；下篇为习题与答案。本书内容丰富，简明扼要，具有以下四个特点：

1. 先进性。在几百幅彩色图片中，大部分采集河北医科大学病理学教研室教学档案，日常外检，尸体解剖，并吸收了国内外彩色病理学图谱，具有“先进性”。

2. 实用性。在广泛收集先进资料的基础上，结合教学经验和临床实践，抓住病理学最核心的内容，具有“实用性”。

3. 可读性。图片清晰，病种齐全，确切实用，图文并茂，具有“可读性”。

4. 普及性。内容翔实，深入浅出，秉笔直述，是广大师生基础教学、临床实践的良师益友，具有“普及性”。

本书内容与高等医药院校病理学教材相配套，可供基础、预防、临床、口腔医学检验、药学类等专业选用，亦适用于中医学专业、护理专业等学生学习之用。

在编写过程中，由于水平所限、时间仓促，不妥和错谬之处在所难免。承望广大师生及读者发现问题，及时反馈，以便再版时加以修订。费心之处，不胜感激。

编　者

2013 年 3 月 8 日



目　　录

上篇　病理学教学图谱

第一章　组织和细胞损伤与修复 …… 3
第二章　局部血液循环障碍…… 12
第三章　炎症…… 17
第四章　肿瘤…… 20
第五章　心血管系统疾病…… 34
第六章　呼吸系统疾病…… 38
第七章　消化系统疾病…… 43
第八章　泌尿系统疾病…… 49
第九章　淋巴造血与内分泌系统疾病…… 54
第十章　传染病 …… 59

下篇　病理学习题

第一章　绪论…… 69
第二章　细胞和组织的适应与损伤…… 74
第三章　损伤的修复…… 89
第四章　局部血液循环障碍 …… 101

第五章　炎症 …… 126
第六章　肿瘤 …… 142
第七章　心血管系统疾病 …… 167
第八章　呼吸系统疾病 …… 198
第九章　消化系统疾病 …… 211
第十章　淋巴造血系统疾病 …… 224
第十一章　泌尿系统疾病 …… 231
第十二章　生殖系统与乳腺疾病 …… 242
第十三章　内分泌系统疾病 …… 253
第十四章　神经系统疾病 …… 258
第十五章　传染病 …… 270
第十六章　寄生虫病 …… 288

上　篇

病理学教学图谱

第一章　组织和细胞损伤与修复

(Injury and Repair of Cell and Tissue)

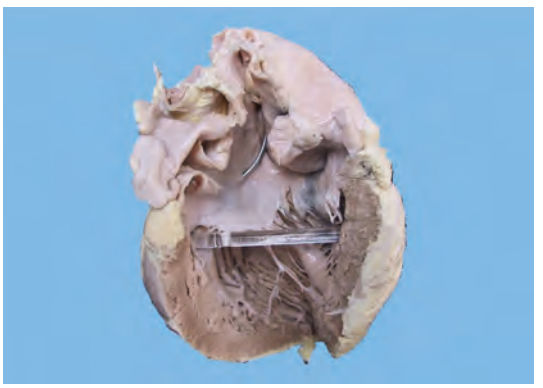

心脏肥大(hypertrophy of heart)　心脏体积明显增大,重量增加,心室壁增厚(正常左心室壁厚9~12mm),但心腔无明显扩张,为向心性肥厚(大体)

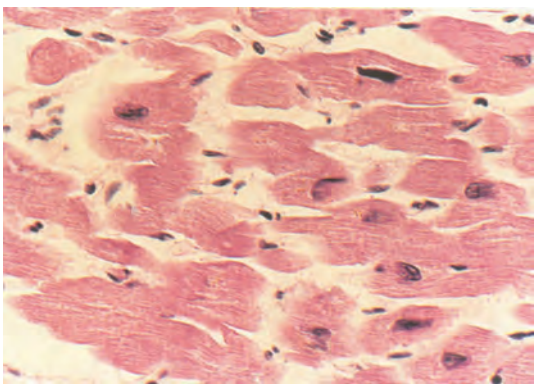

心肌细胞肥大(cardiac muscle cell hypertrophy)　心肌纤维明显增粗,核大,染色较深,与正常心肌组织比较更明显。心肌细胞的肥大是心室壁增厚、心脏体积增大的病变基础(光镜)

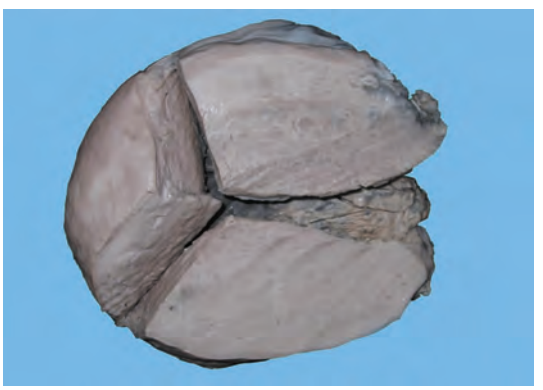

子宫肥大(hypertrophy of uterus)　该标本为妊娠子宫,体积明显增大,子宫壁变厚,颜色暗红,为内分泌性肥大(大体)

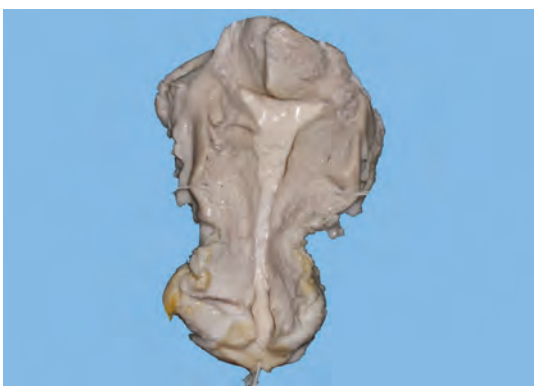

子宫萎缩(atrophy of uterus)　子宫体积缩小,(正常成人子宫大小为7cm×4cm×2.5cm),颜色呈浅褐色,质地较正常稍硬,此标本系老年性萎缩之子宫(大体)



心脏萎缩(myocardial atrophy)　心脏体积缩小(正常成人心脏大小约似拳头)、重量减轻(正常约250g),形状较正常狭长。冠状动脉因心脏萎缩而呈迂曲状,心尖较锐,心肌颜色呈浅褐色,主动脉周径相对扩大(大体)

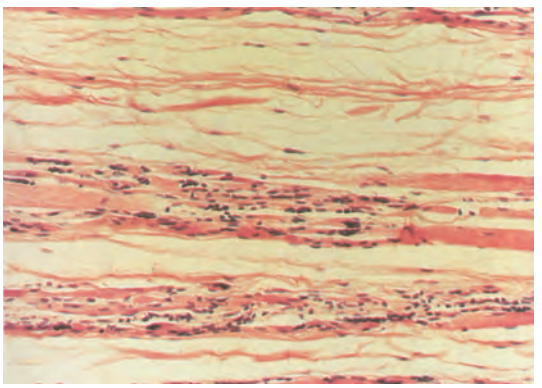

骨骼肌萎缩(atrophy of skeletal muscles)　骨骼肌肌束间隙增大,内为填充性增生的脂肪细胞。肌纤维明显变细,横纹消失。细胞核增生聚集呈肌蕾现象,与残存正常骨骼肌细胞形成鲜明对比(光镜)

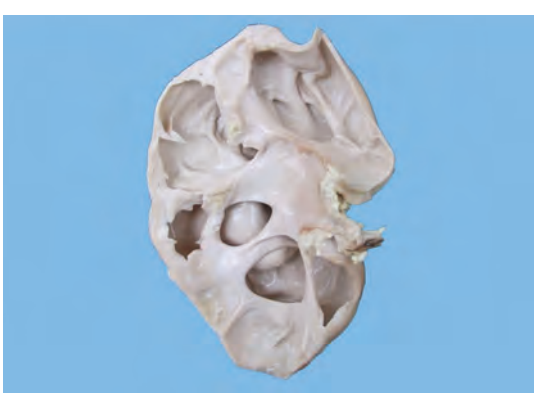

肾萎缩(atrophy of kidney)　由肾积水导致肾盂肾盏扩张,皮质变薄(大体)



脑萎缩(atrophy of brain)　脑体积缩小、重量减轻(正常1260~1450g),脑回变窄,脑沟变宽、变深(大体)

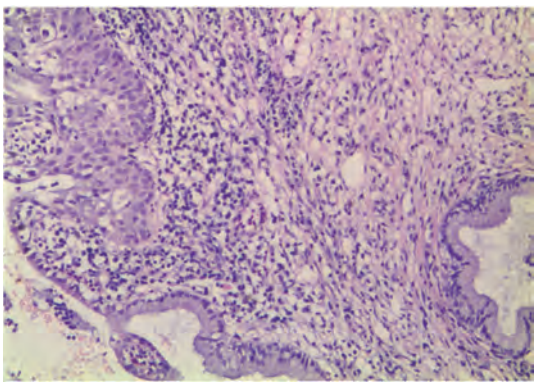

宫颈鳞状上皮化生(squamous metaplasia of cervical epithelium)　宫颈由于慢性炎症作用,致使上皮细胞变性、脱落,柱状上皮被鳞状上皮所取代。间质大量慢性炎细胞浸润(光镜)

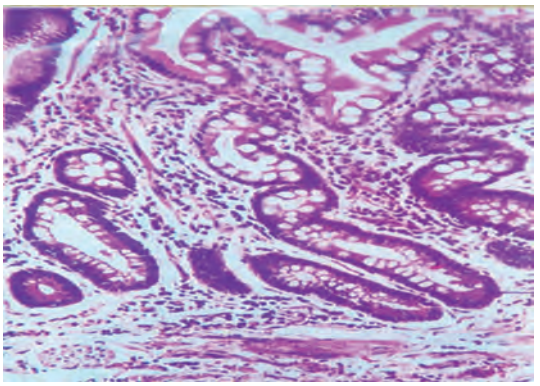

肠上皮化生(metaplasia of intestinal epithelium)　胃黏膜表层上皮细胞中出现分泌黏液的杯状细胞、有纹状缘的吸收上皮细胞和潘氏细胞等,与小肠黏膜相似(光镜)

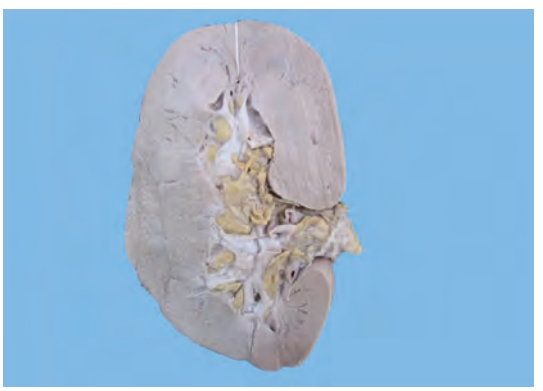

肾浊肿(cloudy swelling of kidney)　肾脏体积增大(正常为 3cm × 5cm × 11cm),被膜紧张,颜色苍白而无光泽,切面隆起,边缘外翻,皮质髓质界限不清,纹理模糊,为肾曲管上皮细胞水肿所致(大体)

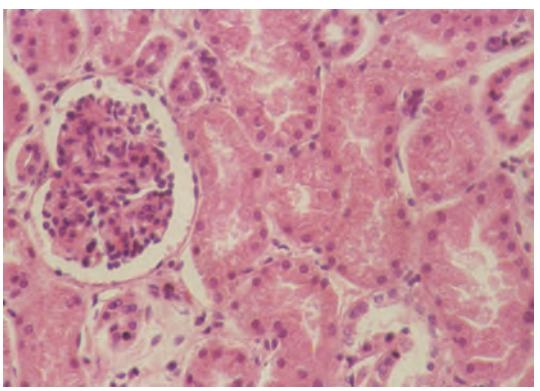

肾浊肿(cloudy swelling of kidney)　又称细胞水肿,近曲小管上皮细胞肿胀、界限不清,管腔狭窄。胞质内含粉染的嗜伊红颗粒(电镜下为肿大的线粒体和扩张的内质网)(光镜)

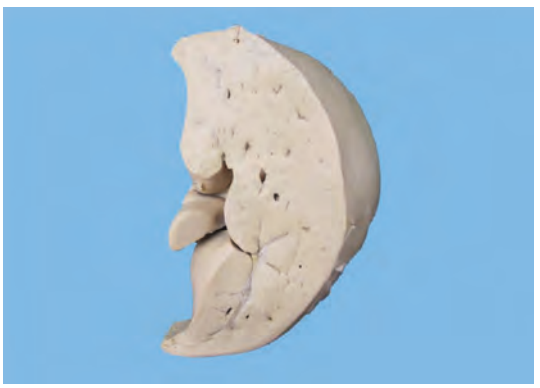

肝脂肪变性(fatty degeneration of liver)　肝脏体积增大,肝缘变钝,颜色淡黄,切面稍隆起,触之有油腻感,质地较软(大体)

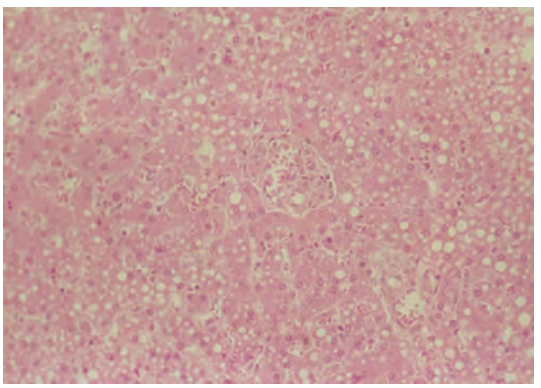

肝细胞脂肪变性(fatty degeneration of hepatocytes)　肝细胞内有大小不等的脂肪空泡,分布较弥漫,较大空泡可充满整个细胞,将胞质和核压到一边似脂肪细胞(光镜)

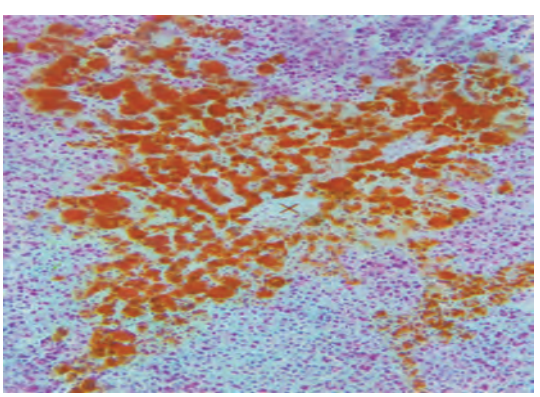

肝细胞脂肪变性(fatty degeneration of hepatocytes)　肝脏的冰冻切片,镜下可见蓄积于胞质内的橘红色、圆形脂滴(苏丹 III 染色,光镜)

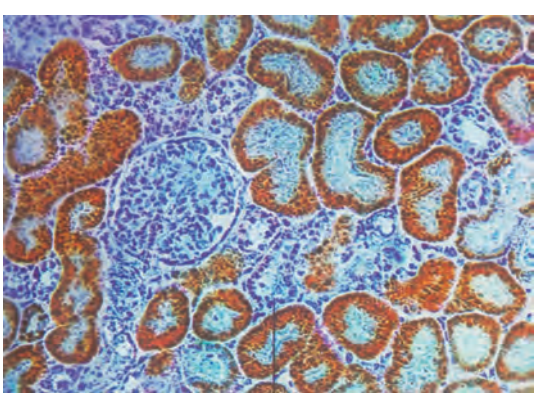

肾近曲小管上皮细胞脂肪变性(fatty degeneration of renal tubular epithelial cell)　近曲小管上皮细胞基底部有细小的脂肪空泡(苏丹 III 染色,光镜)

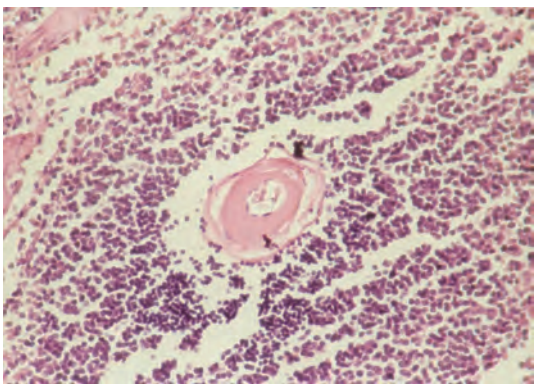

脾小动脉玻璃样变性(hyaline degeneration of splenic arteries)　图示脾小结区域,中央含小动脉,血管内膜下呈粉染、均匀一致玻璃样物质,管壁增厚,管腔狭窄(光镜)

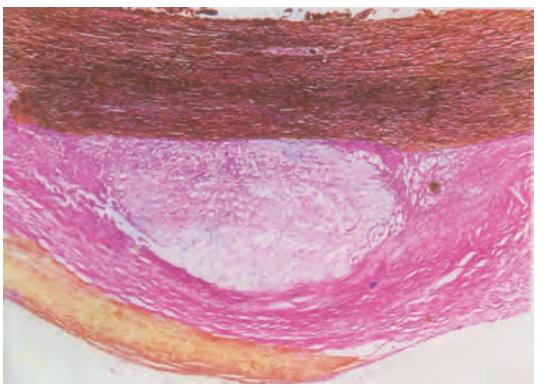

结缔组织玻璃样变性　(又称主动脉粥样硬化)(hyaline degeneration of connective tissue)　动脉粥样斑块表面纤维组织增生,胶原纤维肿胀、融合、均质状红染(V－G 染色)(光镜)

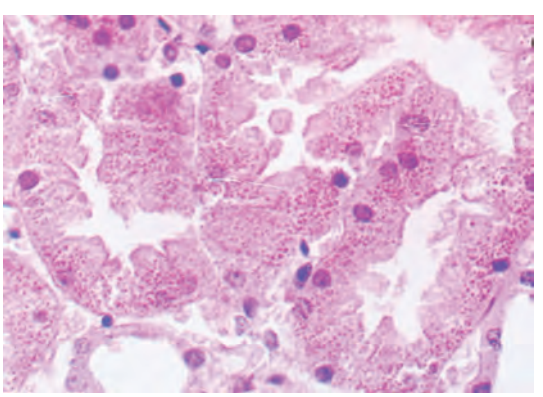

细胞内玻璃样变性(hyaline degeneration of cell)　肾近曲小管上皮变性,细胞内出现大小不等的圆形红染玻璃样小滴(蛋白尿时由原尿中重吸收的蛋白质构成)(光镜)

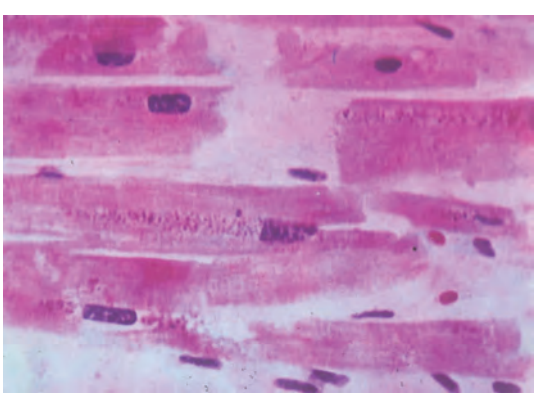

心肌褐色萎缩(brown atrophy of cardiac muscle)　萎缩的心肌细胞核的两侧可见黄褐色、微细颗粒的脂褐素沉积(光镜)

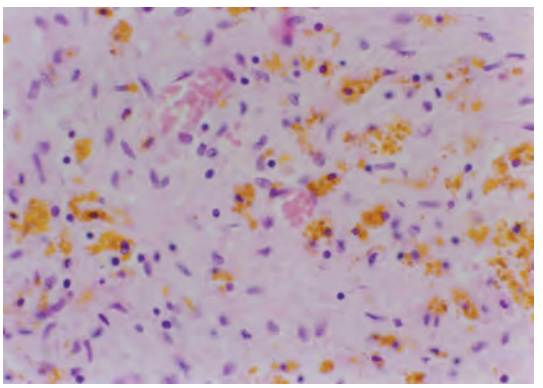

含铁血黄素(hemosiderin)　肺动脉血栓机化,在肉芽组织中见大量棕黄色、较粗大的折光颗粒,称为含铁血黄素(光镜)

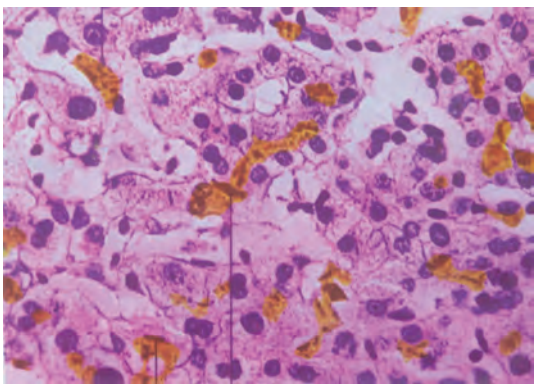

胆汁色素(肝黄疸)(bile pigment)　在小胆管内可见到胆栓,胆红素也可沉积于肝细胞内,称为肝细胞淤胆(光镜)

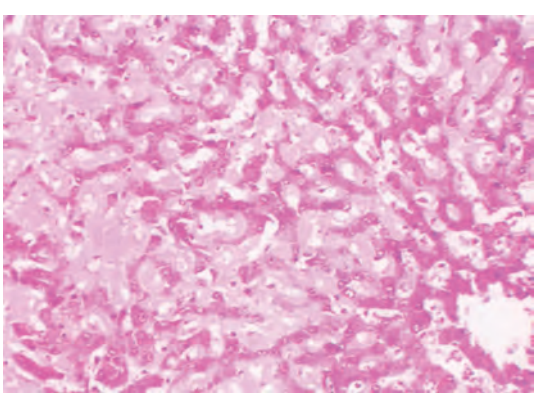

肝淀粉样变性(amyloid degeneration of hepatic)　肝窦内有淡红色均质状淀粉样物质沉积,并融合成块状。肝细胞受压萎缩,部分肝细胞消失(光镜)

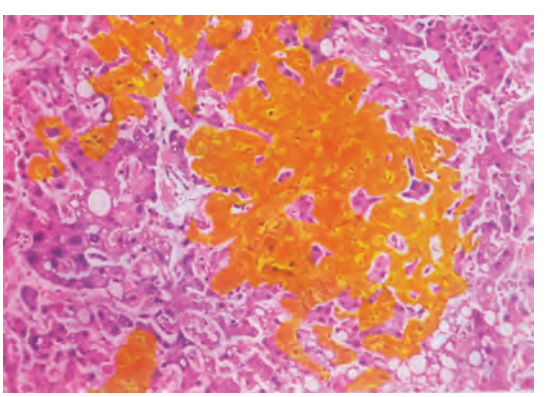

肝淀粉样变性(amyloid degeneration of hepatic)　肝窦内有均质状淀粉样物质沉积,并融合成块状。刚果红染色成橘红色(光镜)

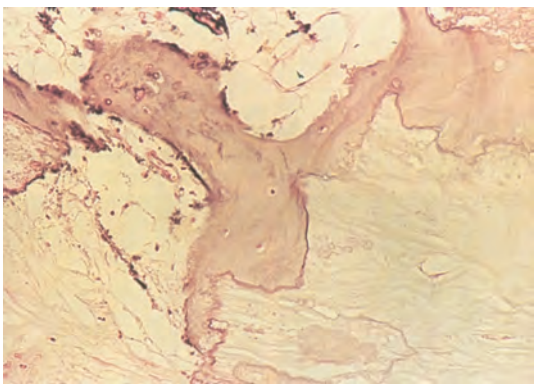

坏死后骨化(ossification after necrosis)　淋巴结结核以钙化和骨化方式取代了难以被溶解和吸收的干酪样坏死物。骨小梁不规则,无层板结构(光镜)

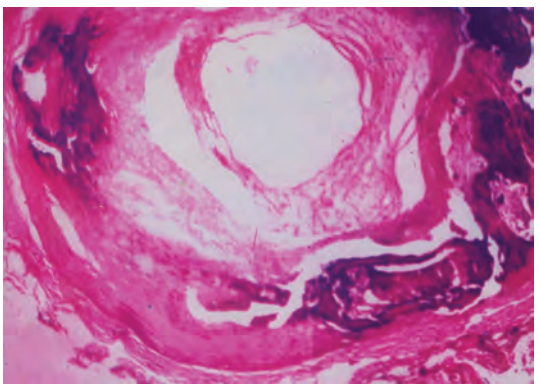

动脉中层钙化(medial calcification)　动脉壁中层有大片蓝染钙化灶,其周围出现透明变性的胶原纤维(光镜)



阿米巴肝脓肿(amebic abscess of liver)　肝脏体积增大,切面见一巨大囊肿,囊腔几乎占据整个肝右叶,腔内的液化性坏死物已流失。囊壁为破絮状物(乃未彻底液化坏死的结缔组织、血管和胆管等残留组织)(大体)

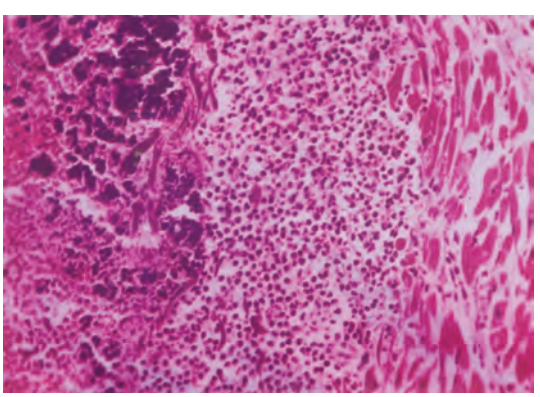

液化性坏死(liquefaction necrosis)　常见于含脂质多、蛋白质少或含蛋白酶多的组织坏死;继发化脓菌感染,有大量中性粒细胞渗出,伴有脓液形成的新鲜性坏死也属于液化性坏死(光镜)