普通高等教育“十一五”国家级规划教材

卫生部“十一五”规划教材

全国高等医药教材建设研究会规划教材

全国高等学校教材

供基础、临床、预防、口腔医学类专业用

病理学

第7版

主　编　李玉林

副主编　文继舫　唐建武

人民卫生出版社

需要全本请访问 www.ertongbo

目 录

绪 论 1

第一章 细胞和组织的适应与损伤 5
第一节 细胞和组织的适应 / 5
一、萎缩 / 6
二、肥大 / 6
三、增生 / 7
四、化生 / 8
第二节 细胞和组织的损伤 / 8
一、损伤的原因与发生机制 / 9
二、损伤的形式和形态学变化 / 11
第三节 凋亡 / 17
第四节 细胞老化 / 18

第二章 损伤的修复 21
第一节 再生 / 21
一、细胞周期和不同类型细胞的再生潜能 / 21
二、各种组织的再生过程 / 22
三、细胞再生的影响因素 / 24
四、干细胞在细胞再生和组织修复中的作用 / 27
第二节 纤维性修复 / 29
一、肉芽组织的形态及作用 / 30
二、瘢痕组织的形态及作用 / 30
三、肉芽组织和瘢痕组织的形成过程及机制 / 31
第三节 创伤愈合 / 34
一、皮肤创伤愈合 / 34
二、骨折愈合 / 35
三、影响创伤愈合的因素 / 36

第三章 局部血液循环障碍 38
第一节 充血和瘀血 / 38
一、充血 / 38
二、瘀血 / 39
第二节 出血 / 41
一、病因和发病机制 / 41
二、病理变化 / 42
三、后果 / 42
第三节 血栓形成 / 42

知识宝库分享社区(www.1zhao.org)

一、血栓形成的条件和机制 / 43
二、血栓形成的过程及血栓的形态 / 45
三、血栓的结局 / 47
四、血栓对机体的影响 / 48
第四节 栓塞 / 48

第一章　细胞和组织的适应与损伤

细胞和组织的适应
- 萎缩
- 肥大
- 增生
- 化生

细胞和组织的损伤
- 损伤的原因与发生机制
- 损伤的形式和形态学变化

凋亡

细胞老化

正常细胞和组织可以对体内外环境变化等刺激，做出不同的形态、功能和代谢的反应性调整。在生理负荷过多或过少时，或遇到轻度持续的病理性刺激时，细胞、组织和器官可表现为适应性变化。若上述刺激超过了细胞、组织和器官的耐受与适应能力，则会出现形态、功能和代谢的损伤性变化。细胞的轻度损伤大部分是可逆的，但严重者可导致细胞死亡。正常细胞、适应细胞、可逆性损伤细胞和不可逆性损伤细胞在形态学上是一个连续变化的过程（图 1-1），在一定条件下可相互转化，其间界限有时不甚清楚。一种具体的刺激引起的是适应还是可逆性损伤或不可逆性损伤，不仅由刺激的性质和强度决定，还与受累细胞的易感性、分化、血液供应、营养及以往的状态有关。适应性变化与损伤性变化是大多数疾病发生发展过程中的基础性病理变化。

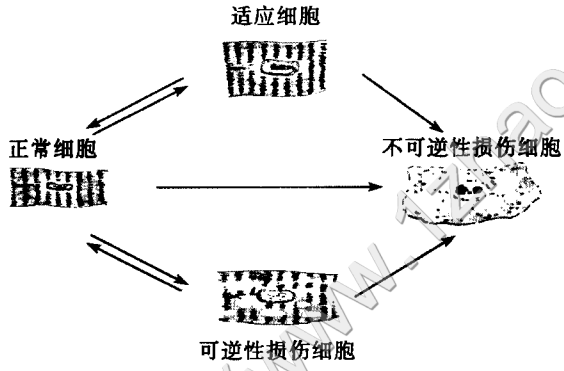

●图 1-1　正常细胞、适应细胞、可逆性损伤细胞和不可逆性损伤细胞间的关系
本模式图以心肌为例，适应以细胞肥大为代表，
可逆性损伤以细胞水肿为代表，不可逆性损伤以坏死为代表

第一节　细胞和组织的适应

细胞和由其构成的组织、器官，对于内、外环境中各种有害因子和刺激作用而产生的非损伤性应答反应，称为适应（adaptation）。适应在形态学上一般表现为萎缩、肥大、增生和化生，涉及细胞数目、细胞体积或细胞分化的改变。适应性反应的机制，包括细胞特殊的受体功能向上或向下调节，细胞或者是合成新的蛋白质，或由合成一种蛋白质向合成另一种蛋白质转换，或某种原有蛋白质产生过多。因此，细胞和组织的适应性反应能够发生在以下任何一个环节，如基因表达及其调控，与受体结合的信号转导，蛋白质的转录、运送和输出等。适应实质上是细胞生长和分化受到调整的结

知识宝库考研社区(www.12kao.org)

果，可以认为它们是介于正常与损伤之间的一种状态。

一、萎缩

萎缩（atrophy）是已发育正常的细胞、组织或器官的体积缩小。组织与器官的萎缩，除了其自身实质细胞因细胞内物质丧失而致体积缩小外，还可以伴有实质细胞数量的减少。组织器官的未曾发育或发育不全不属于萎缩范畴。

萎缩可分为生理性萎缩和病理性萎缩两类。生理性萎缩见于胸腺青春期萎缩和生殖系统中卵巢、子宫及睾丸的更年期后萎缩等。病理性萎缩按其发生原因分为：

1. 营养不良性萎缩 可因蛋白质摄入不足、消耗过多和血液供应不足引起。如糖尿病、结核病及肿瘤等慢性消耗性疾病时，由于长期营养不良，引起全身肌肉萎缩；脑动脉粥样硬化后，血管腔变窄，脑组织缺乏足够血液供应，引起脑萎缩。

2. 压迫性萎缩 因组织与器官长期受压所致。如尿路梗阻时肾盂积水，压迫周围肾组织，引起肾萎缩（图 1-2）。

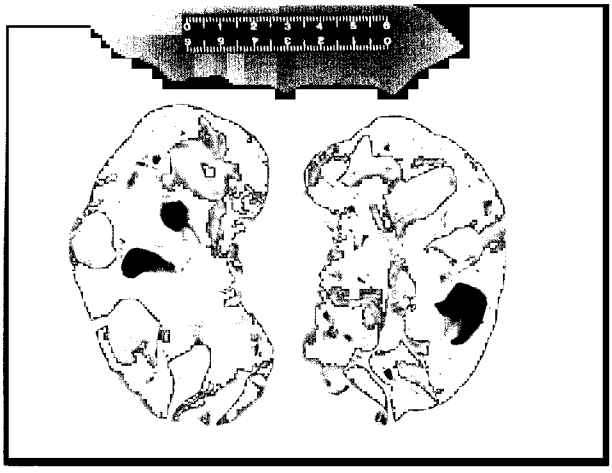

●图 1-2 肾压迫性萎缩

肾盂积水、扩张，肾实质受压萎缩

3. 失用性萎缩 可因器官组织长期工作负荷减少和功能代谢低下所致。如四肢骨折后久卧不动，可引起患肢肌肉萎缩和骨质疏松。

4. 去神经性萎缩 因运动神经元或轴突损害引起的效应器萎缩。如脑或脊髓神经损伤所致的肌肉萎缩。

5. 内分泌性萎缩 由于内分泌腺功能下降引起靶器官细胞萎缩。如下丘脑-腺垂体缺血坏死，可引起促肾上腺皮质激素释放减少，导致肾上腺皮质萎缩。

此外，细胞老化、细胞凋亡和慢性炎症等也是细胞、组织和器官萎缩的常见原因。

临床上，某种萎缩可由多种因素所致。如骨折后肌肉的萎缩，就可能是神经性、营养性、失用性，甚至是压迫性（在用石膏固定过紧时）等诸因素共同作用的结果；而心、脑等的老年性萎缩，则兼有生理性萎缩和病理性萎缩性质。

萎缩的细胞、组织、器官体积减小，重量减轻，色泽变深。心肌细胞和肝细胞等萎缩细胞胞质内可出现脂褐素颗粒，脂褐素是细胞内未被彻底消化的富含磷脂的膜包被细胞器残体。萎缩细胞蛋白质合成减少，分解增加，细胞器大量退化。萎缩的细胞和组织、器官功能大多下降，并通过减少细胞体积与降低血供，使之在营养、激素、生长因子的刺激及神经递质的调节之间达成了新的平衡。去除病因后，轻度病理性萎缩的细胞有可能恢复常态，但持续性萎缩的细胞最终可死亡。

二、肥大

由于功能增加，合成代谢旺盛，使细胞、组织或器官体积增大，称为肥大（hypertrophy）。组织和器官的肥大通常是由于实质细胞体积的增大所致，但也可伴有实质细胞数量的增加。在性质上，肥大可分为生理性肥大或病理性肥大两种；在原因上，则可分为代偿性肥大和内分泌性肥大等类型。肥大若因相应器官和组织功能负荷过重所致，称为代偿性

需要全本请访问 www.ertongbook.com

肥大（compensatory hypertrophy）。如生理状态下，举重运动员上肢骨骼肌的增长肥大；病理状态下，高血压心脏后负荷增加或左室部分心肌坏死后周围心肌功能代偿引起的左室心肌肥大等（图 1-3，图 1-4）。肥大也可因内分泌激素作用于效应器所致，称为内分泌性（激素性）肥大（endocrine hypertrophy）。如生理状态下，妊娠期孕激素及其受体激发平滑肌蛋白合成增加而致的子宫平滑肌肥大；病理状态下，甲状腺素分泌增多引起的甲状腺滤泡上皮细胞肥大等。

肥大的细胞内，许多细胞原癌基因活化，导致 DNA 含量和细胞器（如微丝）数量增多，结构蛋白合成活跃，功能增强。但细胞肥大产生的功能代偿作用也是有限度的，如心肌过度肥大时，心肌细胞的血液供应相对缺乏；心肌细胞中产生的正常收缩蛋白，也会因胚胎性基因的激活，转变为产生收缩效率较差的幼稚收缩蛋白；部分心肌纤维收缩成分甚至会溶解和消失，最终导致心肌负荷过重，诱发功能不全（失代偿）。

在实质细胞萎缩的同时，间质脂肪细胞却可以增生，以维持器官的原有体积，甚至造成器官和组织的体积增大，此时称为假性肥大。

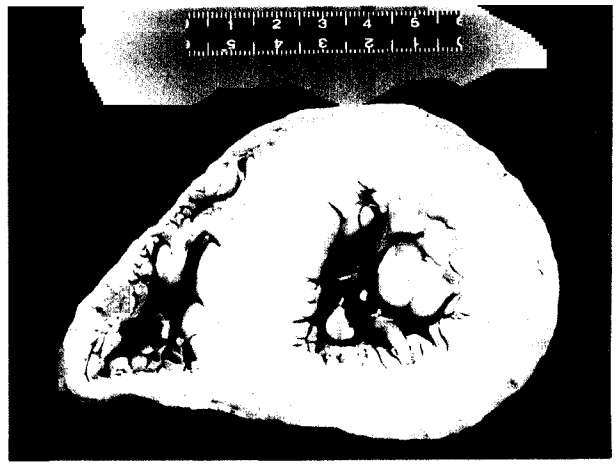

●图 1-3　心脏向心性肥大

心脏横断面，示左心室壁及室间隔增厚，乳头肌显著增粗，左心室腔相对较小



●图 1-4　心肌肥大

部分心肌细胞变粗，细胞核不规则且深染，呈代偿性肥大状态

三、增生

组织或器官内实质细胞数目增多，称为增生（hyperplasia），常导致组织或器官的体积增大。增生是细胞有丝分裂活跃的结果，也与细胞凋亡受到抑制有关，通常受到增殖基因、凋亡基因、激素和各种肽类生长因子及其受体的精细调控。

增生根据其性质，亦可分为生理性增生和病理性增生两种。生理性增生包括：①代偿性增生（compensatory hyperplasia），如部分肝脏被切除后残存肝细胞的增生；②激素性增生（hormonal hyperplasia），如正常女性青春期乳房小叶腺上皮以及月经周期中子宫内膜腺体的增生。

病理性增生最常见的原因是激素过多或生长因子过多。如雌激素绝对或相对增加，会引起子宫内膜腺体增生过长，由此导致功能性子宫出血。在组织损伤后的创伤愈合过程中，成纤维细胞和毛细血管内皮细胞，因受到损伤处增多的生长因子的刺激而发生增生，以修复受损伤的组织。慢性炎症或长期暴露于理化因素，也常引起组织细胞，特别是皮肤和某些脏器被覆细胞的增生。

细胞增生可为弥漫性或局限性，分别表现为增生组织、器官的均匀弥漫性增大，或者在组织器官中形成单发或多发增生性结节。大部分病理性（如炎症时）细胞增生，通常会

因有关引发因素的去除而停止。若细胞增生过度失去控制，则可能演变成为肿瘤性增生。

虽然肥大和增生是两种不同的病理过程，但引起细胞、组织和器官的肥大与增生的原因，往往十分类同，因此两者常相伴存在。一般来说，细胞本身的增殖特性（永久细胞、稳定细胞、不稳定细胞），决定它是单纯肥大还是伴有增生。对于细胞分裂增殖能力活跃的组织器官，如子宫、乳腺等，其肥大可以是细胞体积增大（肥大）和细胞数目增多（增生）的共同结果。但对于细胞分裂增殖能力较低的心肌、骨骼肌等，其组织器官的肥大仅因细胞肥大所致。

四、化生

一种分化成熟的细胞类型被另一种分化成熟的细胞类型所取代的过程，称为化生(metaplasia)，通常只出现在分裂增殖能力较活跃的细胞类型中。化生并不是由原来的成熟细胞直接转变所致，而是该处具有分裂增殖和多向分化能力的幼稚末分化细胞、储备细胞或干细胞横向分化（trans-differentiation）的结果，是环境因素引起细胞某些基因活化或受到抑制而重新编程表达的产物，是组织细胞成分成熟和生长调节紊乱的形态学表现。

化生有多种类型，通常发生在同源性细胞之间，即上皮细胞之间或间叶细胞之间，一般是由特异性较低的细胞类型来取代特异性较高的细胞类型。上皮组织的化生在原因消除后或可恢复，但间叶组织的化生则大多不可逆。

1. 上皮组织的化生 被覆上皮组织的化生，以鳞状上皮化生最为常见（图 1-5）。如吸烟者支气管假复层纤毛柱状上皮，易发生鳞状上皮化生（简称鳞化）。腺上皮组织的化生也较常见。慢性胃炎时，胃黏膜上皮转变为含有潘氏细胞或杯状细胞的小肠或大肠上皮组织，称为肠上皮化生（简称肠化）；胃窦胃体部腺体由幽门腺所取代，则称为假幽门腺化生。慢性返流性食道炎时，食道下段鳞状上皮也可化生为胃型或肠型柱状上皮。

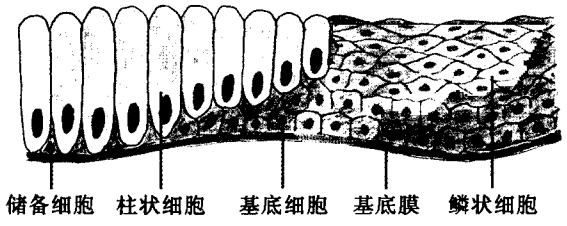

●图 1-5 柱状上皮的鳞状上皮化生
柱状上皮细胞中的储备细胞分裂增殖，分化形成复层鳞状上皮细胞

2. 间叶组织的化生 间叶组织中幼稚的成纤维细胞在损伤后，可转变为成骨细胞或成软骨细胞，称为骨或软骨化生。

化生的生物学意义利弊兼有。例如呼吸道黏膜柱状上皮鳞状上皮化生后，可强化局部抵御外界刺激的能力，但因鳞状上皮表面不具有柱状上皮的纤毛结构，故而减弱了黏膜自净能力。此外，如果引起化生的因素持续存在，则可能引起细胞恶变。例如，支气管鳞状上皮化生和胃黏膜肠上皮化生，分别与肺鳞状细胞癌和胃腺癌的发生有一定关系。就这个意义而言，某些化生是与多步骤肿瘤细胞演进相关的癌前病变。

第二节 细胞和组织的损伤

当机体内外环境改变超过组织和细胞的适应能力后，可引起受损细胞和细胞间质发生物质代谢、组织化学、超微结构乃至光镜和肉眼可见的异常变化，称为损伤（injury）。损伤的方式和结果，不仅取决于引起损伤因素的性质、持续时间和强度，也取决于受损细胞的种类、所处状态、适应性和遗传性等。

知识宝库考研社区(www.tzhao.org)

一、损伤的原因与发生机制

凡能引起疾病发生的原因，大致也是引起细胞组织损伤的原因。可分为生物性、理化性、营养性等外界致病因素，免疫、神经内分泌、遗传变异、先天性、年龄性别等机体内部因素，以及社会、心理、精神、行为和医源性等社会心理因素等若干大类。细胞损伤的发生机制，主要体现在细胞膜的破坏，活性氧类物质和胞质内游离钙的增多，缺氧、化学毒害和遗传物质变异等几方面，它们互相作用或是互为因果，导致细胞损伤的发生与发展。

(一) 细胞膜的破坏

机械力的直接作用、酶性溶解、缺氧、活性氧类物质、细菌毒素、补体成分、离子泵和通道的化学损伤等，都可破坏细胞膜结构的完整性和通透性，影响细胞膜的信息和物质交换、免疫应答、细胞分裂与分化等功能。早期选择性膜通透性的丧失，最终导致明显的细胞膜损伤。细胞膜损伤的重要机制，涉及自由基的形成和继发的脂质过氧化反应，从而导致进行性膜磷脂减少，磷脂降解产物堆积，膜内泵及钙调磷脂酶激活。细胞膜与细胞骨架分离，也使细胞膜易受拉力损害。细胞膜破坏常常是细胞损伤特别是细胞早期不可逆性损伤的关键环节。

(二) 活性氧类物质的损伤

活性氧类物质（activated oxygen species，AOS），又称反应性氧类物质，包括处于自由基状态的氧（如超氧自由基 $O_2^{\cdot-}$、羟自由基·OH），以及不属于自由基的过氧化氢 H_2O_2 等。自由基（free radicals）是原子最外层偶数电子失去一个电子后形成的基团，具有强氧化活性，可被含铜酶激活。AOS 可以是细胞正常代谢的产物，也可由外源性因素产生，极易与周围分子反应，释放出能量，引起细胞损伤。细胞内同时存在生成 AOS 的体系和拮抗其生成的抗氧化剂体系。正常小量生成的 AOS，会被超氧化物歧化酶、谷胱甘肽过氧化物酶、过氧化氢酶及维生素 E 等细胞内外抗氧化剂清除。在缺氧缺血、细胞吞噬、化学性放射性损伤、炎症以及老化等的氧化还原过程中，AOS 生成增多，脂质、蛋白质和 DNA 过氧化。通过改变邻近分子构型，引起膜相结构脂质双层稳定性下降，DNA 单链破坏与断裂，促进含硫蛋白质相互交联，并可直接导致多肽破裂成碎片。AOS 的强氧化作用是细胞损伤的基本环节（图 1-6）。

(三) 细胞质内高游离钙的损伤

磷脂、蛋白质、ATP 和 DNA 等，会被胞质内磷脂酶、蛋白酶、ATP 酶和核酸酶等降解，此过程需要游离钙的活化。正常时，细胞内游离钙与细胞内钙转运蛋白结合，贮存于内质网、线粒体等处钙库内，胞质处于低游离钙状态。细胞膜 ATP 钙泵和钙离子通道，参与胞质内低游离钙浓度的调节。细胞缺氧、中毒时，ATP 减少，Na^+/Ca^{2+}交换蛋白直接或间接被激活，胞质内游离钙继发增多，促进上述酶类活化而损伤细胞。细胞内钙浓度，往往与细胞结构特别是线粒体的功能损伤程度呈正相关。大量钙流入导致的细胞内高游离钙（胞质钙超载），是许多因素损伤细胞的终末环节，并且是细胞死亡最终生物化学和形态学变化的潜在介导者。

(四) 缺血缺氧的损伤

局部细胞组织的动脉血液供应不足，称为缺血（ischemia）。缺血可引起营养物质和氧供应障碍，前者称为营养不良，后者称为缺氧。缺氧（hypoxia）是指细胞不能获得足够的氧，或是氧利用障碍。按其原因可分为：①低张性缺氧，空气中氧分压低或气道外呼吸障碍；②血液性缺氧，血红蛋白质和量的异常；③循环性缺氧，心肺功能衰竭或局部性缺

血；④组织性缺氧，线粒体生物氧化特别是氧化磷酸化等内呼吸功能障碍等。

细胞缺血缺氧会导致线粒体氧化磷酸化受抑，ATP 形成减少，磷酸果糖激酶和磷酸化酶活化。细胞膜钠-钾泵、钙泵功能低下，细胞内钠钙蓄积，并伴水的增加。此后胞质内蛋白质合成和脂肪运出障碍，无氧糖酵解增强，细胞酸中毒，溶酶体膜破裂，DNA 链受损。缺血缺氧还使活性氧类物质增多，引起脂质崩解，细胞骨架破坏。轻度短暂缺氧，可使细胞水肿和脂肪变；重度持续缺氧，可引发细胞坏死。在一些情况下，缺血后血流的恢复会引起存活组织的过氧化，反而更加剧组织损伤，称为缺血再灌注损伤，常见于心肌梗死和脑梗死后。缺血缺氧是细胞损伤最常见和最重要的中心环节，其发生机制见图 1-6。

（五）化学性损伤

许多化学物质包括药物，都可造成细胞损伤。化学性损伤可为全身性或局部性，前者如氯化物中毒，后者如接触强酸强碱对皮肤黏膜的损伤。一些化学物质的作用还有器官特异性，如 CCl_4 引起的肝损伤。化学性损伤的途径有：①化学物本身具有直接细胞毒作用。例如氰化物能迅速封闭线粒体的细胞色素氧化酶系统，导致猝死。氯化汞中毒时，汞与细

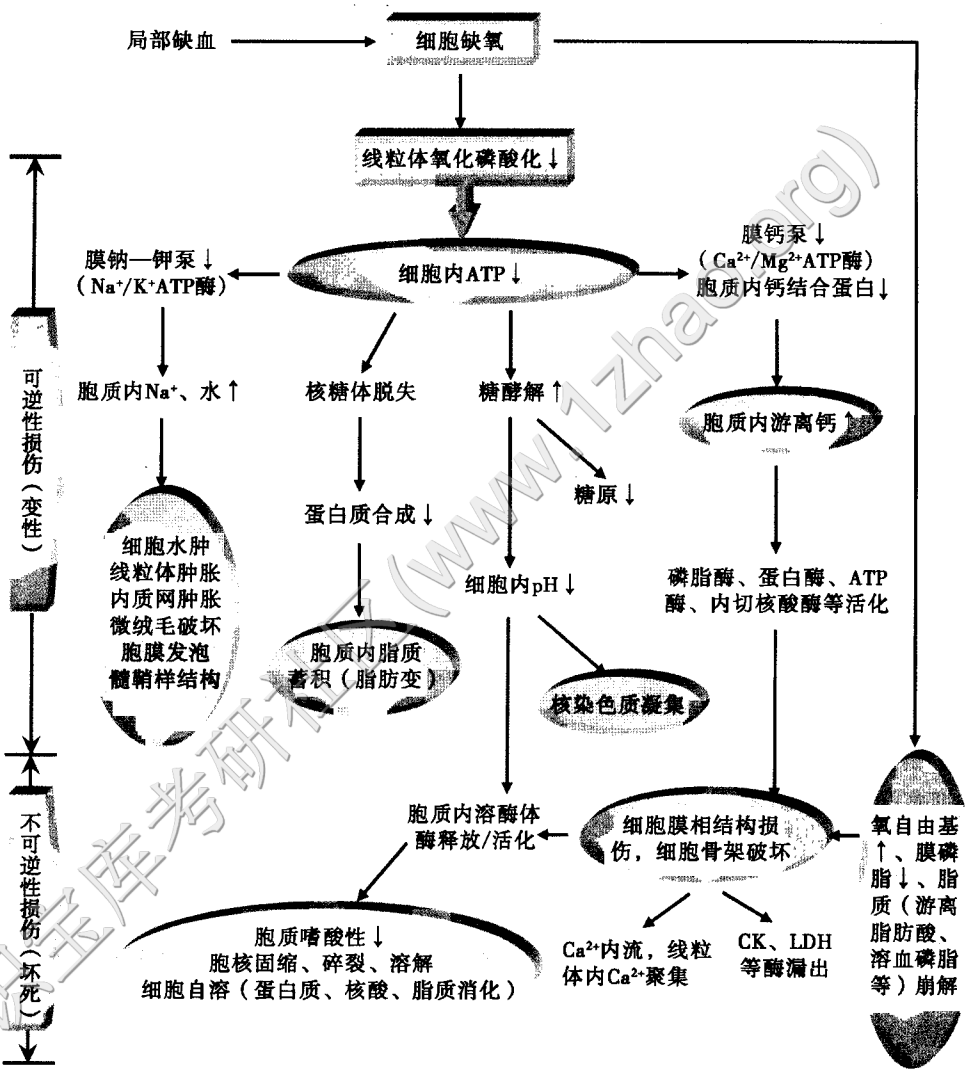

●图 1-6　缺血—缺氧引起细胞损伤的机制

知识宝库考研社区(www.1zhao.org)

胞膜含疏蛋白结合，损害 ATP 酶依赖性膜转运功能。化学性抗肿瘤药物和抗生素，也可通过类似的直接作用伤及细胞；②代谢产物对靶细胞的细胞毒作用。肝、肾、骨髓、心肌常是毒性代谢产物的靶器官，细胞色素 p450 复合功能酶在此代谢过程中起重要作用。如 CCl_4 本身并无活性，其在肝细胞被转化为毒性自由基·CCl_3 后，便引起滑面内质网肿胀，脂肪代谢障碍；③诱发过敏反应等免疫损伤。如青霉素引发Ⅰ型变态反应；④诱发 DNA 损伤（见遗传变异）。化学物质和药物的剂量、作用时间、吸收蓄积和代谢排出的部位以及代谢速率的个体差异等，分别影响化学性损伤的程度、速度与部位。

（六）遗传变异

化学物质和药物、病毒、射线等，均可损伤核内 DNA，诱发基因突变和染色体畸变，使细胞发生遗传变异（genetic variation）。通过引起：①结构蛋白合成低下，细胞缺乏生命必需的蛋白质；②阻止重要功能细胞核分裂；③合成异常生长调节蛋白；④引发先天性或后天性酶合成障碍等环节，使细胞因缺乏生命必需的代谢机制而发生死亡。

二、损伤的形式和形态学变化

所有有害因素都是首先在分子水平发挥其作用。能够辨别出细胞适应、可逆性损伤或不可逆性损伤的形态学变化的时间长短，取决于细胞病变的性质和观察方法的敏感度。但总的来说，受影响的细胞先呈现生化代谢变化，继而出现组织化学和超微结构变化（例如缺血后数分钟至数十分钟），然后再出现光镜下和肉眼可见的形态学变化（例如缺血后数小时至数日）。较轻度的损伤在刺激消除后大多恢复正常，通常称为可逆性损伤。严重的细胞损伤是不可逆的，直接或最终导致细胞死亡。

（一）可逆性损伤

细胞可逆性损伤（reversible injury），旧称变性（degeneration），是指细胞或细胞间质受损伤后，由于代谢障碍，使细胞内或细胞间质内出现异常物质或正常物质异常蓄积的现象，通常伴有细胞功能低下。造成蓄积的原因是这些正常或异常物质的产生过多或产生速度过快，细胞组织自身却缺乏相应的代谢、清除或转运利用机制，而使其聚积在细胞器、细胞质、细胞核或细胞间质中。去除病因后，细胞水肿、脂肪变等大多数此类损伤可恢复正常，因此是非致死性、可逆性的损伤。

1. 细胞水肿　细胞水肿（cellular swelling），或称水变性（hydropic degeneration），常是细胞损伤中最早出现的改变。系因线粒体受损，ATP 生成减少，细胞膜 Na^+–K^+泵功能障碍，导致细胞内钠离子和水的过多积聚。之后，无机磷酸盐、乳酸和嘌呤核苷酸等代谢产物的蓄积，可增加渗透压负荷，进一步加重细胞水肿。凡是能引起细胞液体和离子内稳态变化的损害，都可导致细胞水肿，常见于缺氧、感染、中毒时肝、肾、心等器官的实质细胞。

病变初期，细胞线粒体和内质网变得肿胀，形成光镜下细胞质内出现的红染细颗粒状物。若水钠进一步积聚，则细胞肿大明显，细胞质高度疏松呈空泡状，细胞核也可肿胀，细胞质膜表面出现囊泡，微绒毛变形消失，其极期称为气球样变（如病毒性肝炎时，图 1-7）。有时细胞水肿的改变不易在光镜下识别，而整个器官的改变却可能较明显。肉眼观察受累器官体积增大，包膜紧张，切面外翻，颜色变淡。

2. 脂肪变　中性脂肪特别是甘油三酯蓄积于非脂肪细胞的细胞质中，称为脂肪变（fatty change 或 steatosis），多发生于肝细胞、心肌细胞、肾小管上皮细胞、骨骼肌细胞等，与感染、酗酒、中毒、缺氧、营养不良、糖尿病及肥胖有关。

知识主席考研社区(www.1zhao.org)

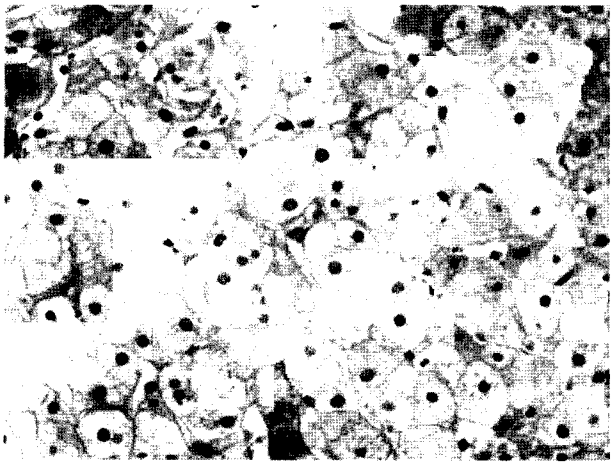

●图 1-7 肝细胞水肿
肝细胞明显肿胀，胞质淡染，部分肝细胞肿胀如气球样(气球样变)

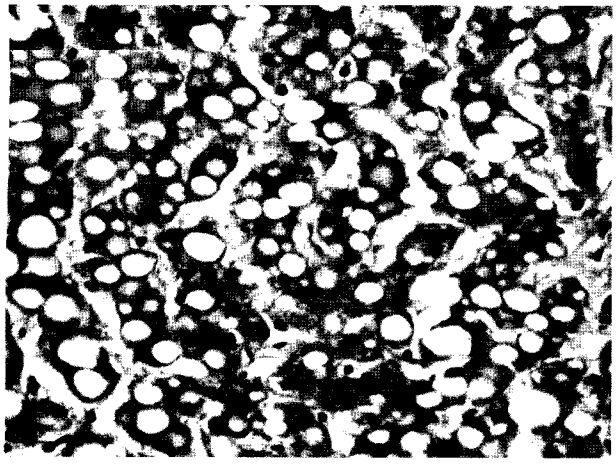

●图 1-8 肝细胞脂肪变
肝细胞质中见大小不等的空泡，为脂滴；部分细胞核偏向细胞的一侧

轻度脂肪变，肉眼观受累器官可无明显变化。随着病变的加重，脂肪变的器官体积增大，淡黄色，边缘圆钝，切面呈油腻感。电镜下，细胞质内脂肪聚集为脂肪小体，进而融合成脂滴。光镜下见脂肪变的细胞质中出现大小不等的球形脂滴，大者可充满整个细胞而将胞核挤至一侧。在石蜡切片中，因脂肪被有机溶剂溶解，故脂滴呈空泡状（图 1-8）。在冰冻切片中，应用苏丹Ⅲ、苏丹Ⅳ等特殊染色，可将脂肪与其他物质区别开来。

肝细胞是脂肪代谢的重要场所，最常发生脂肪变，但轻度肝脂肪变通常并不引起肝脏形态变化和功能障碍。显著弥漫性肝脂肪变称为脂肪肝，重度肝脂肪变可继发进展为肝坏死和肝硬化。慢性酒精中毒或缺氧可引起心肌脂肪变，常累及左心室内膜下和乳头肌部位。脂肪变心肌呈黄色，与正常心肌的暗红色相间，形成黄红色斑纹，称为虎斑心。有时心外膜增生的脂肪组织可沿间质伸入心肌细胞间，称为心肌脂肪浸润（fatty infiltration），并非心肌脂肪变性。重度心肌脂肪浸润可致心脏破裂，引发猝死。

肝细胞脂肪变的机制大致如下：①肝细胞质内脂肪酸增多：如高脂饮食或营养不良时，体内脂肪组织分解，过多的游离脂肪酸经由血液入肝；或因缺氧致肝细胞乳酸大量转化为脂肪酸；或因氧化障碍使脂肪酸利用下降，脂肪酸相对增多；②甘油三酯合成过多：如大量饮酒可改变线粒体和滑面内质网的功能，促进α-磷酸甘油合成新的甘油三酯；③脂蛋白、载脂蛋白减少：缺氧中毒或营养不良时，肝细胞中脂蛋白、载脂蛋白合成减少，细胞输出脂肪受阻而堆积于细胞内。

此外，当动脉粥样硬化或高脂血综合征时，可在某些非脂肪细胞如巨噬细胞和平滑肌细胞胞质中充有过量的胆固醇和胆固醇脂，可视为特殊类型的细胞内脂质蓄积。

3. 玻璃样变 细胞内或间质中出现半透明状蛋白质蓄积，称为玻璃样变（hyalinization），或称透明变（hyaline degeneration），HE 染色呈现嗜伊红均质状。玻璃样变是一组形态学上物理性状相同，但其化学成分、发生机制各异的病变。

（1）细胞内玻璃样变 通常为均质红染的圆形小体，位于细胞质内。如肾小管上皮细胞具有吸液作用的小泡，重吸收原尿中的蛋白质，与溶酶体融合，形成玻璃样小滴；浆细胞胞质粗面内质网中免疫球蛋白蓄积，形成 Rusell 小体；酒精性肝病时，肝细胞胞质中细胞中间丝前角蛋白变性，形成 Mallory 小体。

（2）纤维结缔组织玻璃样变 见于生理性和病理性结缔组织增生，为胶原纤维老化的表现。其特点是胶原蛋白交联、变性、融合，增生的胶原纤维增粗，其间少有血管和纤维

需要全本请访问 www.ertongbook.com

细胞。肉眼呈灰白色，质韧半透明。见于萎缩的子宫和乳腺间质、瘢痕组织、动脉粥样硬化纤维斑块及各种坏死组织的机化等。

（3）细动脉壁玻璃样变　又称细动脉硬化（arteriolosclerosis），常见于缓进型高血压和糖尿病的肾、脑、脾等脏器的细动脉壁（图 1-9），因血浆蛋白质渗入和基底膜代谢物质沉积，都可使细动脉管壁增厚，管狭狭窄，血压升高，受累脏器局部缺血。玻璃样变的细动脉壁弹性减弱，脆性增加，易继发扩张、破裂和出血。

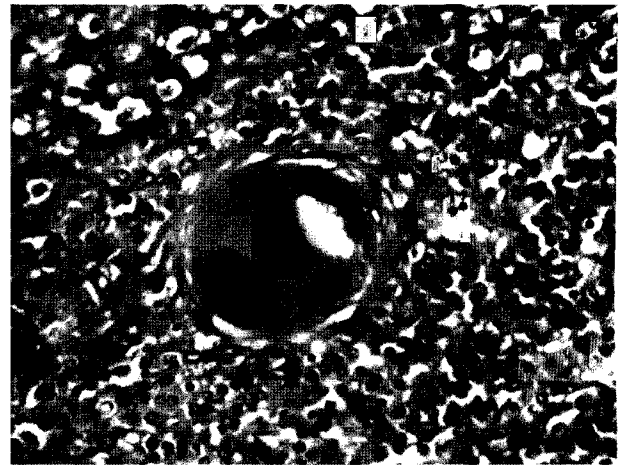

●图 1-9　脾中央动脉玻璃样变

原发性高血压时，脾中央动脉管壁增厚，管腔相对狭小，动脉壁内见红染、均质的玻璃样变物质

4. 淀粉样变　细胞间质出现淀粉样蛋白质-黏多糖复合物沉淀，称为淀粉样变（amyloid change）。HE 染色其镜下特点为淡红色均质状物，并显示淀粉样呈色反应：刚果红染色为橘红色，遇碘则为棕褐色，再加稀硫酸便呈蓝色。淀粉样蛋白成分来自于免疫球蛋白轻链、肽类激素、降钙素前体蛋白和血清淀粉样 A 蛋白等。淀粉样蛋白的新生多肽链由核蛋白体组成，可被排列为 α 链或 β 链。因机体不含消化大分子的 β-折叠结构的酶，故 β-淀粉样蛋白及其前体物质易积存在组织之中。局部性淀粉样变发生于皮肤、结膜、舌、喉、肺等处，也可见于阿尔茨海默病（Alzheimer disease）的脑组织及霍奇金病、多发性骨髓瘤、甲状腺髓样癌等肿瘤的间质内。全身性淀粉样变可分为原发性和继发性两类，前者主要来源于血清 α-免疫球蛋白轻链，累及肝、肾、脾、心等多个器官；后者来源不明，主要成分为肝脏合成的非免疫球蛋白（淀粉样相关蛋白），见于老年人和结核病等慢性炎症及某些肿瘤的间质中。

5. 黏液样变　细胞间质内黏多糖（葡萄糖胺聚糖、透明质酸等）和蛋白质的蓄积，称为黏液样变（mucoid degerenation），常见于间叶组织肿瘤、动脉粥样硬化斑块、风湿病灶和营养不良的骨髓和脂肪组织等。其镜下特点是在疏松的间质内，有多突起的星芒状纤维细胞，散在于灰蓝色黏液基质中。甲状腺功能低下时，透明质酸酶活性受抑，含有透明质酸的黏液样物质及水分在皮肤及皮下蓄积，形成有特征的黏液性水肿（myxedema）。

6. 病理性色素沉着　正常人体内有含铁血黄素、脂褐素、黑色素、胆红素等多种内源性色素；炭尘、煤尘、纹身色素等外源性色素有时也会进入体内。病理情况下，上述某些色素会增多并积聚于细胞内外，称为病理性色素沉着（pathological pigmentation）。

（1）含铁血黄素（hemosiderin）　是巨噬细胞吞噬、降解红细胞血红蛋白所产生的铁蛋白微粒聚集体，系 Fe^{3+} 与蛋白质结合而成，镜下呈金黄色或褐色颗粒（图 1-10），可被普鲁士兰染成蓝色。含铁血黄素的存在，体现了红细胞的破坏和全身性或局限性含铁物质的剩余。

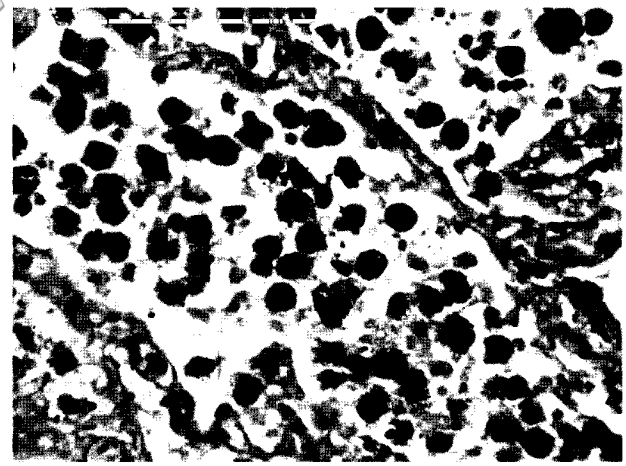

●图 1-10　含铁血黄素沉着

慢性肺瘀血时，肺泡腔内大量巨噬细胞吞噬降解红细胞，胞质内形成众多金黄色或褐色的含铁血黄素颗粒

巨噬细胞破裂后，此色素亦可见于细胞外。生理情况下，肝、脾、淋巴结和骨髓内可有少量含铁血黄素形成。病理情况下，如陈旧性出血和溶血性疾病时，细胞组织中含铁血黄素蓄积。

（2）脂褐素（lipofuscin） 是细胞自噬溶酶体内未被消化的细胞器碎片残体，镜下为黄褐色微细颗粒状，其成分是磷脂和蛋白质的混合物，源于自由基催化的细胞膜相结构不饱和脂肪酸的过氧化作用。正常时，附睾管上皮细胞、睾丸间质细胞和神经节细胞胞质内可含有少量脂褐素。在老年人和营养耗竭性病人，萎缩的心肌细胞及肝细胞核周围出现大量脂褐素，是细胞曾受到自由基脂质过氧化损伤的标志，故又有消耗性色素之称。当多数细胞含有脂褐素时，常伴更明显的器官萎缩。

（3）黑色素（melanin） 是黑色素细胞质中的黑褐色细颗粒，由酪氨酸氧化经左旋多巴聚合产生，其生成受到垂体 ACTH（促肾上腺皮质激素）和 MSH（黑色素细胞刺激素）的促进。除黑色素细胞外，黑色素还可聚集于皮肤及黏膜基底部细胞及真皮的巨噬细胞内。某些慢性炎症及色素痣、黑色素瘤、基底细胞癌时，黑色素可局部性增多。肾上腺皮质功能低下的 Addison 病患者，可出现全身性皮肤、黏膜的黑色素沉着。

（4）胆红素（bilirubin） 是胆管中的主要色素，主要为血液中红细胞衰老破坏后的产物，它也来源于血红蛋白，但不含铁。此色素在胞质中呈粗糙、金色的颗粒状。血中胆红素增高时，病人出现皮肤黏膜黄疸。

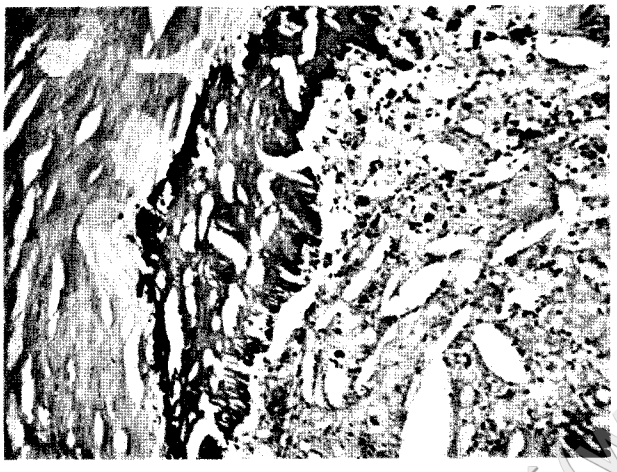

●图 1-11 动脉壁营养不良性钙化

低倍镜下，动脉壁发生动脉粥样硬化，继发营养不良性钙化，呈蓝色颗粒状的钙盐沉积

7. 病理性钙化 骨和牙齿之外的组织中固态钙盐沉积，称为病理性钙化（pathologic calcification），其可位于细胞内或细胞外。钙盐的主要成分是磷酸钙和碳酸钙及少量铁、镁或其他矿物质，显微镜下呈蓝色颗粒状至片块状，肉眼呈细小颗粒或团块。若钙盐沉积于坏死或即将坏死的组织或异物中，称为营养不良性钙化（dystrophic calcification），此时体内钙磷代谢正常。见于结核病、血栓、动脉粥样硬化斑块、心脏瓣膜病变及瘢痕组织等（图 1-11），可能与局部碱性磷酸酶增多有关。由于全身钙磷代谢失调（高血钙）而致钙盐沉积于正常组织内，称为转移性钙化（metastatic calcification），主要见于甲状旁腺功能亢进、维生素 D 摄入过多、肾衰及某些骨肿瘤，常发生在血管及肾、肺和胃的间质组织。组织的大片病理性钙化，可导致组织变形、硬化和功能障碍。

（二）不可逆性损伤

当细胞发生致死性代谢、结构和功能障碍，便可引起细胞不可逆性损伤（irreversible injury），即细胞死亡。细胞死亡是涉及所有细胞的最重要的生理病理变化，主要有两种类型，一是凋亡，二是坏死。凋亡主要见于细胞的生理性死亡，但也见于某些病理过程中，而坏死则为细胞病理性死亡的主要形式，两者各自具有相对不同的发生机制、生理病理学意义、形态学和生化学特点。本节主要讨论坏死，凋亡将在下节讨论。

坏死（necrosis） 是以酶溶性变化为特点的活体内局部组织细胞的死亡。坏死可因致病因素较强直接导致，但大多由可逆性损伤发展而来，其基本表现是细胞肿胀、细胞器崩解和蛋白质变性。炎症时，坏死细胞及周围渗出的中性粒细胞释放溶酶体酶，可促进坏死的进一步发生和局部实质细胞溶解。

华医网公开社区（www.hwcn.org）

1. 坏死的基本病变　细胞核的变化是细胞坏死的主要形态学标志，主要有三种形式（图 1-12）：

（1）核固缩（pyknosis）　细胞核染色质 DNA 浓聚、皱缩，使核体积减小，嗜碱性增强，提示 DNA 转录合成停止。

（2）核碎裂（karyorrhexis）　由于核染色质崩解和核膜破裂，细胞核发生碎裂，使核物质分散于胞质中，亦可由核固缩裂解成碎片而来。

（3）核溶解（karyolysis）　非特异性 DNA 酶和蛋白酶激活，分解核 DNA 和核蛋白，核染色质嗜碱性下降，死亡细胞核在 1~2 天内将会完全消失。

除细胞核的变化外，由于核蛋白体减少丧失、胞质变性蛋白质增多、糖原颗粒减少等原因，使坏死细胞胞质嗜酸性增强。细胞不可逆性损伤的主要超微结构形态表现为线粒体空泡形成、线粒体基质无定形钙致密物堆积、溶酶体释放酸性水解酶降解细胞成分等。实质细胞坏死后，细胞外基质也逐渐崩解液化，最后融合成片状模糊的无结构物质。

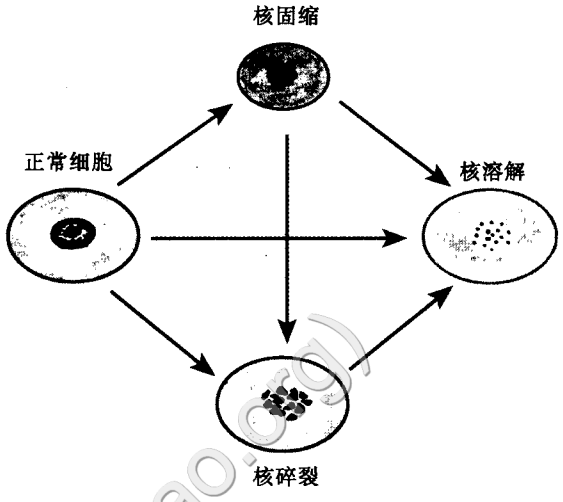

●图 1-12　坏死时细胞核的变化

由于坏死时细胞膜通透性增加，细胞内乳酸脱氢酶、琥珀酸脱氢酶、肌酸激酶、谷草转氨酶、谷丙转氨酶、淀粉酶及其同工酶等被释放入血，造成细胞内相应酶活性降低和血浆中相应酶水平增高，可分别作为临床诊断某些细胞（如肝、心肌、胰）坏死的参考指标。细胞内和血浆中酶活性的变化在坏死初发时即可检出，要早于超微结构的变化，因此有助于细胞损伤的早期诊断。

2. 坏死的类型　由于酶的分解作用或蛋白质变性所占地位的不同，坏死组织会出现不同的形态学变化，通常分为凝固性坏死、液化性坏死和纤维素样坏死三个基本类型，此外还有干酪样坏死、脂肪坏死、坏疽等一些特殊类型的坏死。一般来说，组织坏死后颜色苍白，失去弹性，正常感觉和运动功能丧失，血管无搏动，切割无新鲜血液流出，临床上谓之失活组织，应予及时切除。

（1）凝固性坏死：蛋白质变性凝固且溶酶体酶水解作用较弱时，坏死区呈灰黄、干燥、质实状态，称为凝固性坏死（coagulative necrosis）。凝固性坏死最为常见，多见于心、肝、肾、脾等实质器官，常因缺血缺氧、细菌毒素、化学腐蚀剂作用引起。此种坏死与健康组织间界限多较明显，镜下特点为细胞微细结构消失，而组织结构轮廓仍可保存，坏死区周围形成充血、出血和炎症反应带（图 1-13）。组织结构基本轮廓可保持数天的原因，可能是坏死导致的持续性酸中毒，使坏死细胞的结构蛋白和酶蛋白变性，延缓了蛋白质的分解过程。在结核病时，因病灶中含脂质较多，坏死区呈黄色，状似干酪，称为干酪样坏死（caseous necrosis）。镜下为无结构颗粒状红染物，不见坏死部位原有组织结构的残影，甚至不见核碎屑，是坏死更为彻底的特殊类型凝固性坏死。

（2）液化性坏死：由于坏死组织中可凝固的蛋白质少，或坏死细胞自身及浸润的中性粒细胞等释放大量水解酶，或组织富含水分和磷脂，则细胞组织坏死后易发生溶解液化，称为液化性坏死（liquefactive necrosis）。见于细菌或某些真菌感染引起的脓肿、缺血缺氧引起的脑软化，以及由细胞水肿发展而来的溶解性坏死（lytic necrosis）等。镜下特点为死亡细胞完全被消化，局部组织快速被溶解。急性胰腺炎时细胞释放胰酶分解脂肪酸，乳房

知识宝库考研社区(www.1zhao.org)



●图 1-13 肾凝固性坏死

低倍镜下，凝固性坏死区肾小管、肾小球等肾组织结构轮廓尚可辨认，但肾小管上皮细胞和肾小球细胞微细结构消失。本图右上区可见炎症反应带和正常肾皮质结构

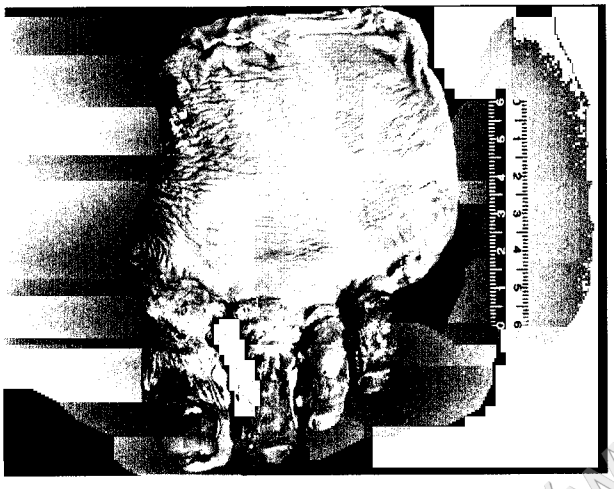

●图 1-14 足干性坏疽

干性坏疽累及脚趾，呈黑色，干枯，与周围组织边界清楚，为血栓闭塞性脉管炎引起的缺血性坏死，小趾已脱落缺失

创伤时脂肪细胞破裂，可分别引起酶解性或创伤性脂肪坏死（fat necrosis），也属液化性坏死范畴。脂肪坏死后，释出的脂肪酸和钙离子结合，形成肉眼可见的灰白色钙皂。

（3）纤维素样坏死：纤维素样坏死（fibrinoid necrosis），旧称纤维素样变性，是结缔组织及小血管壁常见的坏死形式。病变部位形成细丝状、颗粒状或小条块状无结构物质，由于其与纤维素染色性质相似，故名纤维素样坏死。见于某些变态反应性疾病，如风湿病、结节性多动脉炎、新月体性肾小球肾炎，以及急进型高血压、胃溃疡底部小血管等，其发生机制与抗原-抗体复合物引发的胶原纤维肿胀崩解、结缔组织免疫球蛋白沉积或血浆纤维蛋白渗出变性有关。

（4）坏疽（gangrene）：是指局部组织大块坏死并继发腐败菌感染。坏疽分为干性、湿性和气性等类型，前两者多为继发于血液循环障碍引起的缺血坏死。干性坏疽（dry gangrene）常见于动脉阻塞但静脉回流尚通畅的四肢末端，因水分散失较多，故坏死区干燥皱缩呈黑色（系红细胞血红蛋白中 Fe^{2+} 和腐败组织中 H_2S 结合形成硫化铁的色泽），与正常组织界限清楚，腐败变化较轻（图 1-14）。湿性坏疽（moist gangrene）多发生于与外界相通的内脏，如肺、肠、子宫、阑尾、胆囊等，也发生于动脉阻塞及静脉回流受阻的肢体。坏死区水分较多，腐败菌易于繁殖，故肿胀呈蓝绿色，且与周围正常组织界限不清。气性坏疽（gas gangrene）也属湿性坏疽，系深达肌肉的开放性创伤，合并产气荚膜杆菌等厌氧菌感染。除发生坏死外，还产生大量气体，使坏死区按之有捻发感。湿性坏疽和气性坏疽常伴全身中毒症状。在坏死类型上，干性坏疽多为凝固性坏死，而湿性坏疽则可为凝固性坏死和液化性坏死的混合物。

3. 坏死的结局

（1）溶解吸收：坏死细胞及周围中性粒细胞释放水解酶，使坏死组织溶解液化，由淋巴管或血管吸收；不能吸收的碎片，则由巨噬细胞吞噬清除。坏死液化范围较大时，可形成囊腔。坏死细胞溶解后，可引发周围组织急性炎症反应。

（2）分离排出：坏死灶较大不易被完全溶解吸收时，表皮黏膜的坏死物可被分离，形成组织缺损；浅者称为糜烂（erosion），深者称为溃疡（ulcer）。组织坏死后形成的只开口于皮肤黏膜表面的深在性盲管，称为窦道（sinus）。连接两个内脏器官或从器官通向体表的通道样缺损，称为瘘管（fistula）。肺、肾等内脏坏死物液化后，经支气管、输尿管等自然管道排出，所残留的空腔称为空洞（cavity）。

(3) 机化与包裹：新生肉芽组织长入并取代坏死组织、血栓、脓液、异物等的过程，称为机化（organization）。如坏死组织等太大，肉芽组织难以向中心部完全长入或吸收，则由周围增生的肉芽组织将其包围，称为包裹（encapsulation）。机化和包裹的肉芽组织最终都可形成纤维瘢痕。

(4) 钙化：坏死细胞和细胞碎片若未被及时清除，则日后易吸引钙盐和其他矿物质沉积，引起营养不良性钙化。

4. 坏死的后果　坏死对机体的影响与下列因素有关：

(1) 坏死细胞的生理重要性，例如心、脑组织的坏死后果严重。

(2) 坏死细胞的数量，如广泛的肝细胞坏死，可致机体死亡。

(3) 坏死细胞周围同类细胞的再生情况，如肝、表皮等易于再生的细胞，坏死组织的结构功能容易恢复，而神经细胞、心肌细胞等坏死后则无法再生。

(4) 坏死器官的储备代偿能力，如肾、肺等成对器官，储备代谢能力较强。

第三节　凋　　亡

凋亡（apoptosis），是活体内个别细胞程序性细胞死亡（programmed cell death）的表现形式，是由体内外因素触发细胞内预存的死亡程序而导致的细胞主动性死亡方式，在形态和生化特征上都有别于坏死（表 1-1，图 1-15）。凋亡在生物胚胎发生发育、成熟细胞新旧交替、激素依赖性生理退化、萎缩和老化以及自身免疫性疾病和肿瘤发生进展中，都发挥不可替代的重要作用，并非仅是细胞损伤的产物。

1. 凋亡的形态学和生物化学特征　凋亡的诱导和激活可由不同的刺激触发，如生长因子的撤退、特殊受体和配体（如 Fas 和 Fas-L）的衔接，以及轻微的损伤性刺激等。凋亡的形态学特征是细胞皱缩，胞质致密，核染色质边集，尔后胞核裂解，胞质生出芽突并脱落，形成含核碎片和（或）细胞器成分的膜包被凋亡小体（apoptotic body），可被巨噬细胞和相邻其他实质细胞吞噬、降解，但凋亡细胞的质膜和细胞器膜大都是完整的。凋亡过程的生化特征是 Ca^{2+}/mg^{2+}依赖的内切核酸酶（endogenous nuclease）及需钙蛋白酶（cal-

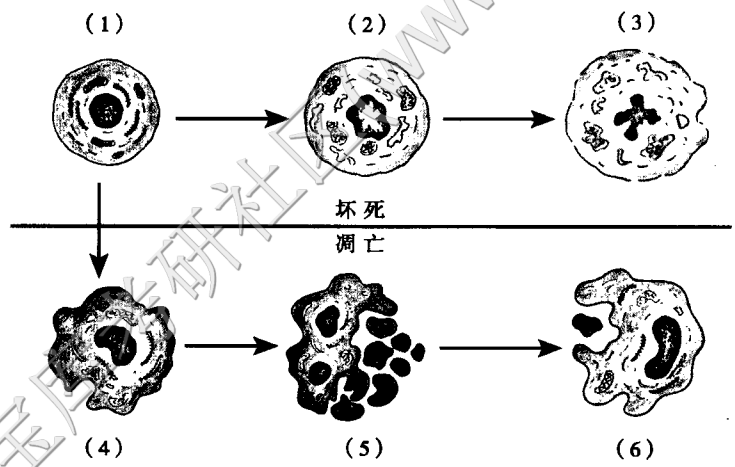

●图 1-15　细胞坏死与细胞凋亡的区别

(1) 正常细胞 (2) 细胞和细胞器肿胀，核染色质边集 (3) 细胞膜、细胞器膜和核膜破裂、崩解、自溶 (4) 细胞和细胞器皱缩，胞质致密，核染色质边集 (5) 胞质分叶状突起并形成多个凋亡小体，并与胞体分离 (6) 邻近巨噬细胞等包裹、吞噬凋亡小体 图中 (2) ~ (3) 为坏死过程，(4) ~ (6) 为凋亡过程

知识主题学研社区 www.xzhi.org

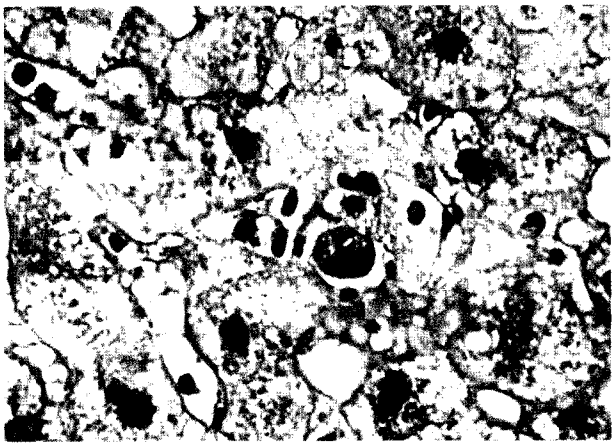

●图 1-16 肝细胞的凋亡

高倍镜下视野中央见单个肝细胞凋亡，与邻近细胞分离，胞质嗜酸性明显增强，细胞固缩，凋亡小体形成

pain）活化，早期出现 180~200bp 的 DNA 降解片段，琼脂凝胶电泳呈现相对特征性的梯状带，半胱氨酸-天冬氨酸蛋白酶（caspases）凋亡蛋白酶活性增高。其中，核酸内切酶和凋亡蛋白酶是凋亡程序的主要执行者。

2. 凋亡的机制　调控凋亡的因素包括抑制因素和诱导因素，前者有生长因子、细胞基质、性甾体激素、某些病毒蛋白等，后者有生长因子缺乏、基质附着物丢失、糖皮质激素、自由基及电离辐射等。参与凋亡过程的相关基因有几十种，其中 Bad\Bax\Bak\p53 等基因有促进凋亡作用，Bcl-2\Bcl-XL\Bcl-AL 等基因有抑制凋亡作用，而 c-myc 等基因则可能具有双向调节作用。凋亡也被细胞表面 Fas（CD95）配体和 TNF-α 受体所引发。凋亡细胞因其质膜完整，阻止了与其他细胞分子间的识别，故既不引起周围炎症反应，也不诱发周围细胞的增生修复。病毒性肝炎时肝细胞内的嗜酸性小体，即是肝细胞凋亡的体现（图 1-16）。

需要指出的是，在细胞死亡的诱发机制、形态学表现和生物化学特征上，坏死与凋亡也有一些相似之处。如自由基等在高浓度时诱导细胞坏死，而低浓度时则诱导细胞凋亡；核固缩、核碎裂和核染色质的边集除了是细胞坏死的表现外，也见于凋亡过程；而凋亡时琼脂凝胶电泳的梯带状特征，有时也可在坏死细胞中见到。

表 1-1 凋亡与坏死的比较

	凋　亡	坏　死
机　制	基因调控的程序化（programmed）细胞死亡，主动进行（自杀性）	意外事故性（accident）细胞死亡，被动进行（他杀性）
诱　因	生理性或轻微病理性刺激因子诱导发生，如生长因子的缺乏	病理性刺激因子诱导发生，如缺氧、感染、中毒等
死亡范围	多为散在的单个或数个细胞	多为集聚的大片细胞
形态特征	细胞固缩，核染色质边集，细胞膜及细胞器膜完整，膜可发泡成芽，形成凋亡小体	细胞肿胀，核染色质絮状或边集，细胞膜及细胞器膜溶解破裂，溶酶体酶释放，细胞自溶
生化特征	耗能的主动过程，依赖 ATP，有新蛋白合成，凋亡早期 DNA 规律降解为 180~200bp 片段，琼脂凝胶电泳呈特征性梯带状	不耗能的被动过程，不依赖 ATP，无新蛋白合成，DNA 降解不规律，片段大小不一，琼脂凝胶电泳通常不呈梯带状
周围反应	不引起周围组织炎症反应和修复再生，但凋亡小体可被邻近实质细胞和巨噬细胞吞噬	引起周围组织炎症反应和修复再生

第四节　细 胞 老 化

细胞老化（cellular aging）是细胞随生物体年龄增长而发生的退行性变化，是生物个体老化的基础。生物个体及其细胞均须经历生长、发育、老化及死亡等阶段，老化是生命

知识宝库考研社区 www.1zhao.org
需要全本请访问 www.ertongbook.com