20 乳 腺

Breast

阚 秀 薛卫成 译 阚 秀 鲍冬梅 校

正常解剖学 1764
异位 1767
炎症及相关病变 1767
乳腺导管扩张症 1767
脂肪坏死 1767
其他炎症性病变 1768
良性增生性乳腺病 1769
纤维腺瘤 1769
恶变 1772
腺瘤 1773
导管内乳头状瘤 1773
乳头腺瘤 1775
腺病 1776
盲管腺病 1776
硬化性腺病 1776
结节型腺病 1776
微腺型腺病 1776
纤维性囊性乳腺病 1779
导管和小叶增生 1780
硬化性导管病变 1782
导管及小叶非典型增生 1784
与乳腺癌的关系及治疗 1787
乳腺癌 1787
一般特征 1787
发生率 1787
危险因素 1788
遗传倾向 1788
部位 1789
多中心性 1789
双侧 1789
诊断 1789
临床检查 1789
乳腺 X 线摄影 1789
细胞学 1791
针芯穿刺活检 1793
开放活检及冰冻切片 1793
组织学分型 1794
原位癌 1795
导管原位癌 1795
粉刺癌 1795
(原位)乳头状癌 1796
其他类型 1797
转归 1800
小叶原位癌 1800
转归 1801
浸润性癌 1802
浸润性导管癌 1802
细胞结构类型 1802
扩散相关分型 1813
浸润性小叶癌 1815
混合型导管小叶癌 1817
未定型(不能分型)的癌 1818
微小浸润乳腺癌 1818
激素受体 1818
HER2/*neu* 1819
扩散和转移 1819
隐性乳腺癌 1821
前哨淋巴结 1821
分期和分级 1822
治疗 1822
治疗对肿瘤及正常乳腺的影响 1823
预后 1824
涎腺及汗腺型肿瘤(包括肌上皮肿瘤) 1827
间质性肿瘤及瘤样病变 1829
叶状肿瘤 1829
血管肿瘤 1831
其他恶性间质性肿瘤 1833
淋巴瘤和瘤样病变 1833
其他原发性肿瘤及瘤样病变 1834
转移性肿瘤 1836
儿童及青少年乳腺疾病 1836
男性乳腺疾病 1837
男性乳腺发育 1837
肌纤维母细胞瘤 1838
男性乳腺癌 1839
其他病变 1839

需要全本请访问 www.ertongbook.com

正常解剖学 Normal anatomy

乳房或乳腺表面被覆皮肤和皮下组织，位于胸肌前方，由筋膜将二者分隔开。乳腺的基本构成及功能单位为单个的腺体和复杂的分枝导管系统，由两个主要部分组成，即终末导管－小叶单元(terminal duct-lobular unit，TDLU)和大导管系统[22]。TDLU由小叶和终末导管共同组成，为腺体的分泌部。TDLU与乳段下导管相连接，后者导入乳段导管，最后到达集合管(输乳管)，直接开口于乳头。位于乳头下、介于乳段导管与集合管之间的梭形扩张部分称为乳窦(lactiferous sinus) (图 20.1)。

终末导管-小叶单元呈清楚的小叶结构；间质为特化的、黏液样的、对激素起反应的结缔组织；缺乏弹性纤维。乳腺的发育与这些特化的上皮和间叶组织密切相关[11]。大导管仅有少量特化的间质，由连续的发育完好的弹性纤维层包裹。

乳腺的整个导管-小叶上皮系统全部为特化的两型细胞所被覆：即具有分泌和吸收功能的内层上皮(常简称为上皮)和外层肌上皮细胞。这两型细胞的超微结构和免疫组化表现明显不同。上皮细胞的最可靠的标记物是各种角蛋白(Keratin)、上皮膜抗原(EMA)

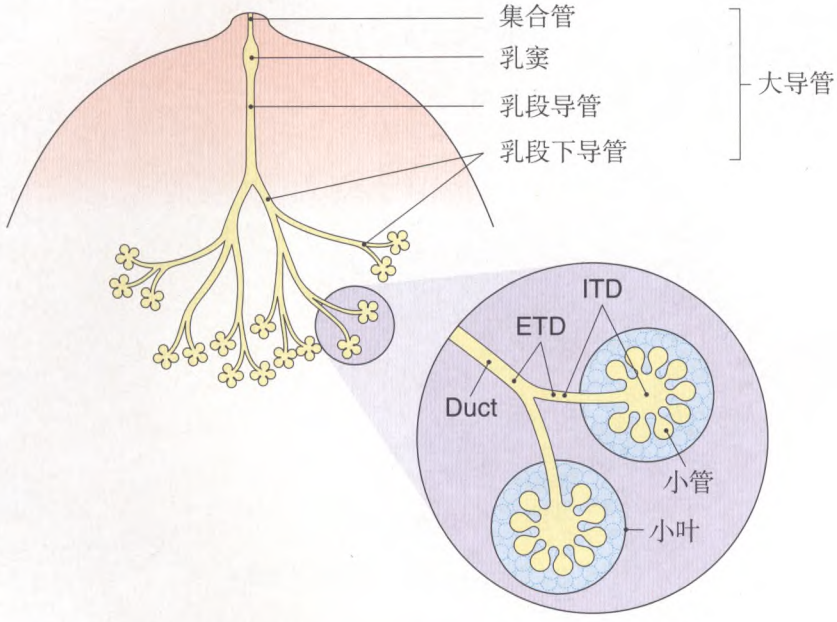

A

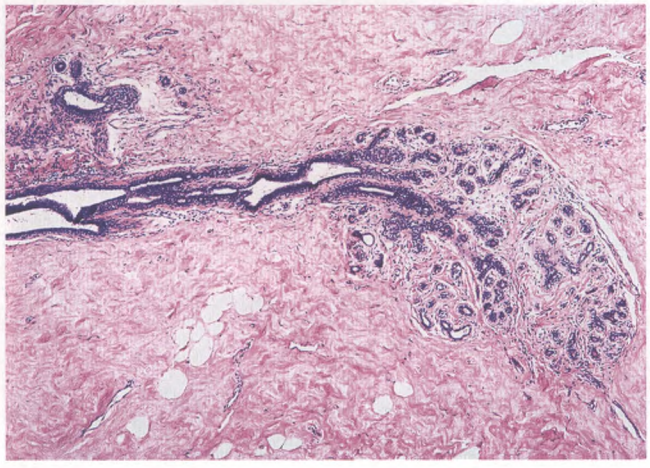

B

图 20.1A 和 B 终末导管－小叶单元(TDLU)。A. TDLU 结构示意图。ETD = 小叶外终末导管；ITD = 小叶内终末导管。B. 正常成年妇女 TDLU 显微照片。

(见后)、乳脂球膜相关抗原和α－乳白蛋白(α-lactalbumin)[9, 16](图20.2A)。肌上皮细胞对其他类型的角蛋白(见后)、S-100蛋白、P－钙黏着蛋白(P-cadherin)、平滑肌肌动蛋白(SMA)、calponin、平滑肌肌球蛋白重链、maspin、caldesmon(后者仅见于导管部分)发生反应[12, 15, 27, 35]。近来又发现表达于核的p63，是p53基因家族的成员[3](图20.2B)。EMA在活跃的分泌细胞的腔面顶部呈强阳性反应，但在其他上皮细胞，可能是弱阳性或阴性反应。广谱角蛋白抗体在上皮和肌上皮均呈阳性反应。酸性细胞角蛋白8、18和19与整个上皮系统反应，而不与肌上皮细胞反应，角蛋白14则恰恰相反[27]。

据认为，乳腺的两种基本细胞系——上皮细胞和肌上皮细胞来源于一种具有特定的干细胞表型的共同的细胞。这种细胞表达CK5，而不表达CK8、18、19和平滑肌肌动蛋白[6]。

使用嗜铬素(chromogranin)免疫组化染色，发现正常乳腺也有稀疏散在的内分泌细胞存在[7, 30]。

整个乳腺上皮系统均附着于连续的基底膜上。这一点已由网织染色、超微结构[25]和层粘连蛋白(laminin)或Ⅳ型胶原免疫组化染色阳性[8]所证实。Ⅳ型胶原酶(涉及基底膜转换的一种酶)在肌上皮细胞表达强阳性，在终末导管的上皮细胞也可有轻微的表达[24]。

乳头呈特殊的组织学形态，除有大的集合管开口于乳头表面外，乳头含有丰富的皮脂腺，独立开口于毛囊，致密结缔组织内含有勃起平滑肌组织。蒙哥马利结节是乳晕表面的小结节状隆起，通常有10～20个，在妊娠期表现特别突出。镜下由皮脂腺及有关的集合管构成[32]。乳头和乳晕的表皮与其他部位的皮肤相似，只是基底层色素细胞增多，偶尔可见存在于基底部的透明细胞，即所谓的*Toker*细胞，可能与Paget病的组织发生有关[23, 34](见1813页)。乳窦部横切面所见的不规则的皱襞不应视为病理状态。约17%的正常乳腺乳头部有乳腺小叶存在[28]。

乳腺组织在一生中均明显地受到激素和其他因素的影响，因此其“正常”形态变化幅度很大[1]：青春期前的乳腺为不成熟的大体静止的乳腺；生殖期发育的乳腺，有随月经周期发生的变化[21, 26, 36]；泌乳期分泌活跃的乳腺(图20.3)；绝经后的退化的乳腺[10]。处于静止期的乳腺，细胞增生主要限于乳腺上皮细胞[18]；妊娠期和哺乳期，乳腺所有各型细胞均示高度增生[5, 17, 20]。此时可发生结节状增生或间质溢乳，这些现象的过度表现分别称为*泌乳腺瘤*和*乳汁肉芽肿*(见1773页)[29, 31]。

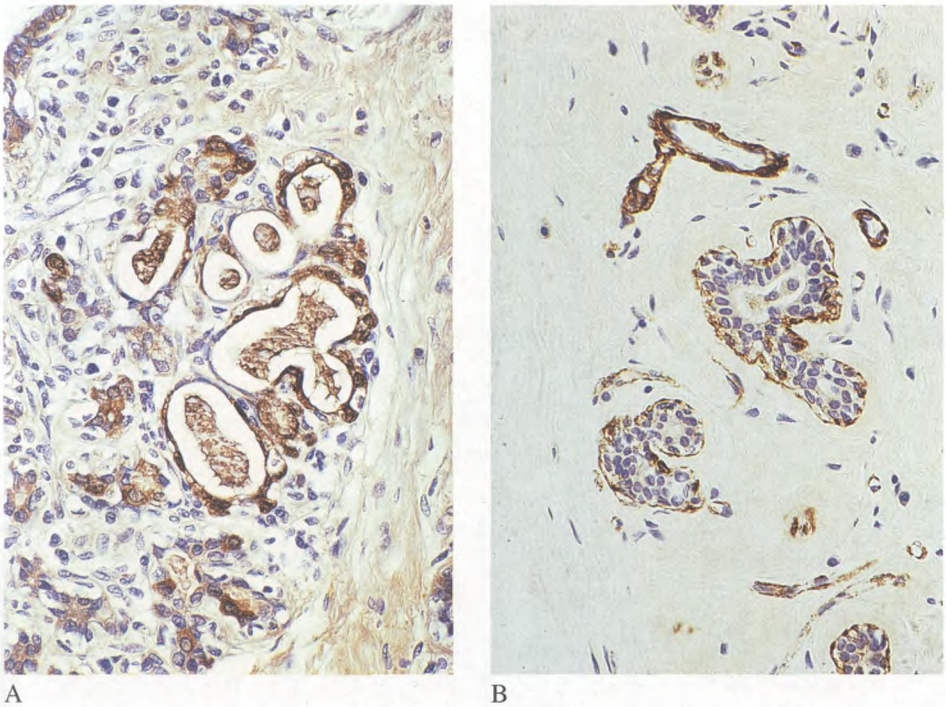

A　　B

图20.2A和B　乳腺小叶的免疫细胞化学标记。A. 分泌上皮和腺腔内乳白蛋白(lactalbumin)表达阳性。B. 外层肌上皮细胞成分肌动蛋白(actin)表达阳性。附近血管壁平滑肌细胞可视为对照。

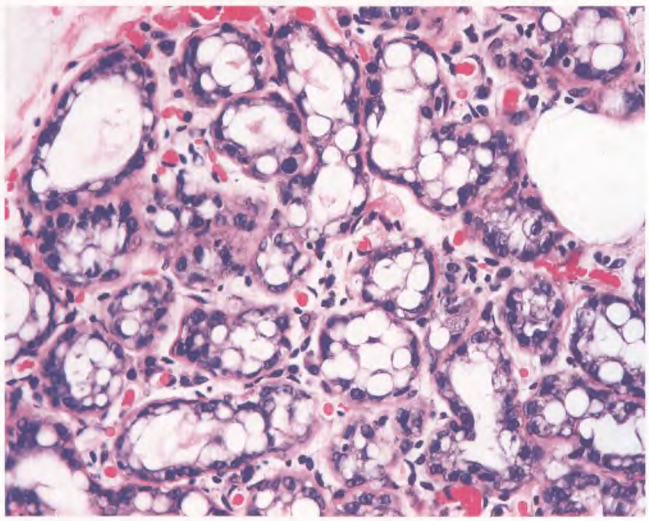

图 20.3 乳腺小叶泌乳期改变，胞浆明显空泡变。

使用避孕药物治疗的第一个周期，乳腺肿胀及疼痛并不少见，通常是轻微或短暂的症状。镜下惟一明确的、由药物引起的改变是类似哺乳期的真正腺泡的发育[14]。

老年正常乳腺退化过程在乳腺终末导管-小叶单元表现最为明显，上皮及特化间质均受影响，也可发生显微性囊性变化(*小叶囊性退化*)，不要与纤维性囊性乳腺病混淆(图20.4)。近半数的50岁以上的妇女乳腺间质中可见弹力纤维组织聚集(*弹性组织变性*)，可弥漫分布于间质中，围绕血管和导管分布[13]。

乳腺的两种特殊形态特别值得注意，不是因为它们有多么重要的临床意义(它们无临床意义)，而是因为它们的形态可能与其他一些重要疾病类似。一种是在无妊娠及服用激素的情况下，可见一个小叶或数个小叶呈*妊娠样改变*[19, 33]。细胞浆内有大量空泡，细胞核大且有时位于细胞顶部(类似于 Arias-Stella 反应)，腺腔扩张(图 20.5A)。

另一种是导管或小叶上皮*透明细胞改变*。细胞浆内为纤细的颗粒、细小的空泡或完全透明形态[4, 33](图20.5B)。这两种有可能同时发生的变化其形成机制尚不清楚。

把乳腺分为两个组成部分，其主要意义在于和病变发生的关系。正如Wellings等人[37]令人信服的说明和Azzopardi[2]极力强调的那样，纤维性囊性乳腺病(包括伴有大囊肿形成)、所谓的“导管上皮增生”(上皮增生病和导管内乳头状瘤病)和大多数乳腺癌(包括所谓导管型癌)，其原发部位均为TDLU，而不是大导管系统。后者是大多数单发孤立性导管内乳头状瘤、导管

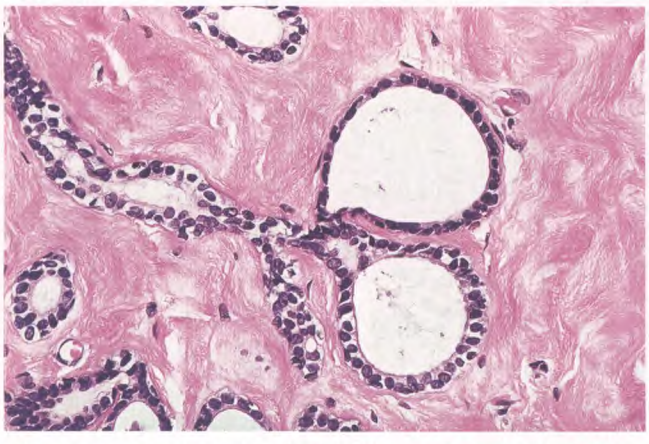

图20.4 小叶囊性退化，此为年龄相关改变，无临床意义。

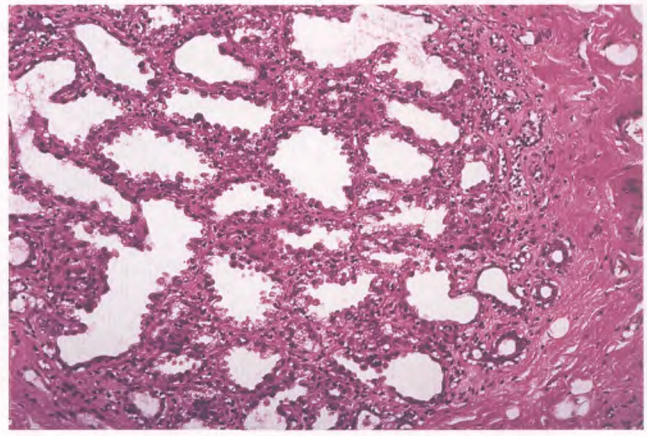

A

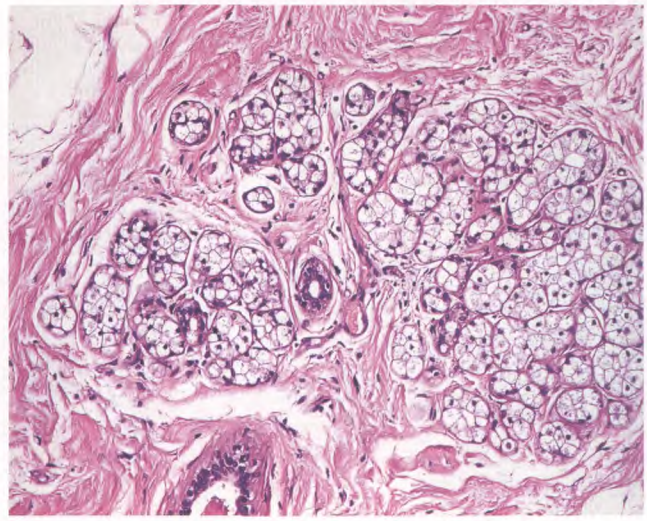

B

图 20.5 A. 乳腺小叶妊娠样改变；B. 透明细胞改变。这两种无临床因果关系的改变可以并存。

扩张症和一些稀有类型的导管癌的原发部位。

异位 Ectopia

乳腺腺体的部位并非十分固定，在乳腺实质的正常解剖部位之外，有时可见到孤立的乳腺小叶，如在乳头部或腋窝部[39, 42]。后者可以解释一些似乎是原发于腋窝的乳腺癌。

异位乳腺组织也见于腋下淋巴结(尽管极少见)[38, 43]，并沿“乳线”分布，即从腋窝向下至腹股沟部，最常见部位是胸壁和外阴部[40]。

异位的乳腺组织可以发生与正常部位相应的乳腺组织一样的病变，包括泌乳改变、良性肿瘤和乳腺癌[40]。外阴部乳头状汗腺瘤可能并不像过去认为的那样是汗腺的肿瘤，而是由异位乳腺实质发生的导管内乳头状瘤(见第19章：外阴)。异位乳腺组织与汗腺乳腺样化生之间肯定有相当的重叠，因此要对其中某些病变进行精确的组织发生方面的鉴别几乎是不可能的[41]。

炎症及相关病变 Inflammatory and related lesions

乳腺导管扩张症 Mammary duct ectasia

乳腺导管扩张症也被称为静脉曲张样瘤、粉刺样乳腺炎、乳腺导管周围炎、乳汁淤积性乳腺炎、化学性乳腺炎、肉芽肿性乳腺炎和闭塞性乳腺炎等[46](图20.6)。多数病例发生于绝经前的经产妇女，可能是局部组织对淤滞的乳汁中的不同成分的反应。正如Haagensen[44]在其经典文章中所做的精彩描述那样，此病可以造成乳头回缩或凹陷，因此临床上类似浸润性乳腺癌。约20%的病例可有乳头溢液。镜下大导管扩张，管腔内脂性物质碎片淤积，管壁纤维性增厚并含有多量弹性纤维。

钙化常见，乳腺X光片可见管状、环形和线状的钙化影。通常不伴有上皮增生及大汗腺化生。如果腔内物质溢出导管，则炎症反应强烈，导致大量巨噬细胞和浆细胞浸润(见1780页)。一些早期文献中称为浆细胞性乳腺炎的病例至少有一些可能应该属于这种疾病。进一步发展，可发生导管纤维性阻塞。



图 20.6 乳腺导管扩张症的大体表现。一些扩张的导管含有浓稠的深色物质。

乳腺导管扩张症可能与纤维性囊性乳腺疾病无关，尽管二者可以同时存在。据报告，这种疾病在雌性狗并不少见，无论有没有阉割卵巢[45]。

脂肪坏死 Fat necrosis

在乳腺有两种不同情况都可出现脂肪坏死的显微镜下特征性改变(即坏死组织中多量泡沫样巨噬细胞浸润)。它们之间的差别许多文献还没有弄清。一种是作为乳腺导管扩张症的继发性的和相对小的病变，或为伴有大囊肿形成的纤维性囊性乳腺病局部病变。在这种情况下，扩张的或囊性的结构破裂可导致管腔内容外浸，引起一定程度的组织坏死和继发炎症反应，出现大量泡沫样巨噬细胞。顺便说一下，在纤维性囊性乳腺病病例中，在导管腔内或在管壁上见到粘着成团的泡沫细胞聚集并不少见。免疫组化表明，它们的免疫组化特征具组织细胞特征，而不是上皮细胞特征[49]。

另一种情况，或许是惟一应当称为脂肪坏死的病变，为创伤型(或为偶然情况或为外科原因)病变，病变通常累及皮下表浅组织，而不是乳腺实质本身(图20.7)。大约半数病例可以找到外伤史，时间多在诊断前1～2周。由于皮肤皱缩，这种疾病在临床上与乳腺癌相似(图20.8)，核磁共振影像(MRI)也是如此[50]。时间较久的病例，结节更硬，纤维化更多，由于血红蛋白衍

需要全本请访问 www.ertongbook.com

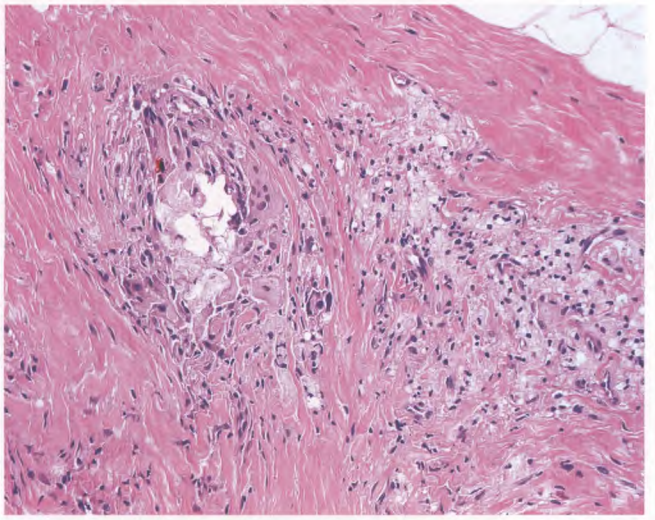

图 20.7 累及乳腺的创伤后脂肪坏死。

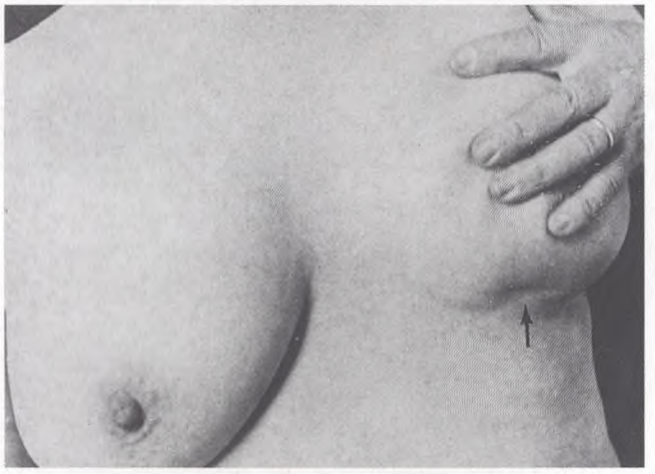

图20.8 乳腺脂肪坏死患者的皮肤皱缩(箭头所示)。(引自 Lee BJ, Adair F. Traumatic fat necrosis of the female breast and its differentiation from carcinoma. Ann Surg 80: 670-691, 1924)

化的色素大量沉积呈黄褐色。镜下诊断通常较为容易，但冰冻切片有时可能让人费解。诊断上一大难题是由于这种组织大都由液化的脂肪组织构成，很难得到满意的冰冻切片。

据报告，有些乳腺脂肪坏死病例是乳腺癌放射治疗造成的[47]，作为 Weber-Christian 病的一种局部表现。此外，脂肪坏死还可有另外一种形态特征，即所谓的“膜型”，特别是放疗后的病例[48]。

其他炎症性病变 Other inflammatory diseases

乳腺**脓肿**(abscess)常为乳腺导管破裂所致，多数发生于哺乳期，也可独立发生[58, 59, 82]。可以发生在乳腺实质深部，也可以发生在乳晕周围区[91]。镜下中心形成脓腔，充满中性粒细胞及分泌物，周围围绕炎症性的、最终会纤维化的乳腺实质，伴小叶结构消失。临床上局限性脓肿可与乳腺癌类似。乳晕周围区脓肿伴有输乳管鳞状上皮化生，称为 *Zuska 病*[84, 91]。

淋巴细胞性乳腺炎(lymphocytic mastitis)是一种不常见的乳腺疾患，可能为免疫介导致病。镜下主要表现为小叶内、小叶周围及血管周围大量密集的淋巴细胞浸润，伴乳腺小叶萎缩及硬化[83]。当后者严重时，称之为*硬化性淋巴细胞性乳腺炎*[70](图 20.9)。浸润的淋巴细胞主要是 B 淋巴细胞。有时除淋巴细胞浸润外，还伴有间质内上皮样细胞浸润，易被误认为浸润性乳腺癌或颗粒细胞瘤[60]。这些细胞似具有纤维母细胞或肌纤维母细胞性质[52]。淋巴细胞性乳腺炎的临床表现可以为可触及的肿块。大多数病例与糖尿病有关(因此有*糖尿病性乳腺病*之称[74, 85, 87])，但也可发生于无糖尿病者[52]。偶尔本病与导管内癌有关[57]。本病似乎并不增加发生淋巴瘤的危险性[89]。

肉芽肿性乳腺炎(granulomatous mastitis)又称小叶肉芽肿性乳腺炎，或肉芽肿性小叶炎，是一种以存在非干酪性肉芽肿且局限于乳腺小叶为特征的乳腺肉芽肿性炎症病变，其中没有生物病原体。据推测，本病可能与免疫介导有关，因此，与肉芽肿性甲状腺炎或肉芽肿性睾丸炎类似[63, 68]。

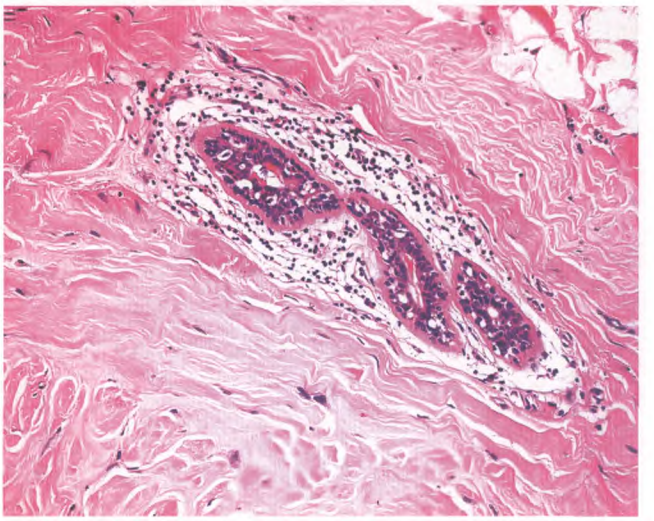

图 20.9 糖尿病妇女的硬化性淋巴细胞性乳腺炎。一些淋巴细胞浸润腺体。

乳腺结核(tuberculosis)可以继发于血行播散，或由邻近的结核病变扩散[69]。大体上可见多窦道及干酪样坏死区。镜下大多数病例可见典型的结核性肉芽肿。临床上有可能误诊为进行性乳腺癌。局部淋巴结常被侵及，偶尔受累淋巴结位于乳腺内[51]。

乳腺放线菌病(actinomycosis)、**球霉菌病**(coccidioidomycosis)**和组织胞浆菌病**(histoplasmosis)都可形成乳腺坏死性肉芽肿样肿块和多重窦道[54, 78]。

结节病(sarcoidosis)可原发于乳腺，并可长期局限于乳腺[53, 62]。或者，乳腺受累可能是系统性疾病的一部分[71, 77]。

20 世纪 60 年代在乳腺成形术中应用的聚乙烯塑料或硅酮有时可引起异物反应(foreign body reaction)，形成瘤样肿块和窦道[86](图 20.10)。

乳腺梗死(breast infarct)可并发于多种疾病，包括导管内乳头状瘤、纤维腺瘤、叶状肿瘤、妊娠期小叶增生、梅毒和Wegener肉芽肿病[66, 72, 80, 90]。也有报告与抗凝治疗[76]、产后子宫脓肿和坏疽、迁移性播散性血栓性静脉炎及伴有心力衰竭的二尖瓣狭窄有关[81]。

Mondor病(Mondor's disease)系指侵及乳腺及其邻近胸腹壁的特发性血栓性静脉炎[61, 73, 79]。临床表现可与恶性肿瘤相似，常突然发生。表现为皮下组织内坚硬的细结节状的索条。可有淤斑，也可没有。镜下呈血栓性脉管炎形态[65]。随着时间的推移，血栓可以完全再通。本病为自限性疾病，几乎从不复发。它可能与机械性损伤有关，如 Herrmann[64]的报告所提示的，15 例本病患者中有 8 例是乳腺根治术几个月后出现的。少数病例可能与未治疗的乳腺癌有关[55]。

类风湿结节(rheumatoid nodules)、**结节性动脉周围炎** (periarteritis nodosa)及已经提及的 Wegener 肉芽肿病都可以表现为乳腺单发或多发肿块[56, 66, 67, 75, 88]。

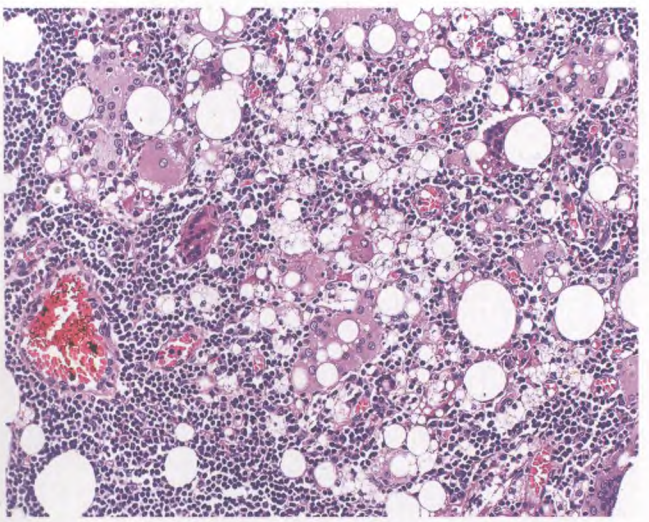

图20.10 硅胶引起的旺炽型肉芽肿反应。存在泡沫样巨噬细胞、异物型多核巨细胞和淋巴细胞。

良性增生性乳腺病 Benign proliferative breast disease

良性增生性乳腺病由一组极其复杂又相互关联的乳腺实质增生性疾病组成，多数不是真性肿瘤，而是由于激素失调诱发的增生性病变。有些病变一看便很清楚，如典型的纤维腺瘤。而另外一些则无论是从临床上、大体上，还是在显微镜下，均需与乳腺癌鉴别。有些可能与恶性病变的发生存在一定关系，但这种关系仍不明确且存在许多争论。

纤维腺瘤 Fibroadenoma

纤维腺瘤是一种最常见的乳腺良性病变，患者年龄多在 20 ~ 35 岁之间。妊娠期腺瘤体积变大，而随着患者年龄的增长腺瘤趋向退缩。通常为单发，但约 20% 的患者为单侧多发，或双侧发生。

大体上，一般纤维腺瘤表现为界限清楚的质硬肿块，直径通常不超过 3cm。切面呈实性灰白色，有膨出，并有漩涡样结构及裂隙状区域，无坏死(图20.11)。

镜下，纤维腺瘤的表现不同病例有所不同，取决于腺体和纤维结缔组织的比例，以及腺体构型(图20.12)。当结缔组织向腺腔内陷入，挤压腺管呈腺样裂隙时称为*管内型*(是一个误称)；而当腺体的腺样结构保存完好，呈规则的圆形卵圆形时称为*管周型*。同一病变常常同时存在两种生长方式。二者的差别并无实际临床意义。腺管由立方或矮柱状细胞组成，细胞核圆形、一致，位于肌上皮细胞层之上。间质通常由疏松的结缔组织构成，富于酸性黏多糖，但也可部分或全部由致密纤维组织构成。梭形细胞主要是 CD34 阳性的纤维母细胞，混合有散在的FXⅢa因子阳性的树突状吞噬细胞(dendrophage)[109, 117]。缺乏弹性纤维，与推测的

本病变起源于TDLU一致。不同病例的间质细胞结构不一，但当间质过分富于细胞时，应当考虑叶状肿瘤的诊断(见 1829 页)。



图20.11 纤维腺瘤的大体形态。病变界限清楚，圆形，具有多个裂隙。

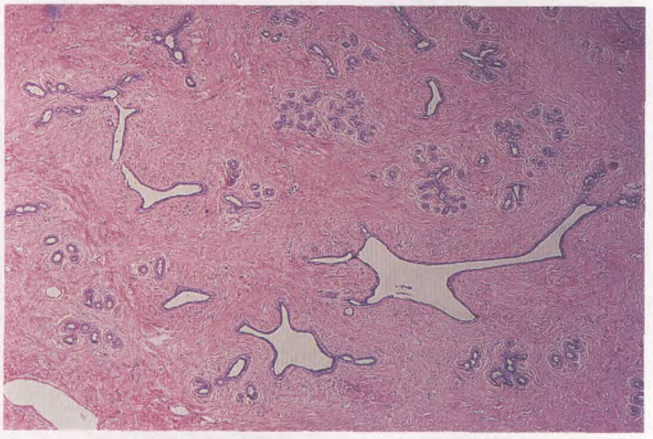

A

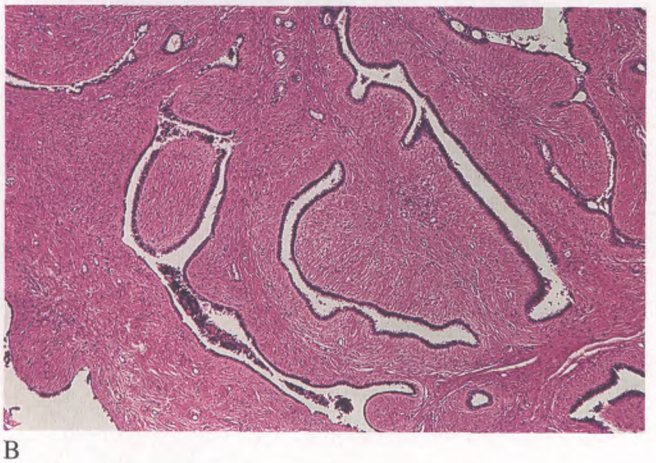

B

图 20.12 A. 纤维腺瘤的镜下表现。B. 显示肿瘤间质轻度增生，但尚未达到可以诊断叶状肿瘤的程度。

纤维腺瘤的形态可呈多样性，有些特殊形态表现具有明显的临床意义。现简述如下：

1. 间质玻璃样变、钙化和(或)骨化：这些变化更常见于老年患者，放射学影像学检查可以显示出来(图 20.13)。
2. 间质内出现反应性多核巨细胞，与鼻腔或其他部位见到的息肉样病变的多核巨细胞类似[94]。
3. 间质内出现成熟的脂肪组织、平滑肌或化生性软骨[104, 110, 116]。一些被描述为乳腺错构瘤或迷离瘤的病变可能属于此类[92, 107, 113](见 1834 页)。
4. 突出的黏液变：这类纤维腺瘤大多数在其他方面与其他腺瘤无明显不同，但每当发现多发性高度黏液变纤维腺瘤时，都应当考虑到其可能是Carney综合征的一个组成部分，后者还包括内分泌活动亢进、心脏黏液瘤、皮肤色素病，因此还应检查是否有其他异常。在此综合征中还能见到乳腺的其他异常表现，如小叶和结节状黏液变、小管状导管腺瘤等(见 1773 页)。
5. 特殊纤维细胞性间质：Azzopardi[93]指出，纤维腺

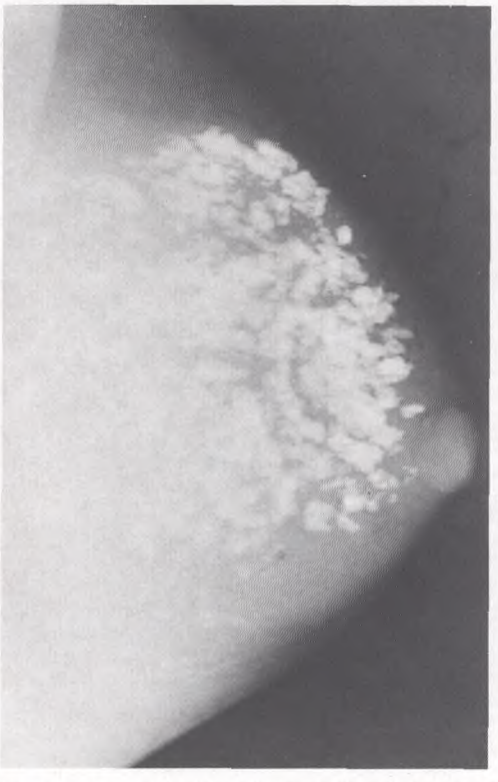

图 20.13 乳腺 X 线片见到的乳腺纤维腺瘤的粗大钙化影。

瘤的间质可呈各种变异，可同时表现高度纤维化和富于细胞，似层板状形态，有时伴有单核细胞浸润。

6. 出血性梗死：伴此合并症的纤维腺瘤呈隆起的红色外观，使人感到迷惑。此合并症多发生于妊娠期妇女。
7. 肿瘤界限不清：与周围呈纤维性囊性病变的乳腺组织相移行。这种称之为*纤维腺瘤病*(fibroadenomatosis)或*纤维腺瘤样增生*(fibroadenomatoid hyperplasia)的病变具有纤维腺瘤和纤维性囊性乳腺病二者的共同形态特征，提示二者病理发生的同源性。
8. 大汗腺化生(apocrine metaplasia)：大约15%的纤维腺瘤可以出现此变化[93]。过去曾把此变化认为是纤维腺瘤中的内分泌性肿瘤形成[100]，实际上大汗腺化生是一种形态变异；在我们研究中，这种病例的内分泌样的细胞 GCDFP-15 染色为强阳性，而嗜铬素(chromogranin)为阴性(图 20.14)。
9. 硬化型腺病：这类病例不超过10%[93]。纤维腺瘤伴有囊肿、硬化性腺病、钙化或乳头状大汗腺改变者有时被称为“复合型”[99, 106]。
10. 鳞状化生：少见，如果大量出现，应考虑叶状肿瘤的可能性。
11. 泌乳性改变：表现为上皮细胞胞浆量增加，出现空泡，腺腔扩张，呈分泌状态[111]。
12. 年轻患者发生的肿瘤体大、富于细胞，这一类型较为特殊，倾向于发生在青春期女孩(常见于黑人，有时累及双侧乳腺)，肿瘤可达到很大体积(10cm以上)，腺体和(或)间质细胞丰富(图 20.15)[98]。这些表现可以单独出现，但它们之间有明显的相关性。这些病变有多种名称，取决于哪一种特征占优势或者留给作者的印象最深刻。与年龄有关的名称有幼年纤维腺瘤[108, 114]；与大小相关的名称有巨大或大纤维腺瘤；与细胞丰富程度相关的名称有胎儿或细胞性纤维腺瘤[114]。当富于细胞型，主要以上皮细胞增生为主并特别明显时，也被称为*纤维腺瘤伴上皮非典型增生*[108]；当间质细胞增生非常明显时，被称为*纤维腺瘤富于间质细胞*[102]。可以想象，当遇到一个体积大、细胞丰富的纤维腺瘤，同时患者又是一个青少年(并不少见)时，选择一个适当名称该有多么困难。当然，名称的选择并非十分重要，重要的是识别这种病变，确定其为纤维腺瘤，而要将其与青春期的乳腺肥大或叶状肿瘤混淆。上皮细胞增生可以不理会，因



A

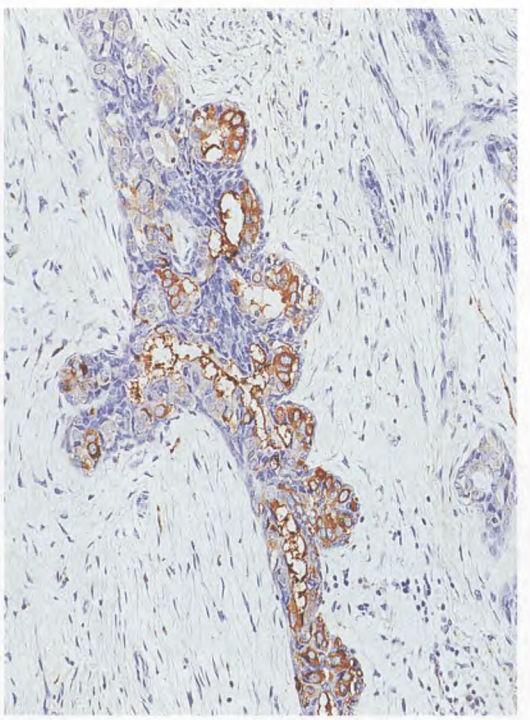

B

图 20.14A 和 B 纤维腺瘤伴大汗腺化生。A. H.E.切片显示在腺体底部可见明显的不连续的嗜酸细胞层，不可与神经内分泌细胞混淆。B. GCDFP-15 免疫组化染色。



图 20.15 发生于青春期女性的巨大纤维腺瘤。

为没有临床意义(除非证实有癌细胞存在)，间质细胞增生明显时，应当仔细观察间质细胞的增生程度及其异型性而做出适当的诊断。切记，年轻人很少发生叶状肿瘤。

口服避孕药患者组和对照组的纤维腺瘤在发生率、大体表现和镜下表现均没有不同之处。只是前者偶尔可见腺泡形成[101]。

纤维腺瘤超微结构最引人注目的特征是总有多层基板围绕上皮及内皮细胞[96, 119]。间质细胞有纤维母细胞特点[115]。大多数纤维腺瘤都有孕激素受体，大约1/4 的病例有雌激素受体[118]。

细胞遗传学上大约20%的纤维腺瘤病例发现有克隆性染色体异常[112]。限制性谱系分析显示，这些克隆性异常存在于间质部分，提示纤维腺瘤是乳腺特殊间质的良性肿瘤，上皮成分是伴发的[103]。发生在免疫抑制个体的生长迅速的纤维腺瘤发现含有 Epstein-Barr 病毒(EBV)[105]。

一宗大规模的流行病学研究认为，纤维腺瘤患者存在发生乳腺癌的低度长期的危险性，并且这种危险性在伴有复合型纤维腺瘤、导管增生或有乳腺癌家族史的妇女是增加的[99]。如果纤维腺瘤仅含有局灶性非典型上皮增生，则其癌变危险性不再增加[97]。

恶变 Malignant transformation

纤维腺瘤恶变率很低，仅为 0.1%[120, 124, 125]。经常累及上皮成分，恶变大部分为原位癌[122, 123, 126](图 20.16)。有些病例其恶性成分完全限于纤维腺瘤内，其他病例(见下)也可见累及周围乳腺组织。后者有可能是原发于乳腺其他部分的癌侵犯到纤维腺瘤内。据一组 105 例包含有癌的纤维腺瘤研究，95% 为原位癌，其中导管内癌和小叶癌各占一半。10例伴有浸润性癌的纤维腺瘤中，9 例也含有原位癌，支持其浸润性成分起源于纤维腺瘤的观点。纤维腺瘤内原位癌与周围乳腺的原位癌有关的病例占21%。总体预后非常好[122]。

纤维腺瘤间质肉瘤变极其少见[121]。我们仅见过1例可能是纤维腺瘤肉瘤变病例，有一个界线非常清楚的小结节，有的区域表现为成骨肉瘤，而其他区域为玻璃样变的间质，包绕裂隙状的腺腔，强烈提示相似于原先的纤维腺瘤结构。



图 20.16 纤维腺瘤伴有灶性低级别导管内癌。

腺瘤 Adenoma

乳腺腺瘤(表现为涎腺或汗腺形态的腺瘤和所谓的“乳头腺瘤”，将分别在1827 页和1775页讨论)，可以分成以下几类[129]。

管状腺瘤(tubular adenoma)多发生于年轻人，表现为孤立的、界限清楚的质硬肿块，棕黄色。镜下均匀一致的小腺管密集排列，内衬单层上皮细胞和稀疏的肌上皮细胞，间质稀少为其特点。有时可见这种腺瘤表现与纤维腺瘤表现结合在一起，说明两者关系密切[131]。有一型具有小管特征的*导管腺瘤*已发现与Carney综合征有关。其镜下表现为有包膜的实性导管内肿瘤，由成排的细长的腺管构成，被覆上皮细胞和肌上皮细胞，有中等量的纤维组织。由于其结构的复杂性和细胞结构，可被误诊为癌[128]。

泌乳腺瘤(lactating adenoma)表现为妊娠期或产后的孤立性或多发性可自由移动的乳腺肿物。实际上这种病变是泌乳乳腺的局部性增生，也可发生在异位乳腺组织，如腋下、胸壁或外阴部[132]。大体上，病变界限清楚，分叶状。切面灰色或棕褐色，不同于纤维腺瘤的白色(图20.17)。常见坏死性改变[130]。镜下增生的腺体衬覆分泌活跃的立方上皮细胞(图20.18)。这种病变需与原来存在的纤维腺瘤的由于妊娠而发生的增生性和分泌性变化鉴别[132]。

大汗腺腺瘤(apocrine adenoma)是一种完全由大汗腺细胞组成的腺瘤。这种非常少见的病变应当与伴局灶性大汗腺化生的纤维性囊性乳腺病鉴别，也应与高分化大汗腺癌鉴别[127]。

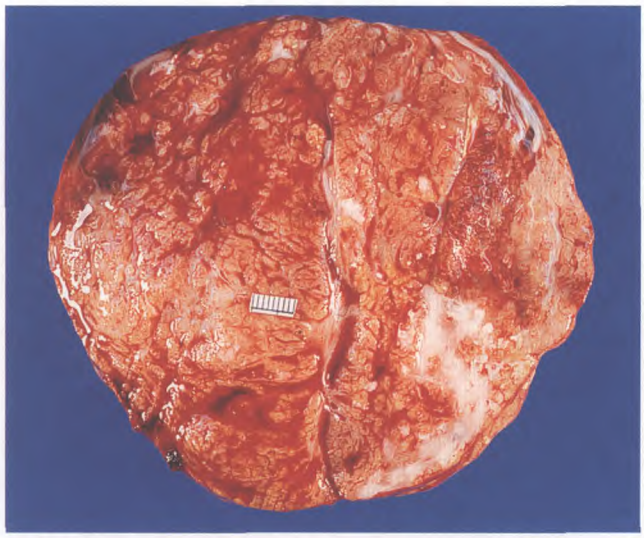

图20.17 泌乳腺瘤的肉眼所见。肿物有明显的分叶结构，色黄，血供丰富。

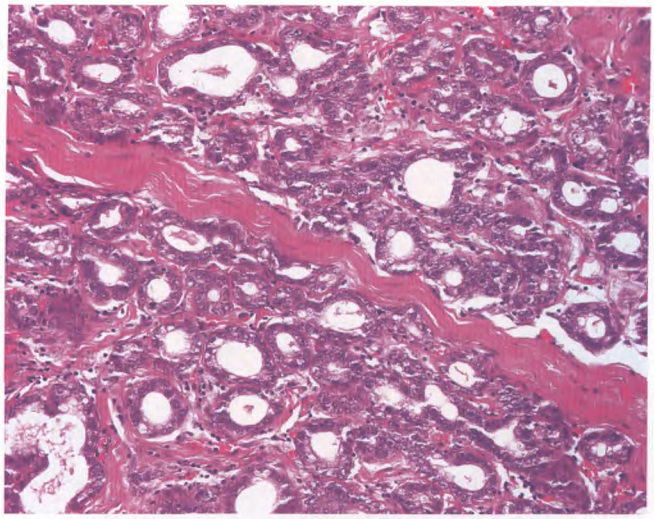

图20.18 所谓的“泌乳腺瘤”。增生的小叶显示明显的胞浆空泡化。

导管内乳头状瘤 Intraductal papilloma

乳腺导管内乳头状瘤发生年龄平均48岁。大小导管均可发生，大者肉眼可见，为导管内息肉样肿块；小者仅能在显微镜下看见。肉眼可见的乳头状瘤可出现血性乳头溢液，可能在乳晕下方可触及，但是其直径很少超过3cm，此为与乳头状癌鉴别要点。这种病变质软脆，可有局部区域出血。发生乳头状瘤的导管扩张(图20.19)。约90%的病例为孤立单发。多发性导管内乳头状瘤见于较年轻的患者，起源于较小的导管，通常不伴发乳头溢液，1/4 的病例为双侧病变。

镜下，乳头状瘤呈复杂的、细胞的、常常交错的树枝状结构(图 20.20A)。乳腺乳头状病变中符合良性特征的有：乳头内间质发育良好，具有两型上皮细胞，染色质均一，卵圆形核，少见核分裂像，可见大汗腺化生，无梁状及筛状结构[139](图20.20B)。几乎不见坏死(见下)。各种免疫组化染色，均可显示肌上皮成

需要全本请访问 www.ertongbook.com



图20.19 导管内乳头状瘤大体形态。息肉样瘤块突向扩张的导管腔内。

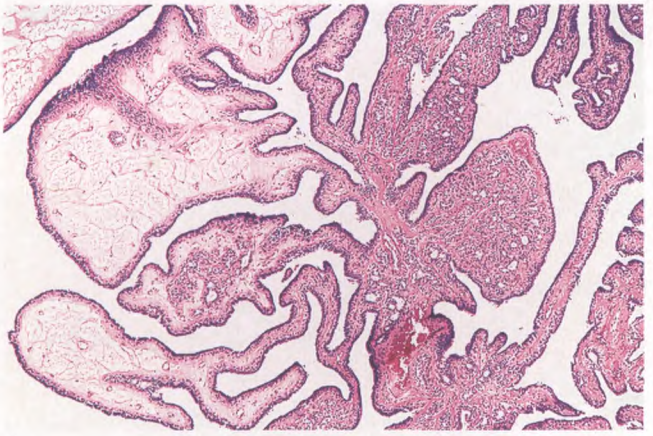

A

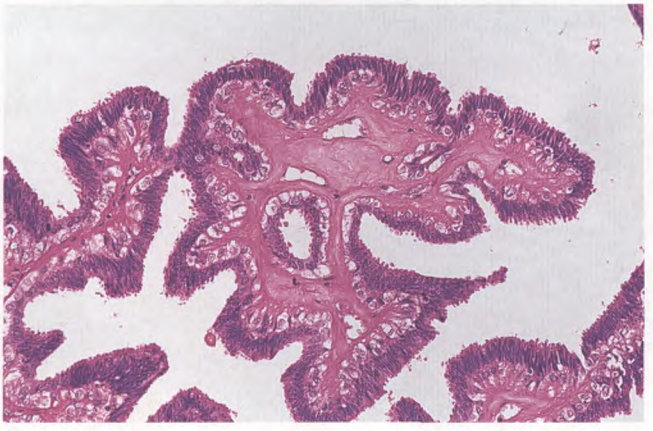

B

图20.20A和B 导管内乳头状瘤。A. 低倍图像示复杂的树枝状结构。B. 高倍图像显示双层细胞成分，有界限清楚的肌上皮细胞层。

分的明显存在[136, 143, 146]。应用PCR技术克隆分析显示导管内乳头状瘤为单克隆病变，支持其为肿瘤性增生的观点，并提示存在一型可分化为上皮细胞及肌上皮细胞的共同的前体细胞(common cell precursor)[141]。

可见于导管内乳头状瘤的形态学变异如下：

1. 位于大的囊性("张力性")导管内。这类可称为囊内乳头状瘤、乳头状囊腺瘤或多根基乳头状瘤(图20.21)。
2. 部分或全部出血性梗死。此变化与癌症时所见的肿瘤性坏死完全不同，可能为血液供应障碍所致。
3. 鳞状上皮化生。这种变化很少见，可能继发于局灶坏死。如果乳腺病变出现大范围的鳞化，则可疑为恶性病变。
4. 乳头状瘤基底的假浸润。这种病变的最大危险是可能过度诊断。这种病变是纤维化产生的结果(可能继发于出血)，纤维化可造成明显的腺体扭曲，有时出现孤立性的腺管陷入致密纤维结缔组织中(图 20.22)。这些区仍保存着双层细胞结构，常伴有含铁血黄素沉积和胆固醇结晶裂隙,所有这些形态都支持乳头状瘤假浸润的诊断。此假浸润性变化可与 Azzopardi[134]所称的*浸润性上皮病变*混合在一起，并表现为 Fenoglio 和 Lattes[137]描述的*硬化性乳头状增生*，至少在某些病例如此(见1782 页)。



图20.21 乳头状瘤大体形态。在囊内形成一附壁样结节。(承蒙 Dr. RA Cooke 允许，Brisbane, Australia。引自 Cooke RA, Stewart B: Color Atlas of Anatomical Pathology. Edinburgh, Churchill Livingstone, 2004)

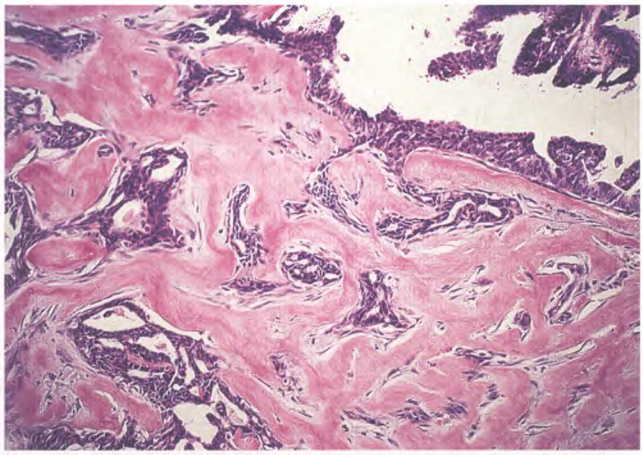

图20.22 乳腺乳头状瘤显示上皮结构陷入纤维玻璃样变间质中，造成了假浸润形态。

5. 所谓*导管腺瘤*[135, 140]的病变。尽管这种病变缺乏典型的乳头状瘤所具有的特征性变化，即树枝状乳头形态，但它位于导管内，上皮增生变形，两种细胞存在，并经常发生大汗腺化生，生物学特性表现为良性，所有这些都说明两者之间存在着密切关系。具有管状特征的导管腺瘤可被看做Carney综合征的一个组成部分(见1773页)。
6. 皮脂腺化生。这是一种特别少见但已证明确实存在的病变[138]。
7. 非典型导管增生及导管原位癌(CIS)：诊断标准与导管内乳头状瘤不存在时使用的标准相同[140a, 145](见后)。肌上皮细胞的免疫组化标记可以标明在恶性区域没有这种成分。

乳头状瘤是一种良性病变，局部切除可以治愈。没有迹象表明经局部切除后的患者有乳癌高发倾向[147]。相反，大体上可见的多发性乳头状瘤已经证明与乳癌有密切关系，或可发展为癌，几率远较普通人群为高[133, 144, 148]。而且，乳头状瘤局灶性非典型性增生，其癌变的危险性与没有乳头状瘤时的非典型性增生相同或稍高。很明显，这种危险性与乳头状瘤发生的部位有明显关系[142]。

乳头腺瘤 Nipple adenoma

乳头腺瘤也称为乳头导管的旺炽型(florid)乳头状瘤病或糜烂性腺瘤病，是导管内乳头状瘤的一个亚型，累及输乳管终末段(图20.23)。患者多数为30～50岁，几乎全部为单侧，常伴有乳头的浆液性或血性溢液[152, 154]。临床上，可表现为乳头糜烂，易与Paget病混淆。

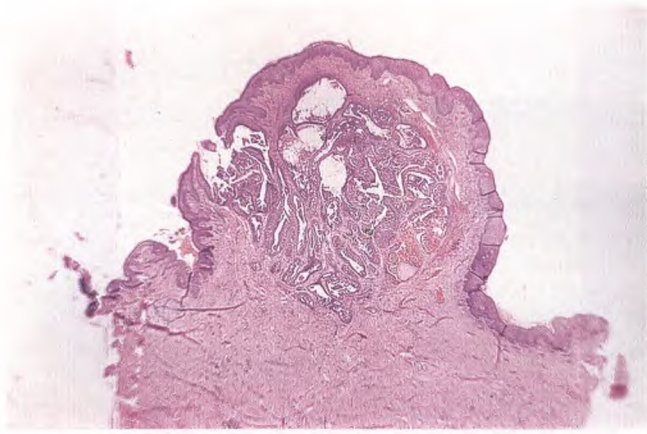

图20.23 乳头腺瘤典型的息肉样形状整体观。

镜下，导管发生明显的乳头状瘤样改变，与致密纤维结缔组织间质引起的变形有关(图20.24)。Rosen等人[153]称后者为硬化性乳头状瘤病型，其他还有乳头状瘤病型(不伴硬化)和腺病型(三种类型中最少见的一种)。将这种病变视为良性的特征是其在很大程度上类似于那些见于普通导管内乳头状瘤和旺炽性导管增生的特征。包括两类细胞存在，上皮细胞和肌上皮细胞双重增生(如果需要可经免疫组化证实[151])，细胞核呈卵圆形，无异型性，水流状(streaming)，周围有裂隙形

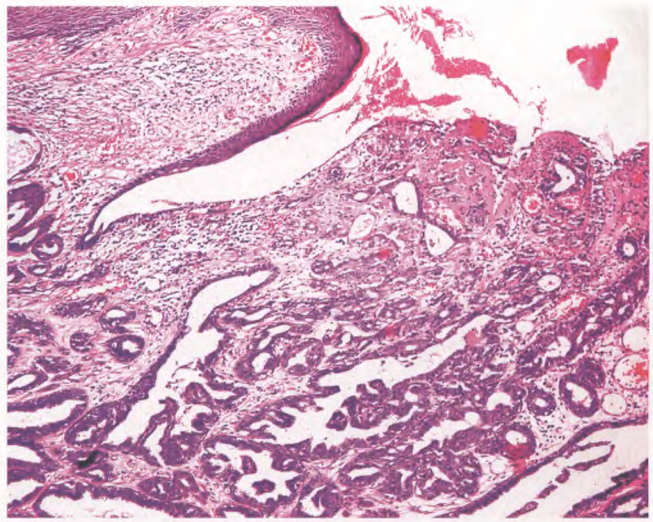

图20.24 乳头腺瘤。复杂的腺样结构可导致过度诊断。与皮肤的鳞状上皮相连接是本病的一个典型特征。

成，不形成筛状结构。但是这些病变本身相互之间又稍有不同，其一是继发于乳腺导管腺上皮与表皮的鳞状上皮的相互作用，结果导致腺鳞上皮巢形成，此时极易做出过度诊断。另一不同是典型的乳头腺瘤可以表现为增生的导管中心出现小型坏死灶，如果坏死位于较深的乳头状 / 异管增生病变部位，则高度提示为恶性病变[153]。

应当提起注意，一个发生在乳头或乳头附近的导管内乳头状病变，并不一定就是乳头腺瘤，因此也不一定就是良性的。导管内乳头状癌和一般浸润性导管癌也能发生在这一部位，有些似乎就起源于乳头腺瘤内[149, 150, 153]。

无并发症的乳头腺瘤的治疗措施是局部切除[152, 153]。

腺病 Adenosis

腺病这一名称适用于原发于乳腺腺体成分的任何一种增生性病变，因此应用时必须加一个修饰词，这样才能有一定的临床病理意义。

盲管腺病 Blunt ductal adenosis

这是乳腺小叶很常见的病变。受累的腺管衬覆两种细胞，管腔的侧面和顶端轮廓都呈钝圆形，因此而得名，这一名称是 Foote 和 Stewart 是在他们的世纪性论文中提出的[156]。周围有特化的结缔组织增生。盲管腺病可有些形态变异，如器官样、微囊性和非器官样[155]。盲管腺病可继发导管增生。

硬化性腺病 Sclerosing adenosis

硬化性腺病是一种大家熟知的腺病形式，因为这一病变很容易被初学者误诊为癌。患者的平均年龄为30岁左右。大体上其体积较小，扁平，盘状，多结节结构。切面质韧，有些病例其肉眼观极似浸润性癌。

镜下，病变最重要的诊断特征是其在很低倍的显微镜下的结构。结节保持着圆形或卵圆形的小叶结构，小叶中心较周边细胞更丰富(图20.25)。拉长而受压的增生腺管衬覆两种上皮细胞，细胞本身沿管长轴也被拉长。在某些病变中，肌上皮细胞增生明显，占主要成分，甚至成为梭形“肌样”形态。无梁状结构，无多形性和坏死。间质致密，可见灶状的弹力纤维增生，但不如浸润性癌和放射状瘢痕那样常见。

硬化性腺病的形态变异相当复杂，可以呈旺炽型变化伴有妊娠改变，可伴有大汗腺化生(此时细胞核及核仁增大)，偶尔可发生神经周围区[162](图 20.26)和静脉壁[157]浸润(图 20.27)。

病变中存在明显的肌上皮细胞，可由各种免疫组化染色(SMA, Calponin, 63 页)清楚地证明，并且层粘连蛋白(laminin)或Ⅳ型胶原染色可证实腺管周基底膜的存在。

硬化性腺病继发成为浸润性癌的危险性似与普通的纤维性囊性乳腺病相同[160]。极偶然机会小叶原位癌侵及硬化腺病内[161](图20.25D)。在这种情况下，由于硬化腺病造成的变形，可导致误诊为浸润性小叶癌。Fechner 指出[159]，鉴别诊断应当在低倍镜下进行，硬化腺病灶(不管是否伴有原位癌)周围有扩张的小导管，中心为缩窄的腺管，而浸润性小叶癌不形成器官样结构形式。免疫组化检查有助于此类复杂性病变的识别[158]。

结节型腺病 Nodular adenosis

结节型腺病常兼有盲管腺病和硬化性腺病的形态特征。增生的结节较盲管腺病细胞更丰富，但较硬化性腺病境界清楚，并且无后者的纤维化及变形的特点。有作者认为，结节型腺病是硬化腺病的早期非硬化期。

腺病瘤(adenosis tumor)是结节型腺病或硬化性腺病的一种形式，通常直径较大，可触及，临床上更像肿瘤[163]。**旺炽型腺病**(florid adenosis)这一名称用于细胞非常丰富和增生特别明显的结节型腺病或硬化性腺病。腺病瘤及旺炽型腺病均不属特殊类型。

微腺型腺病 Microglandular adenosis

微腺型腺病也称微腺型增生，为一种稀有形式的腺病。表现为小的一致的腺管，张开的腺腔内含有嗜酸性分泌物，不规则地分布于间质及脂肪组织

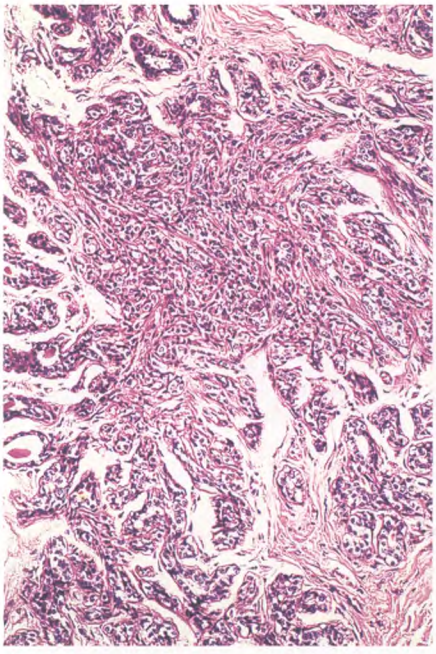

A

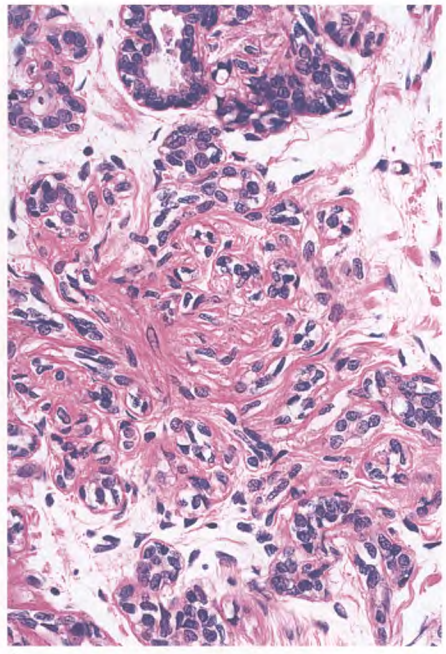

B

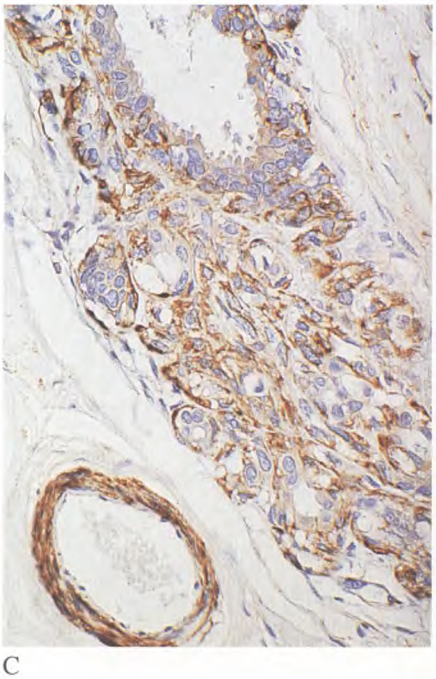

C

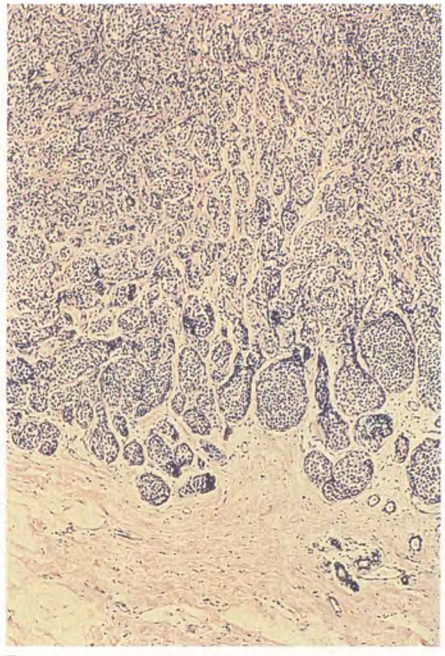

D

图 20.25A 至 D 硬化性腺病。A. 低倍观，病变部小叶结构明显。B. 中倍观，注意小叶中心的梭形细胞增生，纤维性胞浆，提示为肌上皮性质。C. 免疫组化染色，肌上皮细胞成分 Actin 强阳性。D. 硬化性腺病伴小叶原位癌。注意边缘规则无浸润。(D 承蒙Dr.Robert E. Fechner允许，Charlottesville, VA)

中[164, 174, 178](图20.28)。不形成实性或梁状结构。腺体衬覆小的一致的单层立方上皮或扁平上皮细胞，胞浆内常有空泡，或呈颗粒状，没有顶浆分泌的“小突起”(snouts)。与其他腺病不同，这种腺病可以没有肌上皮细胞层[164, 172]。但是它有一层厚的基底膜，在免疫组化中和电镜下可以清楚地看到[178]。间质可以玻璃样变，但细胞成分少，或无弹性纤维。这种腺病主要需与乳腺小管癌鉴别[164]。微腺型增生为良性，应保守治疗，但是足够的病例报告证实，它较本节中所述的其他类型腺病更容易发展成为恶性[168, 170, 175]。有趣的是，在一组研究中发现，许多这样的癌都被诊断为腺样囊性癌[163a]。实际上，这种常见的病变与容易辨认的癌有一定关系，并且只有微腺型腺病是缺少肌上皮细胞的良性乳腺上皮病变这一事实，令人想知道是否它

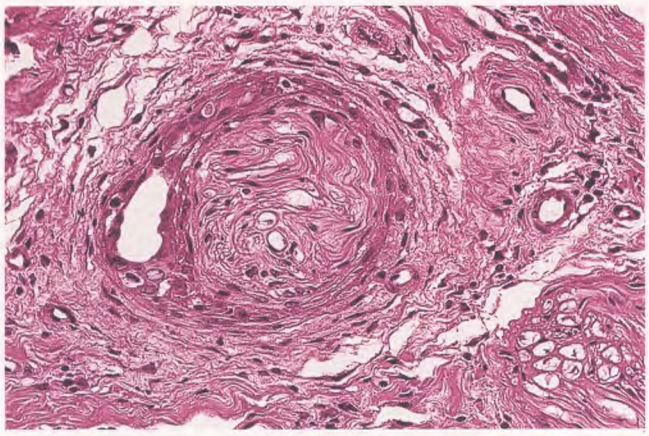

图20.26 乳腺良性病变“神经周浸润”，别处有典型的硬化性腺病表现。

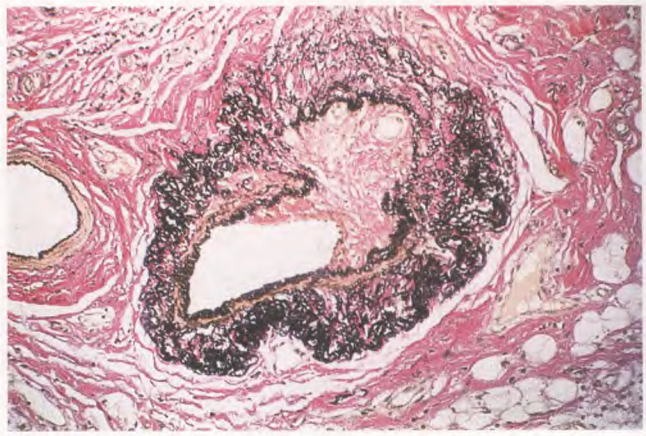

图20.27 硬化性腺病累及血管壁，Verhoeff-van Gieson染色。(承蒙 Dr. V. Eusebi 允许，Bologna，Italy)

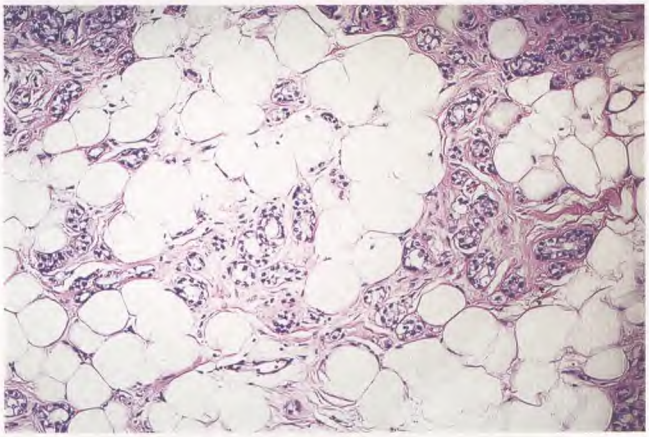

A

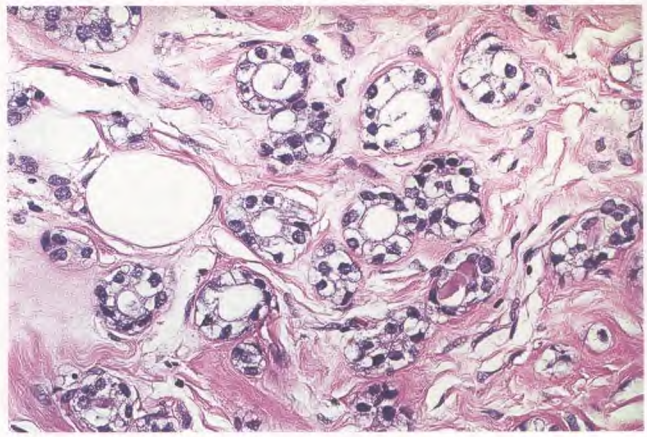

B

图 20.28A 和 B 微腺型增生。A. 低倍，显示杂乱分布的小圆形腺体。B. 高倍，腺体是开放的，腔内含分泌物，见不到肌上皮层。(承蒙 Dr. J. Azzopardi 提供切片，London)

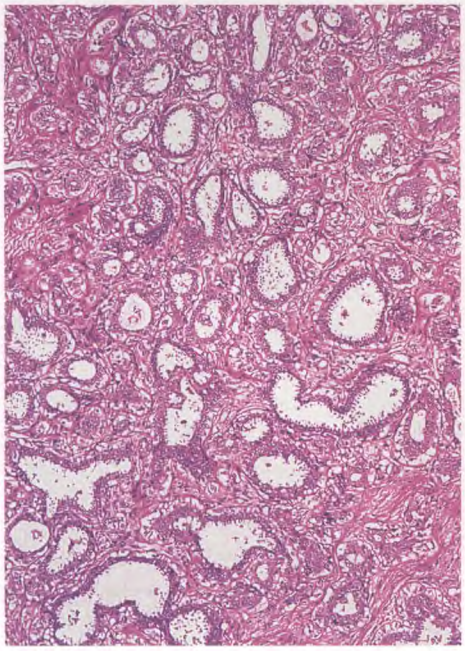

A

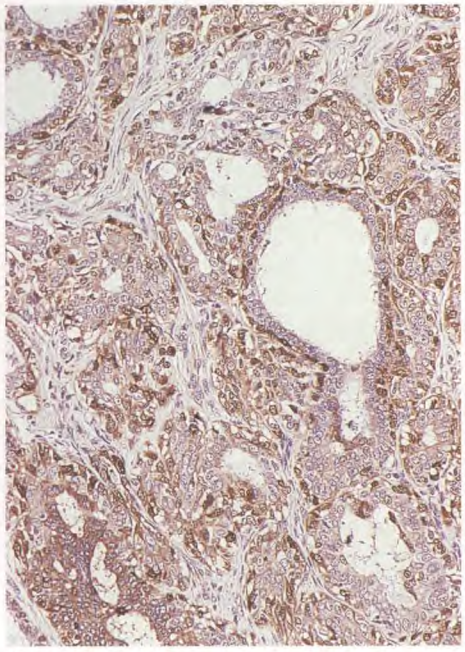

B

图 20.29A 和 B 腺肌上皮腺病。腺体相对较大，伴有宽阔开放的腔和大汗腺化生。腺腔之间富于细胞的成分由肌上皮细胞组成。B. S-100 蛋白染色示明显的肌上皮细胞成分。

可能不代表一种临床表现极缓慢、恶性度极低的导管癌。至少，它应当被看做是一种有重要的癌变潜能的病变[170]。

腺肌上皮(大汗腺)腺病 [adenomyoepithelial (apo-crine) adenosis]是一种与微腺型腺病有一些共同特征的腺病形式，也可能是它的一种变异。表现为腺体较大，衬覆上皮较高伴有大汗腺化生，有肌上皮细胞[166, 167, 169, 177](图 20.29)。肌上皮细胞可以很明显，有时伴有核异型性，核仁突出(*非典型大汗腺腺病*)。已经发现，大汗腺腺病具有克隆性[165]。据说，它与60岁以上伴有非典型增生的妇女癌变危险性增加有关[176]，但也有人对这种说法及其准确性表示怀疑[173]。这种病变最令人感兴趣的是它可以发生乳腺双相性肿瘤，称为腺肌上皮瘤[166, 179](见 1828 页)。

腺管腺病(tubular adenosis)也与微腺型腺病有关，其不同点在于腺管腺病呈管状结构，具有肌上皮细胞成分。像微腺型腺病一样，它可以伴发癌[171]。

纤维性囊性乳腺病 Fibrocystic disease

纤维性囊性乳腺病是乳腺的一种极其重要的病变，因为发生率高；它的一些亚型无论是在临床、放射线影像，还是在大体、镜下形态上都与癌相似；它的某些类型可能与癌的发生确有关系[185]。过去一些年来，本病曾用过许多名称，但没有一个是令人完全满意的。有些存在严重缺陷，如囊肿病(cystic disease)、囊性乳腺病(cystic mastopathy)、囊性增生(cystic hyperplasia)、乳腺结构不良(mammary dysplasia)、Reclus 病、Schimmelbusch 病、乳腺增生症(mazoplasia)、慢性囊性乳腺炎(chronic cystic mastitis)、良性乳腺病(benign breast disease)等。美国最常用的名称是纤维性囊性乳腺病(fibrocystic disease)，并且可能会继续用下去，尽管它至少存在2个明显的缺陷：①过分强调了病变中的纤维成分；②在许多医师、患者和人寿保险机构的观念中，其被视为癌前病变，其实大多数情况下并非如此。为避免后一种情况的潜在性严重问题，美国病理学家学会的一个小组建议使用诸如纤维性囊性改变(fibrocystic change)或纤维性囊性病变(fibrocystic condition)这样的术语来替代，在病理报告或诊断中再附加上对病变成分的说明[186]。这种做法的目的值得称赞，但是术语改变却没有必要。这种“表现(condition)”中确有许多“改变”(change)，而这一组改变明显都符合一个“疾病(disease)”的标准。换个角度看，如果纤维性囊性乳腺病不是一个“疾病”，那么前列腺结节性增生及甲状腺增生也都不能成为疾病了。

纤维性囊性乳腺病常发生于 25 ~ 45 岁之间的患者。其最明显的增生变化在盎格鲁撒格逊人(Anglo-Saxon)比在拉丁美洲人和美洲印第安人或日本人更常见[183, 199]。本病的真正发生率难以估计，因为其诊断很大程度上依赖于临床医师、放射科医师和病理科医师的经验[188, 192, 198]。激素对此病的发生明显起着一定作用，但其确切的发病机制仍不十分清楚[181, 189, 202]。没有证据说明口服避孕药会增加上皮增生的程度[187, 190]。相反，统计学数据显示，长时间服用避孕药反而减少了纤维性囊性乳腺病的发生率[197](至少是那些没有上皮非典型增生的病例[191])。流行病学研究证明，经常饮用咖啡可能与本病的发生有一定关系，但这点在其他一些研究中未能予以证实[180, 193]。

病变常为双侧性，一侧常较另一侧为重，临床上通常仅表现一侧。

一定要认识到，尽管纤维性囊性乳腺病也可延伸到大导管，但是主要侵犯部位是乳腺终末导管－小叶单元(TDLU)。其大体形态和显微镜下形态有很大程度的可变性，取决于哪种病变占优势。其基本形态改变归纳如下：

1. **囊肿形成**：囊肿可大可小，小者显微镜下可见，大者肉眼可见，有时体积可以很大。囊肿通常含有混浊黄色或清亮液体。有些囊肿的外观似蓝色(又称“蓝顶囊肿”)。在大囊肿周围的乳腺实质中，经常可以看到众多小囊肿，壁很薄。镜下，大多数囊肿被覆扁平上皮，特别是较大的囊肿，

需要全本请访问 www.ertongbook.com