“十二五”普通高等教育本科国家级规划教材
全国高等学校“十三五”医学规划教材
全国高等医药院校规划教材

供临床·基础·预防·口腔·药学·检验·护理·影像等专业用

神经科学基础（第3版）

主编　李云庆

高等教育出版社

“十二五”普通高等教育本科国家级规划教材
全国高等学校“十三五”医学规划教材
全国高等医药院校规划教材
（供临床·基础·预防·口腔·药学·检验·护理·影像等专业用）

神经科学基础

（第 3 版）

主　编　李云庆

编　者（以姓氏笔画为序）

丁文龙（上海交通大学）　丁玉强（上海同济大学）
王　慧（中南大学）　王亚云（第四军医大学）
刘亚莉（第四军医大学）　齐建国（四川大学）
阮怀珍（第三军医大学）　李　辉（第四军医大学）
李云庆（第四军医大学）　李金莲（第四军医大学）
李洪鹏（中国医科大学）　汪华侨（中山大学）
张玉秋（复旦大学）　武胜昔（第四军医大学）
罗　涛（中山大学）　罗学港（中南大学）
罗晓星（第四军医大学）　周长满（北京大学）
赵经纬（浙江大学）　胡三觉（第四军医大学）
施　静（华中科技大学）　徐群渊（首都医科大学）
高　艳（首都医科大学）　凌树才（浙江大学）
裴建明（第四军医大学）

高等教育出版社·北京

内容提要

本书是“十二五”普通高等教育本科国家级规划教材，是在普通高等教育“十一五”国家级规划教材《神经科学基础（第2版）》的基础上修订而成的。全书共分22章。本书在内容编排上基本上保持了上版教材的特点，即以中枢神经系统的形态学内容为主线，并将其与神经电生理、神经递质与受体、突触传递、跨膜信号转导等重要内容紧密联系，还注重了与医学实践的联系。本书的特色是将系统地介绍神经科学知识与体现学科新进展结合、形态与功能结合和基础知识与临床应用结合，使学生能够全面掌握知识并学以致用，引导和启发学生的科学思维和提高认识能力。

本书可供全国高等医药院校临床、基础、预防、口腔、药学、检验、护理、影像等专业以及高等院校生命科学领域的学生使用，亦可供有关专业的研究生及神经科学研究人员参考。

图书在版编目（CIP）数据

神经科学基础 / 李云庆主编．--3版．-- 北京：高等教育出版社，2017.2

供临床、基础、预防、口腔、药学、检验、护理、影像等专业用

ISBN 978-7-04-047155-7

Ⅰ．①神… Ⅱ．①李… Ⅲ．①神经科学－高等学校－教材 Ⅳ．①Q189

中国版本图书馆CIP数据核字（2017）第003358号

策划编辑 席 雁　　责任编辑 席 雁　　封面设计 于文燕　　责任印制 毛斯璐

出版发行	高等教育出版社	网　址	http://www.hep.edu.cn
社　址	北京市西城区德外大街4号		http://www.hep.com.cn
邮政编码	100120	网上订购	http://www.hepmall.com.cn
印　刷	北京北苑印刷有限责任公司		http://www.hepmall.com
开　本	889mm×1194mm 1/16		http://www.hepmall.cn
印　张	22.5	版　次	2006年7月第1版
字　数	680千字	版　次	2017年2月第3版
购书热线	010-58581118	印　次	2017年2月第1次印刷
咨询电话	400-810-0598	定　价	53.00元

本书如有缺页、倒页、脱页等质量问题，请到所购图书销售部门联系调换
版权所有 侵权必究
物 料 号 47155-00

前 言

自从《神经科学基础(第2版)》教材出版以来,6年的时光飞逝而去。在当今这个知识爆炸的时代,作为生命科学领域最活跃的学科,神经科学的发展日新月异,这种现实迫使我们把该学科不断涌现出来的新理论、新成果、新方法等在教学过程中尽快介绍给广大学生和读者。且我们申报的《神经科学基础(第3版)》入选了"十二五"普通高等教育本科国家级规划教材,更催促我们改编此教材,也加快了我们编撰此改版教材的步伐。我们更新《神经科学基础》教科书的另一个理由是由于人脑的复杂性远远超出了我们当前的认识能力,针对人类大脑的研究被称为人类科学"最后的前沿",传统神经科学的研究内容和结果对于解决人脑对复杂信息的获取、处理与加工及高级认知功能的机制来说,犹如只见树木不见森林,迫切需要进行系统改进。

为了揭示大脑的奥秘,近十年间,世界各国相继制定了许多研究计划,包括与人类历史上最著名的曼哈顿计划、阿波罗登月计划和人类基因组计划三大划时代的科学工程齐名的人类脑计划。瑞士科学家提出的复制人类大脑的"蓝脑计划"(Blue Brain Project)始于2005年,它的目的是制造出拥有感觉、痛苦、愿望、恐惧感,会"思考"的机器,借此对人脑进行研究,达到治疗神经系统疾病的目的。在此基础上,2013年欧洲启动了由24个国家的800多名科学家参与的"人脑计划"(Human Brain Project, HBP),其基本任务与"蓝脑计划"相似,即收集和整合不同类型的神经科学数据,从不同层面上重建大脑计算模型,并对其进行模拟。美国总统奥巴马2013年4月在白宫正式宣布实施美国的脑研究计划,该计划以探索人类大脑工作机制、绘制脑活动全图、开发针对大脑不治之症的有效疗法为目的,结果有望改善全球数以十亿计民众的生活。2014年9月启动的日本"大脑研究计划"Brain/MINDS(Brain Mapping by Integrated Neurotechnologies for Disease Studies)的核心任务是制造转基因狨猴,利用该动物模型研究人类的认知功能,开展并加快人类大脑相关疾病(如阿尔茨海默病和精神分裂症)的研究。中国政府和神经科学家们也高度重视脑研究并积极推动实施中国的脑计划。经过反复研讨和商议之后,中国的脑计划已经上报并于2016年获得政府部门批准,即将开始实施。该计划可以简单概括为"一体两翼":一体是以理解大脑为中心的基础研究,两翼是侧重应用研究的诊治脑疾病和类脑智能技术。中国脑计划兼备基础与应用研究的宏图,期待我们中国神经科学家能交出一份满意的答卷。

目前,全球神经科学研究的主要趋势是:①研究在细胞和分子水平展开,已在分子水平找到了一些重大问题的答案;②生命科学与认知科学、信息科学等学科实现了广泛的交叉;③更加注重综合性和整体水平研究。神经科学领域的主要研究方向是:①阐明神经元特殊的细胞和分子生物学特征;②揭示神经元之间各种不同的连接方式;③鉴别神经元之间的差异;④了解神经元产生、传导信号及神经信号改变靶细胞活动的机制;⑤阐明神经系统疾患的病因、发病机制;⑥探索神经系统疾患的新治疗手段。

尽管我们在再版本教材时反复强调要紧跟上述发展趋势和研究方向,加强基础知识的系统性、新进展的前沿性、新方法的先进性等方面的内容介绍,还根据许多专家教授们提出的宝贵意见和建议,对大部

分章节都进行了比较大的改动，但由于我们教学和研究工作的局限性和学习的不系统性以及知识水平的欠缺，在再版过程中肯定会挂一漏万，错误之处也在所难免，恳请诸位前辈、同行、读者们批评指正并提出宝贵的意见和建议，以便使其日臻完善。在向参与本书再版工作全体作者的大力支持、辛勤付出以及参与审阅、打印、校对工作的同事们致以衷心感谢的同时，我们衷心希望本版教材的出版能够为神经科学的不断学习、积蓄知识、促进发展尽点微薄之力。我们人类只有经过长期的不懈努力，才有可能完成人类在新世纪面临的最大挑战——揭示大脑的奥秘。

李云庆
第四军医大学人体解剖学教研室暨梁铼琚脑研究中心
2016 年 7 月于西安

此为试读，需要完整PDF请访问：www.ertongbook.com

目 录

第一章 神经系统的基本组成概述……1
第一节 中枢神经系统……1
第二节 周围神经系统……13

第二章 中枢神经的发生、发育……16
第一节 中枢神经在个体发生过程中的早期发生及演化……16
第二节 脊髓的演化……19
第三节 脑的演化……19
第四节 中枢神经系统的常见畸形……25
第五节 神经元的凋亡……27
第六节 脑的老化与阿尔茨海默病……29

第三章 神经元的基本结构和功能概述……32
第一节 神经元的形态和结构……32
第二节 神经元的超微结构……36
第三节 轴质流和轴突运输……39
第四节 神经纤维……40
第五节 突触……43
第六节 感受器和效应器……49
第七节 神经回路和人脑连接组……53

第四章 神经元的变性与再生……55
第一节 周围神经损伤后的变性与再生……55
第二节 中枢神经损伤后的变性与再生……65

第五章 神经胶质细胞……76
第一节 神经胶质细胞的分类……76
第二节 神经胶质细胞的形态结构特点……77
第三节 神经胶质细胞的电生理学特性……83
第四节 神经胶质细胞的功能……83

第六章 神经形态学研究方法的建立、发展和变迁……87
第一节 传统的神经解剖学研究技术……87
第二节 神经纤维联系的研究方法……89
第三节 化学神经解剖学方法和应用……91
第四节 神经科学各个领域研究手段的综合运用 98

第七章 脊髓……99
第一节 反射及反射弧……99
第二节 后根和脊神经节……102
第三节 脊髓灰质的结构及细胞构筑学……105
第四节 脊髓白质……113

第八章 脑干……119
第一节 脑干各部的表面形态……119
第二节 脑干各部的结构特点……119
第三节 脑干各部的结构……122

第九章 脑干网状结构和中缝核簇……133
第一节 脑干网状结构……134
第二节 中缝核簇……139

第十章 间脑……142
第一节 (背侧)丘脑……143
第二节 底丘脑……149
第三节 上丘脑……150
第四节 后丘脑……151
第五节 下丘脑……152

第十一章 小脑……160
第一节 小脑的外形及分部……160
第二节 小脑的内部结构……162

第三节　小脑的纤维联系…… 167
第四节　小脑的功能…… 169

第十二章　基底核…… 171
第一节　基底核的组成…… 171
第二节　基底核的纤维联系…… 173
第三节　基底核的功能…… 177
第四节　与基底核有关的疾病…… 178
第五节　关于基底前脑结构的一些概念…… 180

第十三章　大脑半球…… 183
第一节　大脑半球的形态…… 183
第二节　大脑皮质…… 185
第三节　大脑半球内部结构…… 194
第四节　边缘系统…… 201

第十四章　内脏神经系…… 204
第一节　引言…… 204
第二节　内脏神经研究的历史演变…… 204
第三节　内脏传入神经…… 205
第四节　内脏传出神经…… 209

第十五章　脑脊膜、脑血管、脑脊液循环及脑屏障…… 215
第一节　脑和脊髓的被膜…… 215
第二节　中枢神经的血管…… 220
第三节　脑脊液及其循环…… 226
第四节　脑屏障…… 227

第十六章　神经传导通路…… 230
第一节　感觉传导通路…… 230
第二节　运动传导通路…… 240

第十七章　神经电生理学…… 248
第一节　神经电生理学基本知识…… 248
第二节　神经电生理学常用的研究方法…… 264

第十八章　神经内分泌学…… 268
第一节　神经内分泌学概述…… 268
第二节　下丘脑与神经内分泌…… 270
第三节　下丘脑—垂体功能单位和神经内分泌… 274
第四节　松果体和神经内分泌…… 278
第五节　应激和神经内分泌…… 280

第十九章　神经－免疫－内分泌网络 …… 285
第一节　神经－免疫调节 …… 286
第二节　神经内分泌调节…… 295
第三节　免疫－内分泌调节 …… 296
第四节　神经－免疫－内分泌网络的临床意义　299

第二十章　神经药理学基础…… 305
第一节　神经递质…… 305
第二节　神经递质受体…… 314

第二十一章　神经传递中的信号转导机制…… 319
第一节　膜受体…… 319
第二节　G 蛋白…… 323
第三节　cAMP–PKA 信号转导通路 …… 328
第四节　DAG–IP_3 信号转导通路…… 331
第五节　Ras–ERK 信号转导通路 …… 336

第二十二章　常见的分子生物学基本方法简介…… 339
第一节　核酸分子杂交技术…… 339
第二节　蛋白质免疫印迹分析技术…… 340
第三节　免疫组化技术…… 341
第四节　聚合酶链反应技术…… 341
第五节　基因芯片技术…… 342
第六节　基因重组技术…… 343
第七节　转基因动物技术…… 343
第八节　RNA 干扰技术 …… 345
第九节　反义核酸技术…… 346
第十节　化学遗传技术…… 347
第十一节　光遗传技术…… 348

第一章

神经系统的基本组成概述

神经系统是机体最复杂的和主导的系统。内外环境的各种刺激由感受器感受后，经传入神经传至中枢神经系统，在此整合后再经由传出神经将整合的信息传导至全身各种器官，调节各器官的活动，保证机体各器官、系统间的统一与协调以及机体内环境与客观世界的平衡，保证生命活动的正常进行。

神经系统分为中枢神经系统和周围神经系统。中枢神经系统包括位于颅腔内的脑和位于脊柱椎管内的脊髓。周围神经系统是联络于中枢神经与周围器官之间的神经系统，其中与脑相连的部分称为脑神经或颅神经，共 12 对；与脊髓相连的部分称脊神经，共 31 对。按其支配的周围器官的性质不同，周围神经又可分为躯体神经和内脏神经。躯体神经分布于体表、骨、关节和骨骼肌；内脏神经则支配内脏、心血管的平滑肌（心肌）和腺体。

第一节　中枢神经系统

中枢神经系统（central nervous system）由脑和脊髓组成。脑和脊髓的外面包被 3 层连续的被膜。由外向内依次为硬膜、蛛网膜和软膜。

一、脊髓

脊髓（spinal cord）位于椎管内，上端在枕骨大孔处续于脑的延髓。在胚胎早期脊髓与椎管等长，到胚胎第 4 个月，人体脊柱的生长速度快于脊髓，到新生儿脊髓下端平齐第 3 腰椎，到成年人则平齐第 1 腰椎下缘。但也有变异，有人可高达第 12 胸椎下部，也有人可低至第 3 腰椎上缘，故临床上进行腰椎穿刺时，应选择在第 3 腰椎以下部位进行穿刺。

脊髓（图 1-1）的前、后面正中线上有前正中裂（anterior median fissure）和后正中沟（posterior median sulcus），将脊髓分为对称的两半。此外还有两对外侧沟，即前外侧沟（anterolateral sulcus）和后外侧沟（posterolateral sulcus），脊神经前根（anterior root）和后根（posterior root 或背根 dorsal root）的根丝分别经这些沟出入脊髓。每一脊髓节段的根丝向外方集合成束，形成脊神经的前根和后根。前根和后根在椎间孔处合成脊神经（图 1-2，图 1-3），脊神经共 31 对。每一对脊神经前、后根的根丝附着于脊髓的范围为脊髓的一个节段。因此，脊髓可分为 31 节，即颈髓 8 节，胸髓 12 节，腰髓 5 节，骶髓 5 节，尾髓 1 节。脊髓全长粗细不等，颈段和腰骶段形成两个膨大部，即颈膨大（cervical enlargement）和腰骶膨大（lumbosacral enlargement）。这两个膨大的形成是由于此处脊髓节段是支配上、下肢的神经起源处，神经元数量多、灰质特别发达的缘

故。由腰骶膨大向下，脊髓逐渐变细，形成脊髓圆锥（conus medullaris）。

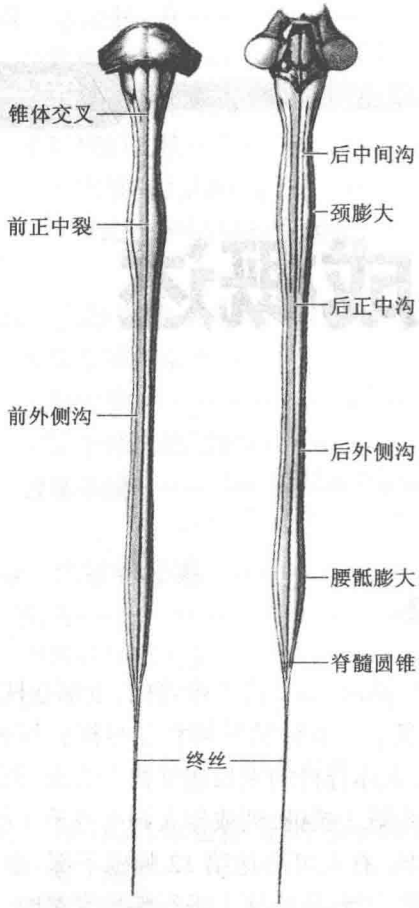

图 1-1　脊髓的全貌

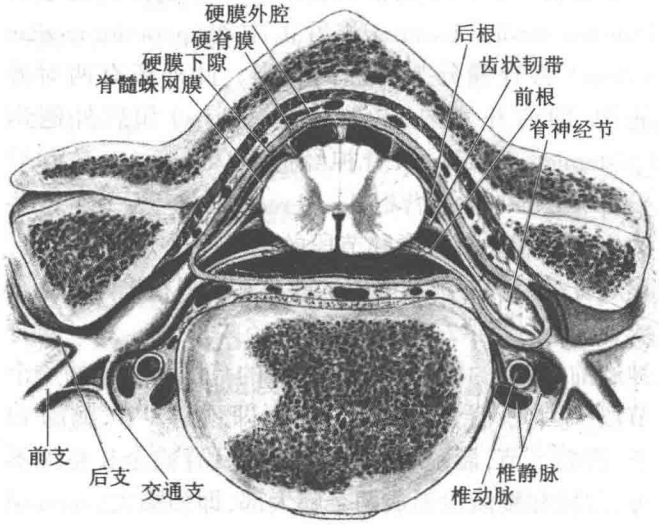

图 1-2　脊髓的位置与周围结构的关系

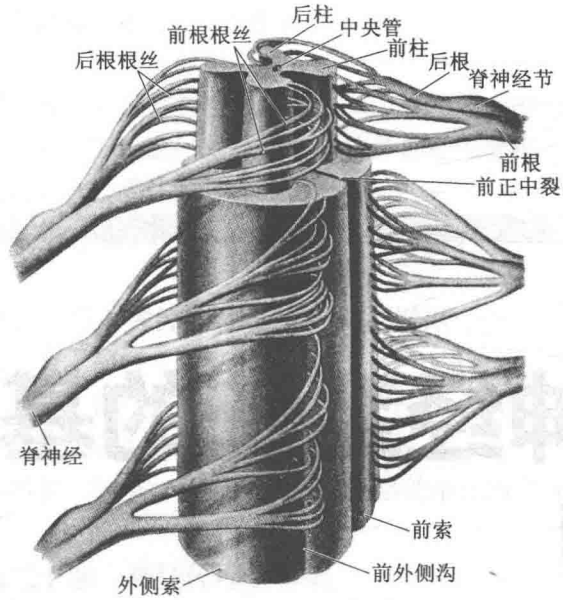

图 1-3　根丝及脊神经根

在脊髓的横断面上可见有灰质（gray substance）、白质（white substance）和中央管（central canal）。中央管位于脊髓的中心部，其周围为“飞蝶形”或“H”形的灰质柱。在横断面上，此柱向前方突出的部分为前柱（anterior column），在平面上观察时称为前角（anterior horn）；向后突出的部分为后柱或后角（posterior horn）。在脊髓的 $T_1 \sim L_3$ 节段，在前、后柱之间灰质柱向侧方凸出形成侧柱（lateral column）或侧角。在中央管前、后方，两侧灰质互相移行形成灰质连合（gray commissure）。在灰质内，功能相同的神经元聚集在一起，其中后角神经元与躯体感觉有关；前角为躯体运动神经元；侧角则是内脏神经的低级中枢。$T_1 \sim L_3$ 节段的侧角则为交感神经的低级中枢，而 $S_{2\text{-}4}$ 节侧角有骶副交感核，是副交感神经的低级中枢。白质位于灰质的周围，主要由上、下行的神经纤维束构成。脊髓的白质被脊髓表面的纵沟分成 3 个索：前正中裂与前外侧沟之间为前索（anterior funiculus），前外侧沟与后外侧沟之间为外侧索（lateral funiculus），后外侧沟与后正中沟之间为后索（posterior funiculus）。脊髓颈段的后索又被后中间沟（posterointermediate sulcus）分隔为内侧的薄束（fasciculus gracilis）和外侧的楔束（fasciculus cuneatus）。在中央管前方，左、右前索间的白质部分称白质前连合（anterior white commissure）。

二、脑

脑(brain)位于颅腔内,由末脑(延髓)、后脑(脑桥和小脑)、中脑、间脑和端脑5个部分构成。其中后脑和延髓合称为菱脑(rhombencephalon),端脑和间脑合称前脑(forebrain)。一般又将延髓、脑桥和中脑合称为脑干(brainstem)。菱脑和端脑的内部中央管扩大,形成脑室(ventricle)(图1-4~图1-6)。

(一)脑干

脑干(brainstem)尾端在枕骨大孔处与脊髓相连,头端与间脑相连,是大脑、小脑与脊髓之间纤维联系的干道。脑干内还有许多重要的生命中枢,如心血管运动中枢、呼吸中枢等。由脑干发出Ⅲ~Ⅻ10对脑神经(图1-7,图1-8)。

1. 延髓　延髓(medulla oblongata)为脑与脊髓之间的过渡部分,上粗下细,呈倒圆锥形,俯卧在颅底的斜坡上。其腹侧面吻侧以横行的延髓脑桥沟(bulbopontine sulcus)与脑桥分界;背侧面的上半部参加第四脑室底(菱形窝)的构成,以髓纹与脑桥分界。

脊髓表面的纵行沟、裂均向上延伸到延髓。在延髓的腹侧面正中线上有前正中裂,两侧有上宽下窄的、位于前正中裂和前外侧沟之间的锥体(pyramid),锥体向表面凸出,由锥体束构成。在延髓和脊髓交界处的上方,锥体束的纤维大部分交叉,形成锥体交叉

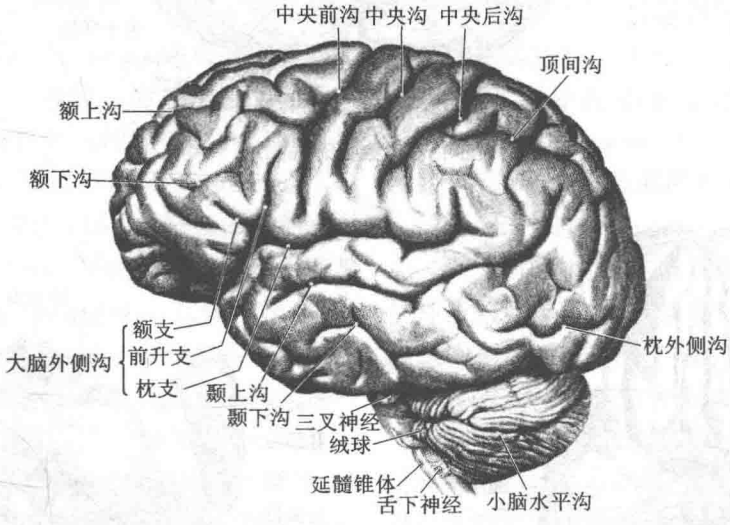

图1-4　全脑的外侧面观

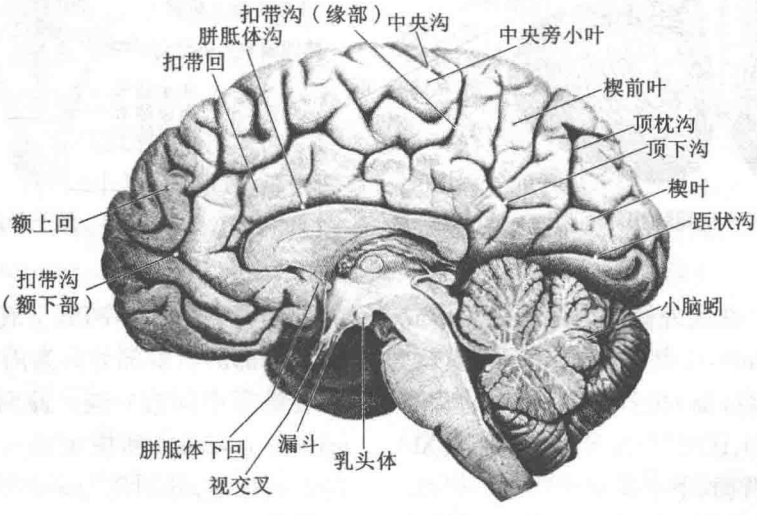

图1-5　全脑的内侧面观

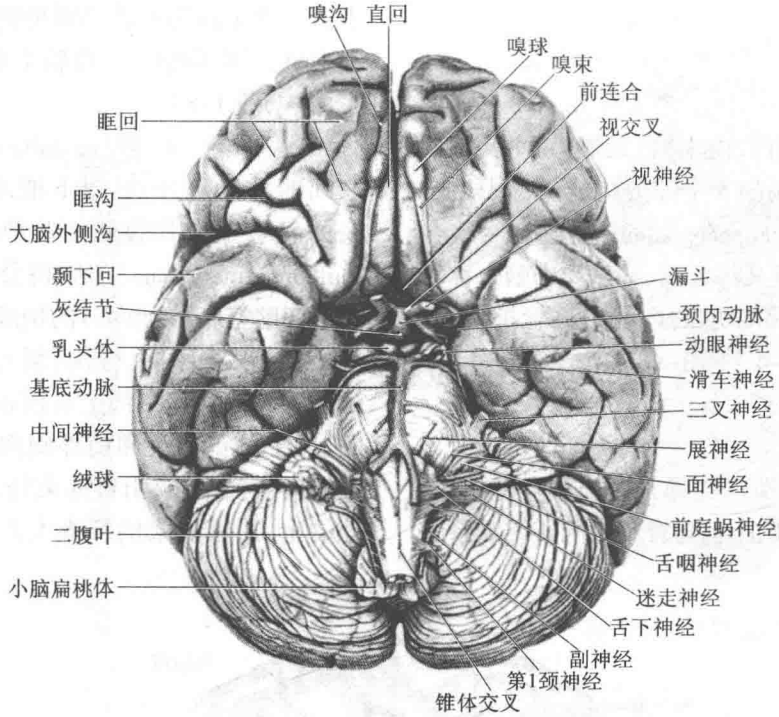

图 1-6　全脑的底面观

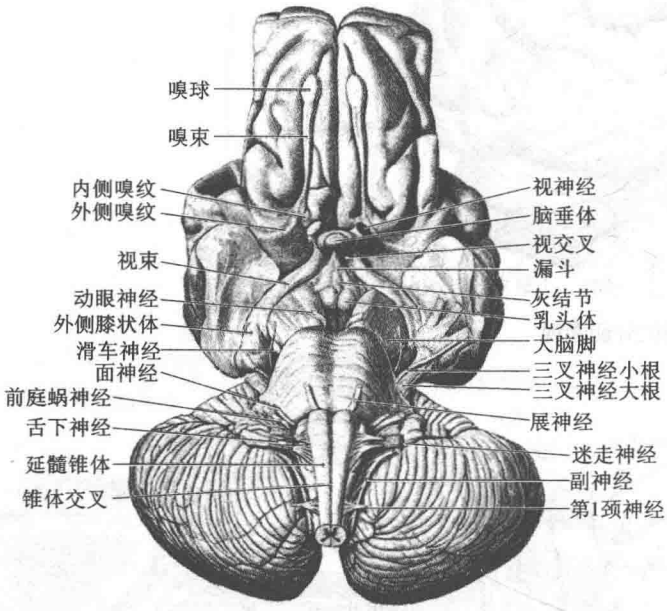

图 1-7　脑干及间脑腹侧面观

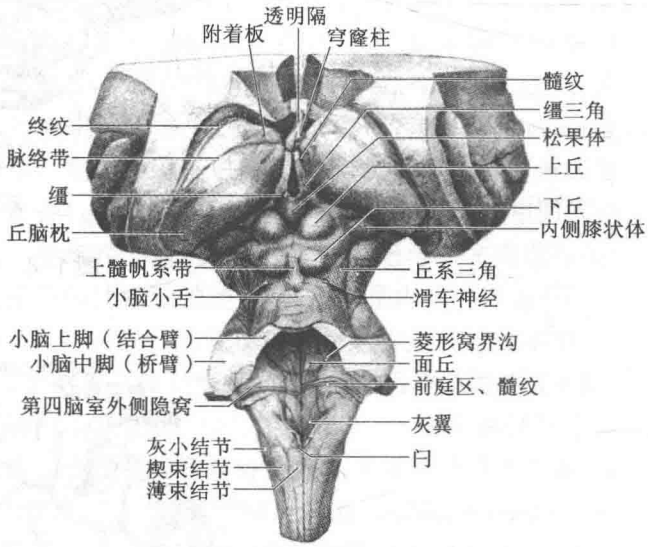

图 1-8　脑干及间脑背侧面观

(decussation of pyramid)。在前外侧沟上部的外侧形成卵圆形隆起，叫做橄榄(olive)，其深面藏有下橄榄核。在前外侧沟中有舌下神经(Ⅻ)根丝出脑；橄榄的背侧由上向下有舌咽神经(Ⅸ)、迷走神经(Ⅹ)和副神经(Ⅺ)的根丝出入脑。延髓的背面、下半部形状和脊髓相似，其中部在后正中沟上端为闩(obex)所封闭。闩以上的延髓背面形成第四脑室底(菱形窝)的下半部。延髓下半部的后索部分分为内侧的薄束和外侧的楔束，两者被后中间沟分隔。此两束的上端投射至薄束核(gracile nucleus)和楔束核(cuneate nucleus)。此两核的表面隆起，分别称为薄束结节(gracile tubercle)和楔束结节(cuneate tubercle)。在楔束结节的外上方有隆

此为试读，需要完整PDF请访问：www.ertongbook.com

起的小脑下脚(inferior cerebellar peduncle),或称为绳状体,由脊髓和脑干行向小脑的纤维构成。

2. 脑桥　脑桥(pons)较延髓膨大。腹侧面为宽阔膨隆的基底部(basilar part of pons),其下缘与延髓分界的延髓脑桥沟中自内向外有展神经(Ⅵ)、面神经(Ⅶ)和前庭蜗神经(Ⅷ)3对脑神经出入脑;上缘与中脑的大脑脚相续。基底部向外逐渐变窄,移行为小脑中脚(middle cerebellar peduncle,或称为桥臂)行向背侧进入小脑。三叉神经(Ⅴ)根在基底部与小脑中脚移行处出入脑。脑桥的背面形成菱形窝的上半部,与延髓上半部的背面共同构成第四脑室底。

3. 菱形窝　菱形窝(rhomboid fossa)为第四脑室底,由延髓上半部的背面和脑桥的背面共同构成,两者以横行的髓纹(striae medullares)为界。纵行的正中沟(median sulcus)将窝分成左右对称的两半。正中沟的外侧有纵行的界沟(sulcus limitans),将每一侧的菱形窝分为内侧区和外侧区。外侧区为三角形的前庭区(vestibular area),深面藏有前庭神经核簇。前庭区的外侧角部有一小隆起为听结节(acoustic tubercle),内藏蜗神经背核。靠近界沟上端部可见一蓝黑色的小区域,称为蓝斑(locus ceruleus),深面有蓝斑核。内侧区又称为内侧隆起(medial eminence)。在髓纹下方,中线两侧有舌下神经三角(hypoglossal triangle),内藏舌下神经核;外侧为迷走神经三角(vagal triangle),深面藏有迷走神经背核。在迷走神经三角和菱形窝边缘之间有一窄带区,称为最后区(area postrema)。此外,在髓纹的上方,正中沟两侧生有圆形隆起,为面神经丘(facial colliculus),其深面存在着为面神经内膝围绕的展神经核。

4. 第四脑室　第四脑室(fourth ventricle)是由位于延髓、脑桥与小脑之间的中央管扩大而形成的空腔,向上通中脑水管,向下与脊髓中央管相续,有脑脊液在其中循环。第四脑室在正中矢状断面上呈顶尖向后的帐篷形,底由菱形窝铺成,顶朝向小脑。顶的上部由两侧的小脑上脚(superior cerebellar puduncle,或称为结合臂)及其间的上髓帆(superior medullary velum,又称前髓帆)组成,下部由下髓帆(inferior medullary velum,又称后髓帆)和第四脑室脉络组织构成。第四脑室借3个孔与蛛网膜下隙相通,即在菱形窝下角尖部的上方有一个正中孔(median aperture),此孔的下界是闩;在菱形窝外侧尖端的外侧隐窝处形成左右对称的外侧孔(lateral aperture)。

5. 中脑　中脑(midbrain)腹侧面上界是视束,下界为脑桥上缘。腹侧面的两侧各形成一个粗大的柱状隆起,称大脑脚(cerebral peduncle),由大脑皮质发出的下行纤维束构成。两侧大脑脚之间的凹陷为脚间窝(interpeduncular fossa)。动眼神经(Ⅲ)根在窝的尾端出脑。窝底有许多血管穿行,称后穿质(posterior perforated substance)。

中脑的背侧部形成顶盖(tectum),形成两对圆形隆起,即一对上丘(superior colliculus)和一对下丘(inferior colliculus),它们合称为四叠体。下丘与内侧膝状体之间的隆起为下丘臂(brachium of inferior colliculus),上丘与外侧膝状体之间的隆起为上丘臂(brachium of superior colliculus)。顶盖的下方,两侧各有一条向外下方斜行的纤维柱,为前述的小脑上脚(结合臂),进入小脑。两侧结合臂之间的较薄白质板,即上髓帆,参与构成第四脑室顶,上髓帆处有滑车神经(Ⅳ)根出脑。

中脑部分的中央管也较粗,称为中脑水管(mesencephalic aqueduct),上续第三脑室,下接第四脑室。环绕于管周围的灰质称为导水管周围灰质(periaqueductal gray matter)。

6. 脑干的内部结构概述　脑干和脊髓同属于中枢神经的低级部分。它们向上与以大脑皮质为中心的高级中枢联系,向下按节段发出周围神经(31对脊神经和后10对脑神经)和全身外周器官联系。因此,脑干内部的灰质结构在功能和形态上也保持着与周围神经支配范围相适应的节段性;而白质则包括:①联络于高级中枢和低级中枢之间的传递各种不同信息的长的神经纤维束,这些纤维束集中地存在于脑干和脊髓靠近表面的部分;②联络于低级中枢各节段之间或一些核团之间的神经纤维束,与灰质混合存在于脑干和脊髓的内部。

由于脑神经的支配范围比较分散,在脑干内与之联系的灰质结构的存在模式和脊髓有所不同,不形成连续的灰质柱,而是形成由上向下按顺序排列的10对脑神经核(Ⅲ~Ⅻ脑神经核)。另外的Ⅰ、Ⅱ两对脑神经直接与端脑和间脑联系,与脑干无关。此外,还有一些与脑神经无直接关系而与一些上、下行的神经传导通路有密切关系的散在灰质块(神经核),包括红核(red nucleus)、黑质(substantia nigra)、脑桥核(pontine nucleus)和下橄榄核(inferior olivary nucleus)等。

脑干在上述的脑神经核和非脑神经核以及纤维束以外的区域内,散布着大量形态、大小不等的神经

细胞簇和神经纤维，统称为脑干网状结构（reticular formation of brainstem）。脑干网状结构是进化上比较古老的结构，在形态上，网状结构具有多突触的特征；在联系上，它与中枢神经系统各部位均有直接或间接的联系；在功能上，它不但参与躯体运动、躯体感觉及内脏活动，而且在睡眠、觉醒中也具有重要的调节作用。

脑干的延髓上半部以上部分的结构是连续的。在横断面上观察时，腹侧部分是以锥体束为主体的白质，为底部（中脑为大脑脚，脑桥为基底部，延髓则为锥体）；底部的背侧与第四脑室底或中脑水管之间的部分称为被盖（tegmentum），是脑神经核和其他一些核团以及网状结构等的存在部位。

（二）小脑

小脑（cerebellum）位于颅后窝内，上面被硬脑膜的小脑幕覆盖。小脑的前面与脑干背面共同围成第四脑室，两侧借 3 对小脑脚与脑干相连。小脑下脚（绳状体）由来自脊髓和下橄榄核向小脑投射的纤维组成；小脑中脚（桥臂）主要由脑桥核发出的纤维组成；小脑上脚（结合臂）主要由小脑的传出纤维及来自大脑皮质等处的传入纤维构成。小脑通过这些传导途径接受脊髓、前庭和大脑皮质等部位传来的各种信息，经小脑整合后，再由反馈环路协调运动功能。

小脑是与运动调节有密切关系的（大脑）皮质下中枢，它的发展与动物的运动方式及复杂化程度密切相关。小脑可分为左、右小脑半球（cerebellar hemisphere）及中间的蚓部（vermis）（图 1-9，图 1-10）。位于小脑表面的灰质称为小脑皮质（cerebellar cortex），白质位于其深部，称为髓质，埋藏在髓质内的灰质团块称为小脑核（cerebellar nuclei，也称为中央核 central nuclei）（图 1-11）。小脑皮质表面生有较密且深的平行的横沟，它将小脑分为多个横行的薄片，即小脑叶片（cerebellar folia），每一个叶片均由皮质和髓质构成，若干叶片再组成一个小叶（lobule），这些小叶的形成和发生与功能有一定关系，不同部分具有不同的调节功能，如进化上较古老的部分与维持身体平衡和调节肌张力密切相关，而进化上较新的部分则与大脑皮质所控制的随意运动的协调有密切关系。

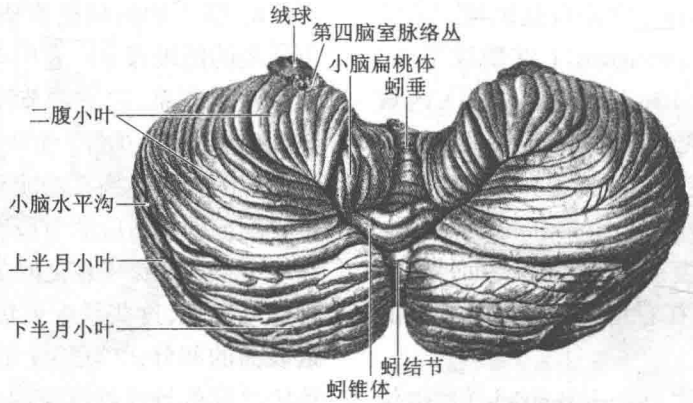

图 1-9　小脑的后面观

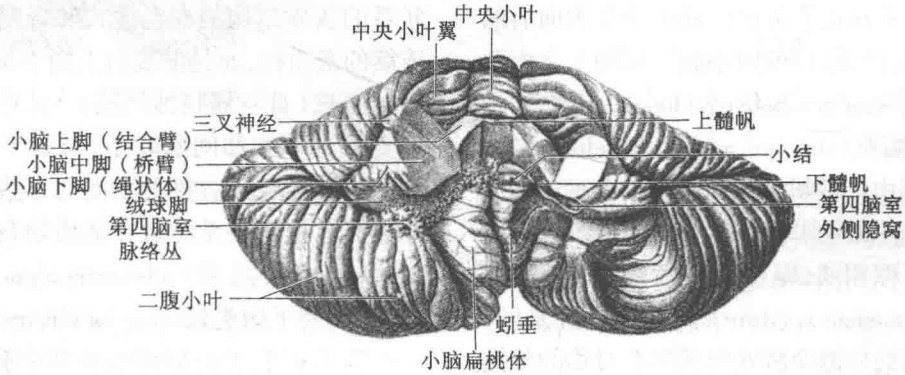

图 1-10　小脑的前面观

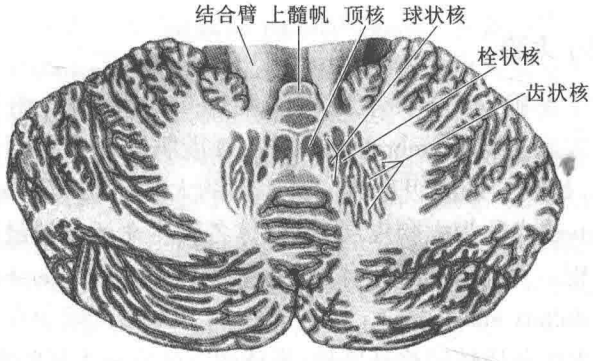

图 1-11　小脑的切面观

（三）间脑

间脑（diencephalon）居中脑和端脑之间，由胚胎早期的前脑尾侧部发育而来。结构和功能都十分复杂。由于在发生过程中端脑高度发育和扩展，间脑的两侧和背面都被大脑半球所掩盖，仅腹侧部的视交叉、视束、灰结节、漏斗、垂体和乳头体等暴露于大脑半球额部的底面。间脑包括以下几部分。

1. 背侧丘脑　背侧丘脑（dorsal thalamus）即一般所说的丘脑（thalamus），位于间脑的背侧部，下丘脑的后上方，与下丘脑之间以第三脑室侧壁上的下丘脑沟（hypothalamic sulcus）为界。（背侧）丘脑由两个对称的、前后径长的椭圆形大灰质块构成。两侧（背侧）丘脑之间隔以称为第三脑室的狭窄腔隙，（背侧）丘脑的内侧面构成第三脑室侧壁的上半部。（背侧）丘脑的前端突出部为丘脑前结节（anterior thalamic tubercle），后端膨大称为丘脑枕（pulvinar）。背面暴露于侧脑室中，其外侧缘以终纹与尾状核为界，尾状核伏在（背侧）丘脑背面的外侧部。其内侧缘和（背侧）丘脑内侧面的过渡部分形成丘脑带，是第三脑室脉络组织的附着处。在背面的中部有前后斜行的浅沟称为脉络沟，是侧脑室脉络丛的附着处，此沟将（背侧）丘脑的背面分为内、外两部，内侧部较宽，构成侧脑室中央部的底（图 1-12）。

（背侧）丘脑是皮质下感觉传入信息的最后中继站，也是大脑皮质与小脑、纹状体、黑质之间相互联系的枢纽。

2. 后丘脑　后丘脑（metathalamus）位于（背侧）丘脑后外下方，包括内侧膝状体（medial geniculate body）和外侧膝状体（lateral geniculate body），它们分别是听觉和视觉传导通路的最后中继站。

3. 上丘脑　上丘脑（epithalamus）位于（背侧）丘脑的背内侧，胼胝体压部的下方，由松果体（pineal body）、后连合（posterior commissure）、缰三角（habenular trigone）和丘脑髓纹（thalamic medullary stria）组成。松果体为内分泌腺，能产生褪黑素。缰三角内的缰核是边缘系统与中脑间的中继站。

4. 底丘脑　底丘脑（subthalamus）又称为腹侧丘脑，是（背侧）丘脑向中脑的过渡区域，其背侧邻接（背侧）丘脑，腹内侧邻接下丘脑，腹外侧邻接内囊，向尾

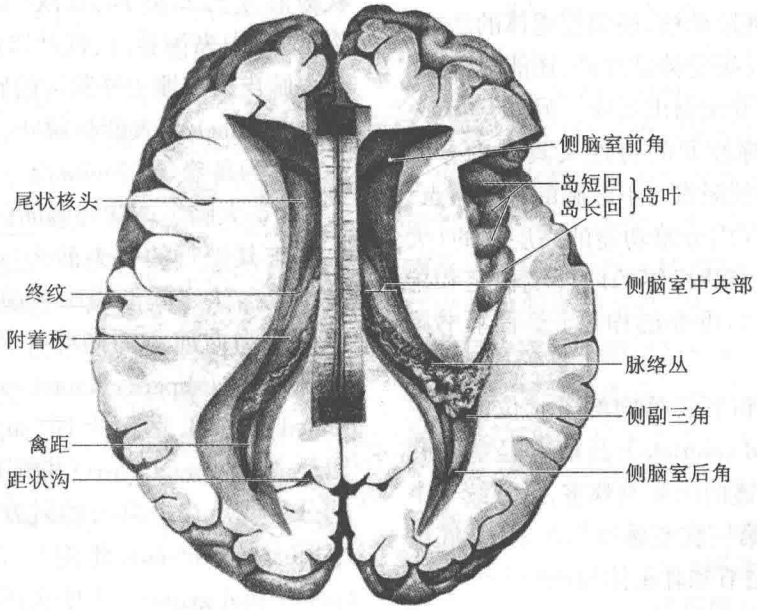

图 1-12　（背侧）丘脑的背侧观

侧延续于中脑(被盖部)。底丘脑主要由底丘脑底核(subthalamic nucleus,Luys 体)构成,是锥体外系的重要结构。

5. 下丘脑　下丘脑(hypothalamus)又称为丘脑下部,位于(背侧)丘脑的前下方,两者以下丘脑沟为界。下丘脑的前界为终板和视交叉,其尾侧与中脑(被盖)相续。下丘脑大部分被埋藏于深部,只有内侧面和底面游离,内侧面形成第三脑室侧壁的下部;底面露于脑底,在脑表面由前向后可以看到视交叉(optic chiasma)、漏斗(infundibulum)、灰结节(tuber cinereum)和乳头体(mamillary body)等结构(图 1-13)。

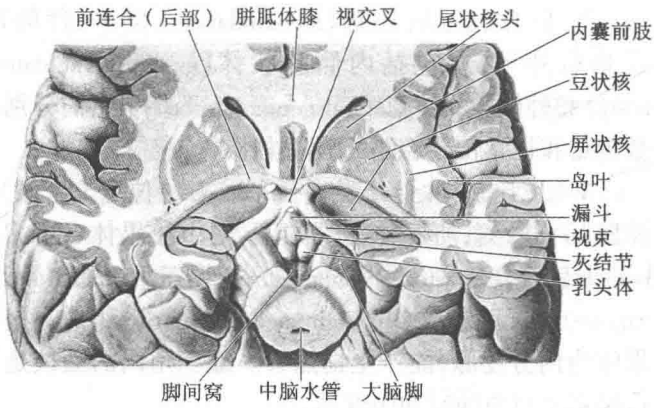

图 1-13　下丘脑的表面观

下丘脑具有广泛而复杂的纤维联系,它接受来自边缘系皮质和(背侧)丘脑的传入纤维,还接受来自脊髓和脑干与内脏信息有关的上行纤维。它发出纤维不仅至脑干和脊髓的内脏运动核,还调控垂体的功能。下丘脑中有些神经元不仅接受神经冲动,还能对温度、渗透压、激素等血液理化变化做出反应。另外,还有一些神经元,既具有一般神经元的特性又具有内分泌细胞的功能,能合成和释放激素。下丘脑的这些特点,使它成为调节内脏活动和内分泌功能的高层次的(大脑)皮质下中枢,从而在维持机体的内环境稳定和控制情绪行为方面起着极为重要的作用(参看本书第十七章)。

位于两侧丘脑之间和下丘脑内的矢状位的扁平腔隙称为第三脑室(third ventricle),其前方经室间孔(interventricular foramen)通向两侧侧脑室,后方续于中脑水管。第三脑室顶被第三脑室脉络组织封闭,底由上述的视交叉、漏斗、灰结节和乳头体构成。

(四) 大脑

大脑(cerebrum)又称端脑(telencephalon),由两侧大脑半球(cerebral hemisphere)借胼胝体连接而形成,是脑的最高级部位。其表面的大脑皮质(cerebral cortex,或称为大脑皮层)是机体各种生命活动的最高中枢。大脑皮质深面的白质称为大脑髓质(cerebral medullary substance)。在半球底部中央的白质中存在较大的灰质核团称基底核,半球内部的空腔为侧脑室。

1. 大脑半球的表面形态　左、右大脑半球之间由大脑纵裂(cerebral longitudinal fissure)将之分隔,纵裂的底为胼胝体的背面。大脑与小脑之间的间隙称为大脑横裂(cerebral transverse fissure)。高等动物及人类大脑半球表面出现许多隆起的大脑回(cerebral gyri)和凹陷的大脑沟(cerebral sulci),沟回起伏扩大了大脑皮质的面积。每侧半球由 3 条较大的大脑沟分为 5 个大脑叶:外侧沟(lateral sulcus)起于半球下面,在半球上外侧面上行向后上方;中央沟(central sulcus)起于半球上缘中点稍后方,斜行向前下方,下端接近外侧沟,上端延伸至半球内侧面;顶枕沟(parietooccipital sulcus)位于半球内侧面枕部,由前下方斜行向后上方,上端越过半球上缘延续到外球上外侧面。大脑半球外侧沟上方和中央沟以前的部分称为额叶(frontal lobe);外侧沟以下的部分为颞叶(temporal lobe);枕叶(occipital lobe)位于半球后部,其前界在半球内侧面为顶枕沟,在上外侧面的界限是顶枕沟至枕前切迹(在枕极前方 5 cm 处)的连线;顶叶(parietal lobe)为外侧沟上方、中央沟后方、枕叶以前的部分。另外,有一部分大脑皮质被埋于外侧沟的底部,呈三角形岛状,称为岛叶(insula),其表面被额叶、顶叶和颞叶所覆盖,此覆盖面称为岛盖(operculum)。

(1) 大脑半球背外侧面的主要沟回　中央沟的前方有与其平行的中央前沟(precentral sulcus),中央沟与中央前沟之间形成中央前回(precentral gyrus)。自中央前沟向前方的额叶外侧面上有上、下两条平行的额上沟(superior frontal sulcus)和额下沟(inferior frontal sulcus),是额上回(superior frontal gyrus)、额中回(middle frontal gyrus)和额下回(inferior frontal gyrus)的分界线。在中央沟的后方有与之平行的中央后沟(postcentral sulcus),此沟与中央沟之间为中央后回(postcentral gyrus)。在中央后沟的后方有一条与半球上缘平行的顶间沟(interparietal sulcus)。顶间沟的上

方为顶上小叶(superior parietal lobule),下方为顶下小叶(inferior parietal lobule)。顶下小叶又包括围绕外侧沟后端的缘上回(supramarginal gyrus)和围绕颞上沟末端的角回(angular gyrus)。在外侧沟下方的颞叶外侧面上有与之平行的颞上沟(superior temporal sulcus)和颞下沟(inferior temporal sulcus),此两沟分别界定颞上回(superior temporal gyrus)、颞中回(middle temporal gyrus)和颞下回(inferior temporal gyrus)。颞上回的上缘一部分在胚胎发育过程中翻入外侧沟内,此部被几条短的横沟分成几条横回,称之为颞横回(transverse temporal gyri)(图 1-4,图 1-14)。

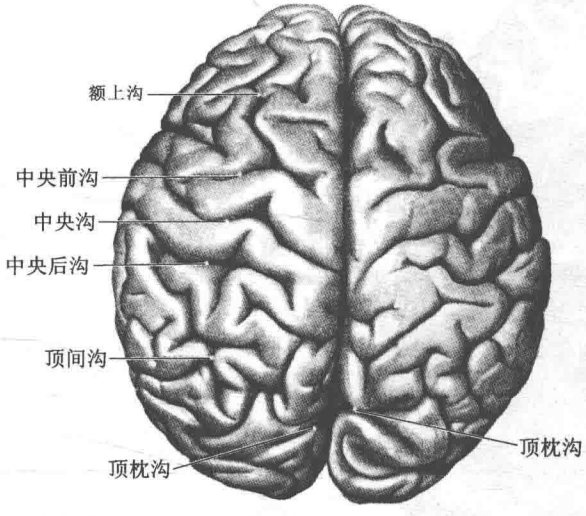

图 1-14 大脑的上面观

(2)大脑半球内侧面的主要沟回 中央旁小叶(paracentral lobule)是大脑半球背外侧面的中央前、后回向内侧面的延续。在内侧面中部可见在前后方向上略呈弓形的连接两侧大脑半球的胼胝体的断面。在胼胝体后端后方的大脑半球枕叶内侧面上生有距状沟(calcarine sulcus)在接近水平方向后行,途中与上述的顶枕沟相遇。距状沟与顶枕沟之间的部分称为楔叶(cuneus),距状沟下方的部分为舌回(lingual gyrus)。另外,大脑半球内侧面上、胼胝体背缘处有胼胝体沟(callosal sulcus),此沟绕过胼胝体的后端向前下方移行于脑底面的海马沟(hippocampal sulcus)。在胼胝体沟上方并与之平行的是扣带沟(cingulate sulcus),扣带沟与胼胝体沟之间的脑回为扣带回(cingulate gyrus)(图 1-5)。

(3)大脑半球底面的主要沟回 大脑半球底面可见额叶、颞叶和枕叶。额叶底面在前方有纵行的嗅束(olfactory tract),其前端膨大为嗅球(olfactory bulb),与嗅神经相连;嗅束向后扩大为嗅三角(olfactory trigone)。嗅三角与视束之间为前穿质。额叶底面还生有不整齐的眶沟(orbital sulci)和眶回(orbital gyri)。颞叶底面,海马沟的外方有与之平行的侧副沟(collateral sulcus),两者之间的脑回称为海马旁回(parahippocampal gyrus),其前端弯曲称为(海马回)钩(uncus)。海马沟上方有齿状回(dentate gyrus),其一部分露于脑表面。由齿状回向内方的脑表面翻入侧脑室内构成侧脑室下角底部,形成隆凸的海马(hippocampus)。侧副沟的外方即为由半球外侧面翻入的颞下沟(图 1-6)。

大脑半球与嗅觉有关的部分统称为嗅脑(rhinencephalon),包括嗅球、嗅束、嗅前核、嗅结节、嗅纹、部分杏仁核和部分前梨状皮质。

此外,根据进化和功能的区分,人们将半球内侧面胼胝体周围和侧脑室下角底壁周围的弧形部分称为边缘叶(limbic lobe)。它们包括隔区(septal area,胼胝体下区和终纹旁回)、扣带回、海马旁回、海马和齿状回等。将边缘叶和有关的皮质下结构[杏仁体、下丘脑、上丘脑、(背侧)丘脑前核和中脑被盖等]合称为边缘系(limbic system)。这一系统在种系发生上出现较早,纤维联系也十分复杂。边缘系和嗅觉与内脏活动有密切关系,并参与个体生成和种族繁衍功能(如觅食、防御、攻击、情绪反应和生殖行为等),海马还与学习记忆有关。由于边缘系通过下丘脑影响一系列内脏神经活动,故有人称之为内脏脑。

2. 基底核 基底核(basal nuclei)又称基底神经节(basal ganglia),是位于大脑半球白质的中央、靠近脑底处的较大的神经核簇,传统的记载认为基底核包括尾状核、豆状核,并将豆状核外方的屏状核和与尾状核在发生上有联系的杏仁复合体也并述于基底核中。但近年来,对基底核的认识不断深入,从功能上划分基底核簇早已超越了此 4 核的范围。除尾状核体暴露在侧脑室中央部底面之外,基底核的其余部分都埋在白质内。只有通过不同切面标本的综合观察方能理解基底核簇的位置和形态的立体状态。在此仅按传统的记载做梗概的叙述(详见本书第十二章基底核)。

尾状核(caudate nucleus)呈 C 字形,前端膨大为尾状核头(head of caudate nucleus),中间的尾状核体(body of caudate nucleus)露于侧脑室底,与(背侧)丘脑背外侧部融合;尾状核尾(tail of caudate nucleus)沿(背侧)丘脑后面弯向前下方,末端与杏仁体连接。

豆状核(lentiform nucleus)位于岛叶的深部,内尖外圆,在水平切面和额状切面上均呈顶尖向内侧的楔形,被两条白质板分为三部,外侧部最大,称为壳(putamen);内侧部又由两个部分合成,称为苍白球(globus pallidus)。尾状核头部与豆状核之间形成很多索条状的灰质结构,外观呈斑纹状,故将两者合称为纹状体(corpus striatum)。苍白球属于发生上古老的系统,称为旧纹状体;尾状核和壳在爬行类开始出现,称为新纹状体。哺乳类以下的低等动物,纹状体是躯体和内脏活动的高级中枢。在高等动物,由于大脑皮质的高度发达,纹状体已退居从属地位,是皮质下重要的运动整合中枢之一,是锥体外系的重要组成部分。

屏状核(claustrum)是位于壳与岛叶之间的一薄层灰质,它的内方与壳之间的白质层称为外囊(external capsule);外方与岛叶皮质之间的白质层称为最外囊(extreme capsule)。此核与大脑皮质之间可能有往返纤维联系,但联系状况及其功能意义尚不清楚(图1-15~图1-19)。

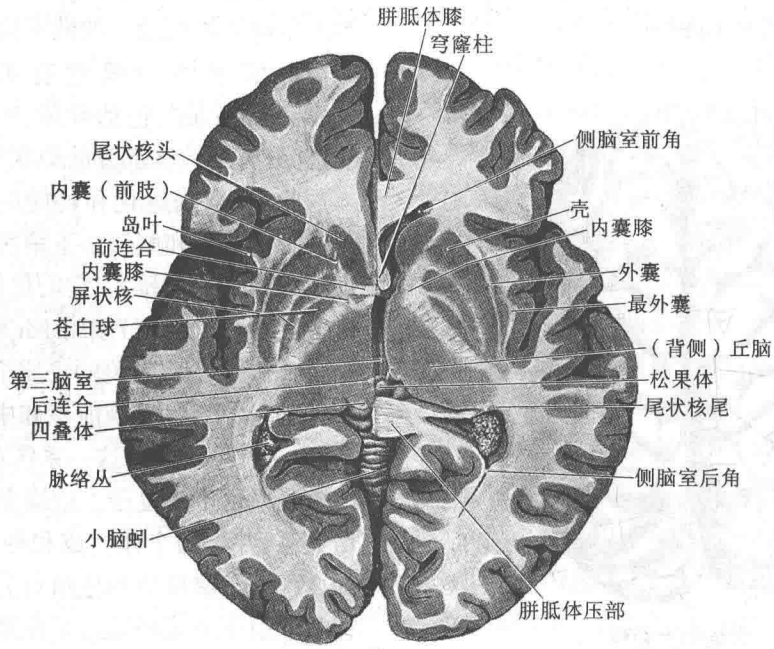

图1-15 脑的水平切面

观察(背侧)丘脑和基底核簇的位置关系

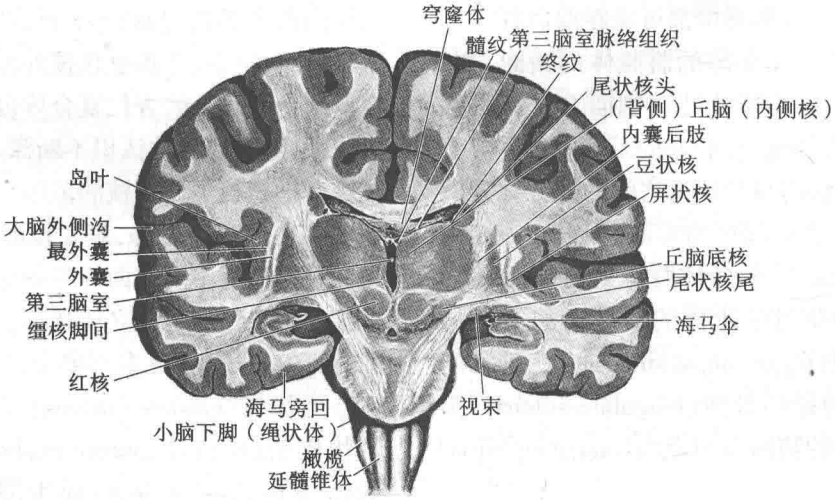

图1-16 脑的冠状切面(一)

通过锥体束所做的切面

此为试读,需要完整PDF请访问: www.ertongbook.com