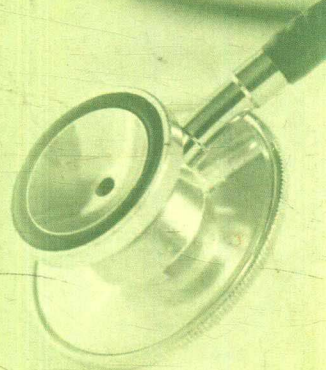


原著 | Jonathan Z. Li | Holbrook E. Kohr | Aaron B. Caughey

譯者 | 黃敬淳 | 郭佑民 | 李念偉 | 鍾曼惠 | 周浩昌

臨床內科 病例解析

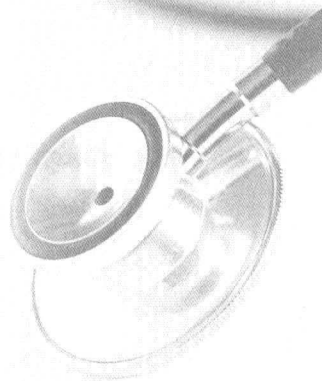

Blueprints
Clinical Cases
in Medicine 2e

原著 | Jonathan Z. Li | Holbrook E. Kohr | Aaron B. Caughey


譯者 | 黃敬淳 | 郭佑民 | 李念偉 | 鍾雯憲 | 周浩昌

臨床內科 病例解析



Blueprints
Clinical Cases

in Medicine 2e

 Wolters Kluwer | Lippincott Williams & Wilkins
Health



合記圖書出版社 發行

國家圖書館出版品預行編目資料

臨床內科病例解析 / Jonathan Z. Li, Holbrook E. Kohr, Aaron B. Caughey 原著；黃敬淳等譯。— 初版。— 臺北市：合記，2012-01
面：公分
譯自：Blueprints Clinical Cases in Medicine 2e
ISBN 978-986-126-807-1(平裝)
1. 臨床內科 2. 病例
415.205 100024328

臨床內科病例解析

原 著 Jonathan Z. Li
Holbrook E. Kohr
Aaron B. Caughey
譯 者 黃敬淳 郭佑民 李念偉
鍾受憲 周浩昌
助理編輯 陳佳芳
創 辦 人 吳富章
發 行 人 吳貴宗
發 行 所 合記圖書出版社
登 記 證 局版臺業字第0698號
社 址 台北市內湖區(114)安康路322-2號
電 話 (02)27940168
傳 真 (02)27924702
網 址 www.hochi.com.tw

70磅高白環保道林紙 496頁
西元 2012年 1 月 10 日 初版一刷

本書提供之用藥指引、不適反應、劑量療程等，非最終診斷依據，請讀者參照製造商之產品說明，依實況適當調整。內容如有錯誤、疏漏或應用結果不佳，作者、編輯、出版社、經銷商等恕無法保證負責。

版權所有・翻印必究

總經銷 合記書局

郵政劃撥帳號 19197512

戶名 合記書局有限公司

北醫店 電話 (02)27239404

臺北市信義區(110)吳興街249號

臺大店 電話 (02)23651544 (02)23671444

臺北市中正區(100)羅斯福路四段12巷7號

榮總店 電話 (02)28265375


臺北市北投區(112)石牌路二段120號

臺中店 電話 (04)22030795 (04)22032317

臺中市北區(404)育德路24號

高雄店 電話 (07)3226177

高雄市三民區(807)北平一街 1 號



前言

(Preface)

《臨床內科病例解析》第二版花心思設計了幾個目標。第一個，給你另外一個機會來練習診斷及處置這些於實習醫師時或在考國家執照考試 Step II 或 III 常見的疾病。另外一個重要的目標則是幫助你將這些臨床評估的過程儀式化，因此使你的發現變得完整、使你的判讀更深思熟慮，並使你的溝通清楚，對於不論是病患和專業的同事都有助益。

第二版包含第一版 50 個案例的修訂和新增的 10 個案例，以及一個包括 100 題執照考型態的考題及詳解新的部份。我們也在每一個案例的結尾引述實證的資源來源，以提供進一步的閱讀。

本書大多數的案例描述病患呈現於醫院急診室之時，而案例的描述按照病史的經典順序（主訴、現在病史、過去病史、藥物／過敏史和社會／家族／旅行史）；檢查（生命徵象、身體檢查）；和數據〔血清生化值、全血球計數（CBC）、心電圖（ECG）和放射學檢查〕。因為如此，每一個案例都是一個內科報告的簡錄，本質上是值班實習醫師最後判讀時的住院病歷。

讀者的功課就是利用一些提示（如【想一想問題】和【回顧問題與解答】）作下一個判讀的步驟，換言之即評估及計畫。一個非常有用的方法是閱讀時手上帶著筆和紙，整理每一個案例章節顯露的異常或線索。這個列表可成為「所有重點的摘要」的基礎（「簡言之，這是一位過去有高血壓病史和早發冠狀動脈疾病陽性家族史的 65 歲男性，他表現為 3 小時之久的胸骨下胸痛、冒冷汗、噁心和呼吸困難、雙肺下側乾囉音和 V_2 至 V_4 導極 ST 下降...」），如此鑑別診斷、評估

和計畫應該可順水推舟。【想一想問題】通常會要讀者將一個案例作摘要，報告其鑑別診斷，而案例的【回顧問題與解答】則設計來探索問題中的疾病，一些關於診斷和治療的特定議題。因為空間有限的關係，每一個回顧問題之後的討論無法全面性，但可以透過任何一本內科學標準教科書全面的閱讀以補足。

最後有一忠告。最聰明、閱讀最廣的住院醫師是無用的，且可能有害的，假使他或她使用來診斷和處置病人之臨床資訊是錯誤的。此書中案例所匯集並呈現給讀者用來判讀的資訊，並無法替代一個訓練有素的判讀者在照顧一個活生生的病人時，其獲取的正確病史、施行周全的身體檢查、檢視基本資料（放射線影像、抹片）。儘管很少數的醫院同事會彼此說謊，大多數人仍在具挑戰性的情況下，以有限時間、案例持續增加學習技藝；如果醫師太仰賴電話那頭的印象診斷，病患將會因而受苦。你身為內科醫師，而非急診醫師、放射科醫師或諮詢醫師，要對你病人的照顧負責。根據你匯集的資訊下診斷和開始治療，比起坐在電話旁拿著醫囑單，根據別人的印象為基礎作事來得有趣多了。

Jonathan Z. Li, MD

Holbrook E. Kohrt, MD

Aaron B. Caughey, MD, MPP, MPH





譯者序

(Preface)


談起翻譯這本書的機緣，首先要感謝郭佑民醫師，由於郭醫師和合記圖書出版社接洽本書時正值內科住院醫師訓練最繁忙的時候，因此在郭醫師的介紹下由我負責翻譯一事，雖然本書是以急診常會碰到案例為主軸，然而涵蓋層面非常的廣泛，因此便邀集內科、急診及職業醫學科同事一同翻譯本書。

全書編排架構以各個身體系統器官為經，臨床鑑別診斷思維為緯，不管在臨床實務的參考價值，亦或是基本學科能力鞏固上，實為一本值得年輕實習和住院醫師一讀的好書，而針對資深醫師本書亦能輔助臨床教學工作，使其更具深度和廣度。

最後感謝本書翻譯成員：佑民、念偉、浩昌和旻憲，在繁忙臨床工作之餘還能即時完成本書的翻譯和校稿工作，亦感謝合記編輯部對本書翻譯工作所提出的建議，由於各種學問日進千里，本書翻譯錯誤與疏漏之處在所難免，望請各位讀者能不吝指教，使本書更臻完善。

黃敬淳

民國一百年六月十二日



誌謝

(Acknowledgments)

因為 Christopher Sharp 和 Shri Nallamahetty 提供這些內科學的臨床精華，才使得本書有成書的可能，非常感謝 Mai Thy Troung 在撰寫過程中的大力支持和諒解。

Holbrook E. Kohrt

致我的導師（Insong James Lee、Mark Boguski、Peter Shank、Jim Quinn 和 Jay Levy），感謝你們的時間、支持和鼓勵。Elaine，感謝妳分享我的希望、夢想和我的人生。

Jonathan Z. Li

感謝 Monica 和 Oliver 對這教材最初的努力，以及 Jon 和 Holbrook 接續之後的工作。將本書獻給我的祖母——Elizabeth，她在 70 歲時得到大學學位，並持續以她的好奇心和為社區服務的付出來啟發我。

Aaron B. Caughey



縮寫表

(Abbreviations)

5-ASA	5-aminosalicylic acid	5-氨基水楊酸
ABG	arterial blood gas	動脈血
ABVD	adriamycin/bleomycin/vincristine/ dacarbazine	譯註：和MOPP一樣，是何杰金 淋巴瘤包含四種藥物的治療處方 之一
ACD	anemia of chronic disease	慢性疾病相關的貧血
ACE	angiotensin-converting enzyme	血管張力素轉換酶
ACL	anterior cruciate ligament of the knee	膝蓋前十字韌帶
ACTH	adrenocorticotrophic hormone	腎上腺皮質促素
ADH	antidiuretic hormone	抗利尿激素
AFB	acid-fast bacilli	耐酸桿菌
AI	aortic insufficiency	主動脈不全
AIDS	acquired immunodeficiency syndrome	後天免疫不全症候群
ALL	acute lymphocytic leukemia	急性淋巴性白血病
All	allergies	過敏
ALT	alanine aminotransferase	丙胺酸轉胺酶
AMA	against medical advise	違背醫囑〔譯註：如自動出院 (AAD)〕
AML	acute myelogenous leukemia	急性骨髓性白血病
ANA	antinuclear antibody	抗核抗體
ANC	absolute nuclear count	有核細胞絕對計數
A&O	alert and oriented	清醒且說話有條理
A&O×3 (AO_3)	alert and oriented to person, place and time	清醒且對人、時、地清楚

APAP	acetaminophen	乙醯氨基酚（譯按：如商品名普拿疼）
ARDS	acute respiratory distress syndrome	急性呼吸窘迫症候群
AS	aortic stenosis	主動脈狹窄
ASA	acetylsalicylic acid	乙醯水楊酸、阿司匹靈
ASCA	anti- <i>Saccharomyces cerevisiae</i> antibody	抗釀酒酵母菌抗體試驗系統
ASCUS	atypical squamous cell of unknown significance	重要性不明之非典型鱗狀細胞
ASD	atrial septal defect	房室中隔缺損
ASO	anti-streptolysin O	抗鏈球菌溶血素O
AST	aspartate aminotransferase	天門冬胺酸轉胺酶
AV	arteriovenous / atrioventricular	動靜脈／房室
AVR	aortic valve replacement	主動脈置換術
BE	barium enema	鋇劑灌腸
BID	<i>bis in die</i> (two times a day)	一日兩次
Bili	bilirubin	膽紅素
B/L	bilateral	雙側
BM	bowl movement	「排便」次數
BOOP	bronchiolitis obliterans with organizing pneumonia	阻塞性細支氣管炎合併器質化肺炎
BP	blood pressure	血壓
bpm	beats per minute	每分鐘心跳數
BS	sound	腸音
BUN	blood urea nitrogen	尿素氮
CA	cancer	癌症
CABG	conorary artery bypass graft	冠狀動脈繞道手術
CAD	conorary artery disease	冠狀動脈疾病
CALLA	common acute lymphoblastic leukemia antigen	常見急性淋巴瘤母細胞白血病抗原
c-ANCA	cytoplasmic anti-neutrophil cytoplasmic antibody	細胞質抗嗜中性白血球細胞質抗體

CAP	community acquired pneumonia	社區性肺炎
CBC	complete blood count	全血球計數
CD	Crohn's disease	克隆氏症
CSF	cerebrospinal fluid	腦脊髓液
CHF	congestive heart failure	鬱血性心臟衰竭
CK	creatine kinase	肌苷磷酸酶
Cl	chloride	氯
CLL	chronic lymphocytic leukemia	慢性淋巴性白血病
CML	chronic myelogenous leukemia	慢性骨髓性白血病
CMT	cervical motion tenderness	頸活動性疼痛
CMV	cytomegalovirus	巨細胞病毒
CN	cranial nerve	腦神經
CNS	central nervous system	中樞神經系統
coags	PT and PTT	凝血酶原時間與部分凝血活素時間
COPD	chronic obstructive pulmonary disease	慢性阻塞性肺病
CPK	creatine phosphokinase	磷酸肌苷磷酸酶
Cr	creatine	肌苷酸
CRH	corticotropin-releasing hormone	皮質促素釋放荷爾蒙
CT	computer tomography	電腦斷層掃描
CTA	clear to auscultation	聽診時(肺音)乾淨
CV	cardiovascular	心血管
CV	cerebrovascular accident	腦血管意外
Cx	culture	培養
CXR	chest X-ray	胸部X光
DIC	disseminated intravascular coagulation	瀰漫性血管內凝血
DKA	diabetic ketoacidosis	糖尿病酮酸中毒
DM	diabetes mellitus	糖尿病
DNA	deoxyribonucleic acid	去氧核糖核酸

DP	dorsalis pedis	足背動脈
DTRs	deep tendon reflexs	深部肌腱反射
DVT	deep vein thrombosis	深部靜脈血栓
EBT	electron beam tomography	電子束斷層掃描
EBV	Epstein-Barr virus	EB病毒
ECASA	enteric-coated aspirin	腸衣包膜阿司匹靈
ECG	electrocardiogram	心電圖
Echo	echocardiography	心臟超音波
ED	emergency department	急診部
EF	ejection fraction	射血率
EGD	esophagogastroduodenoscopy	食道胃十二指腸內視鏡
ELISA	enzyme-linked immunosorbent assay	酵素連結免疫吸附法
EMG	electromyography	肌電圖
EMT	emergency medical technician	緊急醫療救護員
EOMI	extraocular motion intact	眼外肌活動正常
EPO	erythropoietin	紅血球生成素
ER	emergency room	急診室
ERCP	endoscopic retrograde cholangiopancreatography	內視鏡逆行膽胰管攝影
ESR	erythrocyte sedimentation rate	紅血球沉降速率
ESRD	end-stage renal disease	末期腎病
EtOH	ethanol	乙醇（酒精）
ETT	exercise treadmill testing	運動心電圖
FEV	forced expiratory volume	用力呼氣量
FNA	fine needle aspiration	細針抽吸檢查
FOBT	fecal occult blood test	糞便潛血測試
FSGS	focal segmental glomerulosclerosis	局部性腎絲球硬化症
FSP	fibrogen split product	纖維原分解產物
FTA-ABS	fluorescent treponemal antibody absorption	梅毒抗體間接螢光染色法

FVC	forced vital capacity	用力肺活量
G	gravida (pregnancy)	懷孕次數
GEN	general appearance (physical exam)	外觀表現 (身體檢查時)
GERD	Gastroesophageal reflux disease	胃食道逆流疾病
GFR	glomerular filtration rate	腎小球過濾率
GGT	gamma-glutamyl transpeptidase	γ 麩胺酸轉酞酶
GH	growth hormone	生長激素
GI	gastrointestinal	腸胃道的
GNR	gram-negative rod	革蘭氏陰性桿菌
GPC	gram-positive cocci	革蘭氏陽性球菌
GU	genitor-urinary	生殖泌尿
H/O	history of	有某種病史
HAART	highly active antiretroviral therapy	高效抗逆轉錄病毒治療，即「雞尾酒療法」
HAV	Hepatitis A virus	A型肝炎病毒
HBA1C	hemoglobin A1C	糖化血色素 (A1C 紅血球比例)
HBcAb	Hepatitis B core antibody	B型肝炎病毒核心抗體
HBcAg	Hepatitis B early antigen	B型肝炎病毒早期抗原
HBsAb	Hepatitis B surface antibody	B型肝炎病毒表面抗體
HBsAg	Hepatitis B surface antigen	B型肝炎病毒表面抗原
HBV	Hepatitis B virus	B型肝炎病毒
HCO₃	bicarbonate	碳酸氫鹽
Hct	Hematocrit	紅血球比容
HCTZ	hydrochlorothiazide	譯註：一種 thiazide 類利尿劑
HCV	Hepatitis C virus	C 型肝炎病毒
HDL	high density lipoprotein	高密度脂蛋白
HEENT	head ear eyes nose throat	頭耳鼻咽喉、頭部的檢查項目
HIT	heparin-induced thrombocytopenia	肝素所致之血小板低下
HIV	human immunodeficiency virus	人類免疫缺陷病毒
HLA	human leukocyte antigen	人類白血球組織抗原
HPI	history of present illness	現在病史

HR	heart rate	心跳
HRCT	high resolution computed tomography	高解析度電腦斷層
HRT	hormone replacement therapy	荷爾蒙替代療法
HS	hereditary spherocytosis	遺傳性球形紅細胞增多症
HSM	hepatomegaly	肝脾腫大
HSV	herpes simplex virus	人類疱疹病毒
HTN	hypertension	高血壓
HUS	hemolytic uremic syndrome	溶血性尿毒症候群
IBD	inflammatory bowel disease	腸發炎性疾病
ICU	intensive care unit	加護病房
ID/CC	identification and chief complaint	名字/編號及主訴
IDDM	insulin-dependent diabetes mellitus	胰島素依賴型糖尿病（譯註：目前已改為「第一型糖尿病」）
Ig	immunoglobulin	免疫球蛋白
IM	intramuscular	肌肉內
INH	isoniazid	異菸鹼硫脒，抗結核藥物的一種
INR	international normalized ratio	國際標準化比值
ITP	immune-mediated thrombocytopenia	免疫導致血小板低下（紫斑）
IV	intravenous	靜脈內
IVDU	intravenous drug use	靜脈毒品使用
IVF	intravenous fluid	靜脈輸液
IVIg	intravenous immunoglobulin	靜脈免疫球蛋白
JVD	jugular venous distention	頸靜脈股張
JVP	jugular venous pressure	頸靜脈壓力
K	potassium	鉀
KOH	potassium hydroxide	氫氧化鉀
KS	Kaposi's sarcoma	卡波西肉瘤
KUB	kidney/ureter/bladder	腎輸尿管膀胱X光造影
LAD or LAN	lymphadenopathy	淋巴腺腫

LDH	lactate dehydrogenase	乳酸去氫酶
LDL	low density lipoprotein	低密度脂蛋白
LE	lower extremities	下肢
LES	lower esophageal sphincter	食道下括約肌
LFTs	liver function tests	肝功能指數
LLSB	left lower sternal border	胸骨左下側
LMP	last menstrual period	前次經期開始日
LP	lumbar puncture	腰椎穿刺
LTBI	latent tuberculosis infection	遲發性肺結核
LV	left ventricle	左心室
LVH	left ventricle hypertrophy	左心室肥大
Lytes	electrolytes	電解質
MAC	mycobacterium avium complex	(細胞內) 禽結核分枝桿菌
MAC/MAI	mycobacterium avium complex / intracellulare	(細胞內) 鳥結核分枝桿菌
MAHA	microangiopathic hemolytic anemia	微血管病性溶血性貧血
MAP	mean arterial pressure	平均動脈壓
MCD	minimal-change disease	微小病變病
MCHC	mean corpuscular hemoglobin concentration	平均紅細胞血紅蛋白濃度
MCV	mean corpuscular volume	平均紅細胞體積
MEDS	medication	藥物 (史)
MEN	multiple endocrine neoplasia	多發性內分泌腫瘤
MGR	murmur, gallop, or rubs	心雜音、馬奔騰音或摩擦音
MGUS	monoclonal gammopathy of undetermined significance	不明意義單源球蛋白增多症
MHC	major histocompatibility complex	主要組織相容性複合體
MI	myocardial infarction	心肌梗塞
MOPP	mechlorethamine / vincristine (oncovorin) / procarbazine / prednisolone	譯註：和ABVD一樣，是何杰金淋巴瘤包含四種藥物的治療處方之一

MR	mitral regurgitation	僧帽瓣逆流
MRI	magnetic resonance imaging	核磁共振造影
MRSA	methicillin resistant <i>Staphylococcus aureus</i>	對methicillin (甲氧苯青黴素) 具 抗藥性之金黃色葡萄球菌
MSSA	methicillin susceptible <i>Staphylococcus aureus</i>	對methicillin (甲氧苯青黴素) 具 感受性之金黃色葡萄球菌
Na	sodium	鈉
NAD	no acute distress	無急促樣
ND	nondistended (abdomen)	腹部不脹
NG	nasogastric	鼻胃 (管)
NHL	Non-Hodgkins Lymphoma	非何杰金淋巴瘤
NIDDM	non insulin-dependent diabetes mellitus	非胰島素依賴型糖尿病 (譯註： 目前已改為「第二型糖尿病」)
NKDA	no known drug allergies	未知有藥物過敏
NPO	<i>nil per os</i> (nothing by mouth)	禁食
NQWMI	non-Q wave myocardial infarction	非Q波心肌梗塞
NSAID	nonsteroidal anti-inflammatory drug	非類固醇類抗發炎藥物
NSR	normal sinus rhythm	正常竇性節律
NT	nontender (abdomen)	(肚子) 無觸痛
O₂ P (O&P)	ova and parasites	蟲卵及寄生蟲
O₂ sat	oxygen saturation	氧飽和濃度
Ob/Gyn	obstetric/gynecologic	婦產科
OG	orogastric	口胃 (管)
OP	oropharynx	口咽
ORIF	open reduction and internal fixation of fracture	骨折外復位內固定手術
OTC	over-the-counter	非處方藥
P	para (births of viable offspring)	生 (活) 產次數
PA	posteroanterior	後前觀
PAN	polyarteritis nodosa	結節性多動脈炎

pANCA	perinuclear anti-neutrophil cytoplasmic antibody	核周圍抗嗜中性白血球細胞質抗體
PBS	peripheral blood smear	周邊血液抹片
PCN	penicillin	盤尼西林
pCO₂	partial pressure of carbon dioxide in bloodstream	二氧化碳分壓
PCP	<i>Pneumocystis carinii</i> pneumonia	卡氏肺囊蟲肺炎
PCR	polymerase chain reaction	聚合酵素鏈鎖反應
PE	physical exam	身體檢查
PERRLA	pupils equal, round, and reactive to light and accommodation	瞳孔等大、圓形的、對光有反應和聚焦正常
PFT	pulmonary function test	肺功能測驗
Plt	platelets	血小板
PMHx	past medical history	過去內科病史
PMI	point of maximal impulse	心尖搏動最強點
PMN	polymorphonuclear leukocyte	多形性白血球
PND	paroxysmal nocturnal dyspnea	陣發性夜間呼吸困難
PO	<i>per os</i>	經口
pO₂	partial pressure of oxygen in bloodstream	氧氣分壓
ppd	packs per day	每天幾包
PPD	purified protein derivative of tuberculosis	結核菌素（測驗）
PRN	<i>pro re nata</i>	必要時使用
PROM	passive range of motion	關節被動活動度
PSA	prostate-specific antigen	攝護腺特异性抗原
PSHx	past surgical history	過去外科病史
PSGN	post streptococcal glomerulonephritis	急性鏈球菌感染後腎絲球腎炎
PT	prothrombin time	凝血酶原時間
PTA	prior to admission	入院前
PTCA	percutaneous transluminal coronary angioplasty	經皮穿腔冠狀動脈血管成形術

PTH	parathyroid hormone	副甲狀腺素
PTT	partial thromboplastin time	部分凝血活素時間
PTU	propylthiouracil	丙硫氧嘧啶
PUD	peptic ulcer disease	消化道潰瘍
QD	<i>quaque die</i>	每天一次
RA	room air	大氣 (正常氧分壓) 或 <i>rheumatoid arthritis</i> (風濕性關節炎)
RBC	red blood cell	紅血球
RLL	right lower lobe	右下肺葉
RML	right middle lobe	右中肺葉
RMSF	Rocky Mountain Spotted Fever	落磯山斑疹熱
ROM	range of motion	(關節) 活動度
ROS	review of system	系統整理
RPR	rapid plasma reagin	快速血漿反應素
RR	respiratory rate	呼吸速率
RRR	regular rate and rhythm	規則心跳及節律
RS	Reed-Sternberg	黎特史登堡氏細胞
RUQ	right upper quadrant	右上(腹部)區域
RUSB	right upper sternal border	胸骨右下側
RV	right ventricle	右心室
RVH	right ventricle hypertrophy	右心室肥大
S₁, S₂, S₃, S₄	1st, 2nd, 3rd, 4th heart sounds	第一、第二、第三、第四心音
SAAG	serum-ascites albumin gradient	血清與腹水間之白蛋白梯度
Sab	spontaneous abortion	自發性流產
SBFT	Small bowel follow-through	口服鋇劑小腸X光攝影
SBP	spontaneous bacterial peritonitis	自發性細菌腹膜炎
SHx	social history	社交史
SIADH	syndrome of inappropriate antidiuretic hormone	抗利尿激素不全症候群
SK	streptokinase	鏈激酶
SLE	systemic lupus erythematosus	紅斑性狼瘡
SMA	superior mesenteric artery	上腸繫膜動脈