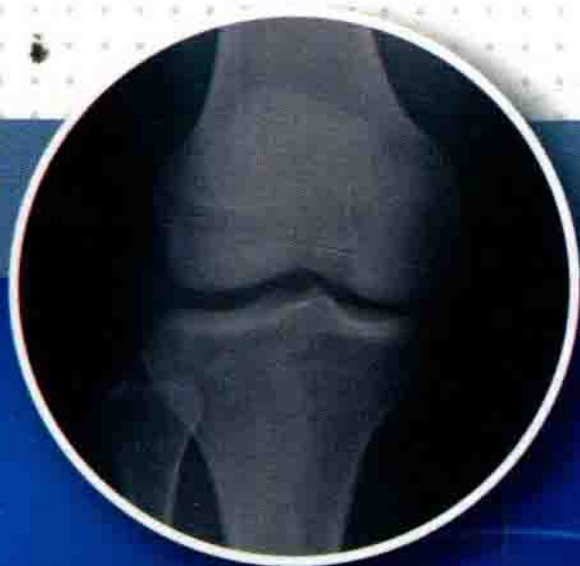



袁慧书 徐文坚 主编

骨肌系统影像 检查指南

GUJI XITONG YINGXIANG
JIANCHA ZHINAN



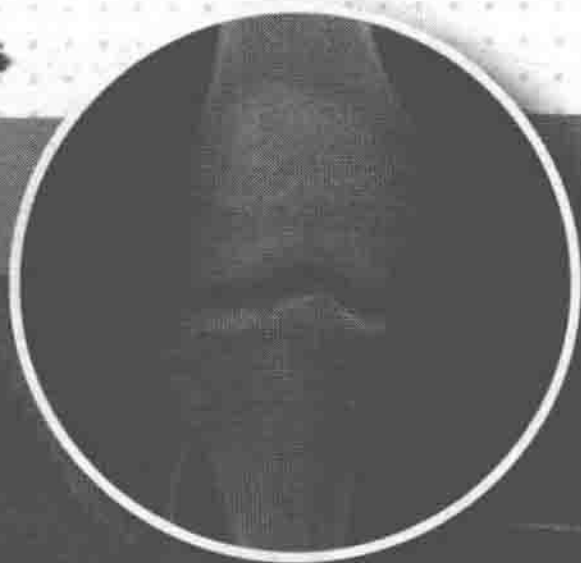清华大学出版社



| 袁慧书 徐文坚 主编

骨肌系统影像 检查指南

GUJI XITONG YINGXIANG
JIANCHA ZHINAN



清华大学出版社

北京

内 容 简 介

本书由中华医学会放射学会骨肌放射学专业委员会主编，从临床医师疾病诊断和全球最新检查进展的角度出发，介绍了骨肌各个系统、各个部位的X线、CT、MRI检查要点，包括患者体位、检查技术要点、图像后处理、图像质量要求、检查方法的选择等。本书采用条目化编写风格，语言简洁、重点突出，使读者轻松把握影像检查的关键点，是医学影像学专业医师、技师提高业务能力的重要参考书。

本书封面贴有清华大学出版社防伪标签，无标签者不得销售。

版权所有，侵权必究。侵权举报电话：010-62782989 13701121933

图书在版编目(CIP)数据

骨肌系统影像检查指南 / 袁慧书, 徐文坚主编. — 北京: 清华大学出版社, 2016

ISBN 978-7-302-45187-7

I. ①骨… II. ①袁… ②徐… III. ①骨疾病—影像诊断—指南 IV. ①R681.04-62

中国版本图书馆CIP数据核字(2016)第231018号

责任编辑: 李 君 王 华

封面设计: 戴国印

责任校对: 赵丽敏

责任印制: 李红英

出版发行: 清华大学出版社

网 址: <http://www.tup.com.cn>, <http://www.wqbook.com>

地 址: 北京清华大学学研大厦A座 邮编: 100084

社总机: 010-62770175 邮购: 010-62786544

投稿与读者服务: 010-62776969, c-service@tup.tsinghua.edu.cn

质量反馈: 010-62772015, zhiliang@tup.tsinghua.edu.cn

印 装 者: 北京嘉实印刷有限公司

经 销: 全国新华书店

开 本: 105mm×180mm 印 张: 5.25 字 数: 91千字

版 次: 2016年9月第1版 印 次: 2016年9月第1次印刷

印 数: 1~4000

定 价: 29.80元

产品编号: 072394-01

编者名单

主 编 袁慧书，徐文坚

主 审 徐 克

顾 问 （按姓氏拼音排序）

黄仲奎 梁碧玲 刘斯润 孟俊非

屈 辉 王德杭 杨海山

副 主 编 （按姓氏拼音排序）

程晓光 李绍林 潘诗农 王绍武

姚伟武

编 者 （按姓氏拼音排序）

白荣杰 陈 爽 陈建宇 崔建岭


丁建平 丁晓毅 葛英辉 黄仲奎

江 波 郎 宁 李小明 梁碧玲

刘吉华 刘斯润 柳 林 屈 辉

王晨光 王德杭 王仁法 杨本涛

张朝晖 郑玄中



序一

近年来，随着人们健康意识的提高和影像设备与技术的进步，骨肌系统影像检查数量逐年增加。然而在发展迅速的同时，一些弊端由此显现：影像检查方法不规范，影像检查质量参差不齐，影像诊断整体水平有待提高。


《骨肌系统影像检查指南》由中华医学会放射学会骨肌放射学专业委员会主导，汇集国内骨肌影像诊断顶级专家，以大量的临床诊断实践为基础，凝集着参编专家们在骨肌系统影像诊断方面的多年宝贵资料和经验全力打造，旨在推动骨肌系统影像检查标准的统一和规范，促进骨肌系统影像检查质量和诊断水平的提高。

该书文风简洁、条理清楚、重点突出，是一部学术水平高、实用性强的专业参考书，相信本书能得到广大影像专业医生的欢迎与认可，实现提高国内骨肌系统检查质量与诊断水平的初衷。

中华医学会放射学会主任委员
中国医学科大学附属第一医院



2016年8月6日



序二

随着临床医学的快速发展，精准医疗成为中国人健康梦必然要求，医学影像学检查在现代临床诊治和判断疾病转归中占有举足轻重的地位。随着现代临床骨科学和运动医学的发展及其临床需求，人体骨肌系统的影像检查近年来不断增多，在人体骨肌系统诞生了许多新的医学影像学检查方法。临床骨科学和现代影像学的发展给我们医学影像学工作者提出了很多新的挑战。在临床信息学和影像归档和通信系统（PACS）广泛应用于临床的今天，影像技师均在第一线，直接面向患者，如何选择人体骨肌系统的影像检查方法和相应的技术参数，对优质图像的形成和疾病的诊断以及疾病疗效的判断至关重要，期盼有一部关于人体骨肌系统影像检查方法的书籍。医学影像学诊断医生也非常期盼有一部人体骨肌系统影像检查的权威之作。对此，由中华医学会放射学会骨肌放射学专业委员会牵头，组织全国许多相关的知名影像学专家编写了人体骨肌系统的影像检查技术，随后组织医学影像诊断和影像技术诸多专家进行了多次研讨，最后编著了《骨肌系统影像检查指南》。

该书共分7章，内容包括人体骨肌系统各个部位的检查方法，即X线摄影、CT检查和MRI检查的

方法学选择、患者体位、检查技术要点、图像后处理、图像质量要求等，对此进行详细的论述。

该书具有科学性和临床实用性，它是中华医学会放射学会骨肌放射学专业委员会委员们多年来临床诊断和检查经验的结晶，可以为临床医师和影像技师制定检查方案提供参考，相信必将在骨肌系统影像检查规范化的工作中产生巨大影响。

中华医学会影像技术分会主任委员
华中科技大学同济医学院附属协和医院



2016年8月18日



前言

累及骨肌系统的疾病种类繁多，近年来骨肌系统新检查部位、新检查方法层出不穷。我们平时在临床工作中经常看到患者从其他医院带来的骨肌系统影像资料，图像差异很大，有的甚至达不到诊断要求。对此问题，骨肌放射学专业委员会的专家们都有共识，因此大家共同商议决定撰写《骨肌系统影像检查指南》。实现骨肌系统影像检查的规范化是我们的工作动力，也是中华医学会放射学会骨肌放射学专业委员会的工作重点之一。《骨肌系统影像检查指南》经过骨肌放射学专业委员会两届委员会的共同努力，凝聚了两届委员的智慧和经验，参阅了全球最新的文献，其间还多次邀请了中华医学会影像技术分会的专家们共同商议修订，听取他们的意见和建议，经过近两年的撰写和多次讨论定稿，终于和读者见面了。

本书内容主要依据解剖部位编排，共分7章，涵盖了头颅、脊柱及胸骨肋骨、上肢关节、上肢骨骼与软组织、下肢关节、下肢骨骼与软组织等骨肌各个系统各个部位，并单独列出了“关节造影检查”一章。本书的一大特点是从影像诊断医生的角度出发，着重阐述X线的摄片体位、CT的图像重组技术及MRI序列选择等与诊断最密切相关的问题。对具体的摄片(扫

描)参数并没有详细涉及,而是对图像质量提出了标准,希望通过控制图像质量达到扫描技术的规范。

《骨肌系统影像检查指南》采用条目化的写作风格,凝练基本要点,选择口袋书的方式印刷,便于日常工作使用。本书是医学影像学专业医师、技师的日常工作必备参考书,在骨肌系统影像检查规范化中发挥重要作用。

本书编写虽然参阅了大量文献,并经过数次讨论修订,但错误及不当之处在所难免,敬请同道们批评指正。

中华医学会放射学会骨肌放射学专业委员会
北京大学第三医院



2016年8月10日



致谢

感谢在本书编写过程中所有编者的共同努力，感谢常晓丹、龚沈初、龚向阳、雷新玮、梁志刚、牛金亮、强永乾、宋法亮、宋英儒、田军、王武、于静红、余卫、曾献军、邹月芬（按姓氏拼音排序）在指南定稿、修改过程中做出的贡献。

感谢中华医学会影像技术分会余建明主委带领的团队在指南的讨论、修订过程中给予的帮助和支持。


感谢军事医学科学出版社孙宇社长给予的大力帮助，感谢清华大学出版社李君主任在本书的出版过程中给予的大力支持。



目录

第 1 章 颅面骨	1
第 1 节 颅骨	1
第 2 节 眼眶	5
第 3 节 颞下颌关节	8
第 4 节 颌面骨	11
第 2 章 脊柱、胸骨和肋骨	14
第 1 节 颈椎	14
第 2 节 胸椎	21
第 3 节 腰椎	26
第 4 节 骶尾椎	33
第 5 节 骶髂关节	38
第 6 节 全脊柱成像	42
第 7 节 胸骨、胸锁关节和肋骨	46
第 3 章 上肢关节	54
第 1 节 肩关节 (包括肩锁关节)	54
第 2 节 肘关节	61
第 3 节 腕骨与腕关节	68
第 4 章 上肢骨骼与软组织	75
第 1 节 肩胛骨、锁骨	75

第2节	肱骨及上臂	81
第3节	尺桡骨及前臂	85
第4节	手部诸骨及关节	90
第5章	下肢关节	100
第1节	髋关节	100
第2节	膝关节	105
第3节	踝关节	110
第6章	下肢骨骼与软组织	115
第1节	骨盆	115
第2节	股骨及大腿	118
第3节	胫腓骨	122
第4节	足部诸骨及关节	127
第7章	造影检查	134
第1节	脊髓造影	134
第2节	关节造影	137
附：检查注意事项		148
缩略语		151



第1章

颅 面 骨

第1节 颅 骨

一、X线检查

(一) 颅骨后前位

1. 摄片技术要点

(1) 摄片体位：患者俯卧，下颌内收，前额及鼻尖贴床面中线，头正中矢状面垂直床面并与中线重合，听眦线垂直床面，双外耳孔与床面等距。

(2) 投照野：25cm×30cm。

(3) 中心线：从枕外粗隆经眉间中点垂直射入。

2. 图像质量要求

图像应包括全部颅骨及下颌骨升支；要求矢状缝、鼻中隔居中，两眼眶等大对称，额顶骨显示良好，颞骨、枕骨、筛骨及蝶骨等可部分显示。

(二) 颅骨侧位

1. 摄片技术要点

(1) 摄片体位：患者俯卧，被检侧贴于床面，头正中矢状面与床面平行，两外耳孔连线垂直床面。

(2) 投照野：25cm×30cm。

(3) 中心线：对准外耳孔前、上各 2.5cm 处垂直射入。

2. 图像质量要求

额骨、顶骨及枕骨等显示良好；颅底前、中、后窝呈阶梯状排列亦显示较好；蝶鞍骨皮质显示清晰，左右前床突、后床突重叠；眶板投影为一条线。

(三) 汤氏位 (头颅前后方向半轴位)

1. 摄片技术要点

(1) 摄片体位：患者仰卧，下颌内收，头正中矢状面及听眦线皆与床面垂直。

(2) 投照野：25cm×30cm。

(3) 中心线：向足侧倾斜 30°角，通过眉间上 10cm 经枕外粗隆射入。

2. 图像质量要求

图像应包括全部枕骨、岩骨、眶骨及下颌骨升支；两侧内听道位于岩骨正中清晰显示，鞍背位于枕骨大孔内 1/2 处清晰显示。

二、CT 检查

(一) 颅骨 CT 平扫

1. 检查技术要点

(1) 非螺旋扫描模式

1) 扫描范围：从听眦线平面连续向上扫描至颅顶。

2) 扫描角度: 平行于听眦线。

3) 层厚: $\leq 5\text{mm}$ 。

(2) 螺旋扫描模式

1) 检查体位: 仰卧位。

2) 扫描范围: 从颅底至颅顶。

3) 重建算法: 采用骨重建和标准重建算法分别观察骨组织和软组织。

4) 重组方法: 横断面、矢状面、冠状面, 必要时补充容积再现或表面遮盖三维重组图像。横断面平行于颅底, 矢状面平行于颅脑正中矢状面, 冠状面垂直于颅底。层厚 $\leq 5\text{mm}$; 颅底部或重要解剖区域, 可用 $1\sim 3\text{mm}$ 层厚。

2. 图像质量要求

(1) 清楚显示颅骨形态、骨质结构及颅外软组织, 脑组织结构显示清晰。

(2) 照片须包括软组织窗和骨窗两种图像, 尚须包含定位像及定位线。

(二) 颅骨 CT 增强扫描

1. 检查技术要点

(1) 增强扫描前须有颅骨 CT 平扫。

(2) 推荐动脉晚期扫描, 必要时动脉晚期和静脉期双期扫描。

(3) 检查技术要点同颅骨 CT 平扫。

2. 图像质量要求

动脉晚期图像要求扫及层面动脉明显强化; 静

脉期要求静脉内对比剂填充。余同颅骨 CT 平扫。

三、MRI 检查

(一) 颅骨 MRI 平扫

1. 检查技术要点

(1) 线圈：头部相控阵线圈。

(2) 成像范围：颅底至颅顶。包括全部的颅脑组织，下至枕骨大孔水平。

(3) 检查序列与要求

1) 基本检查序列：横断面 T_1WI 、 T_2WI 、矢状面 T_1WI 或 T_2WI 。层厚 $\leq 5mm$ ；颅底部或重要解剖区域，可用 $1\sim 3mm$ 层厚。

2) 辅助检查序列：脂肪抑制序列，根据病变情况可加扫冠状面。

2. 图像质量要求

(1) 颅顶至枕骨大孔水平骨质清晰显示，脑组织灰白质对比清晰，脑沟、脑裂及脑室结构显示良好。

(2) 无明显伪影或不影响结构观察。

(二) 颅骨 MRI 增强扫描

1. 检查技术要点

(1) 增强扫描前须至少有一个方位的 T_1WI 脂肪抑制图像。

(2) 注射对比剂后进行横断面、冠状面脂肪抑制 T_1WI 扫描，保证至少有一个序列与平扫 T_1WI 方位相同、参数相当。

(3) 辅助检查序列：3D 脂肪抑制快速序列。

(4) 脂肪抑制 T_1WI 高信号病灶建议使用减影技术。

2. 图像质量要求

扫描区域血管内可见明显对比剂充盈。余同颅骨 MRI 平扫。

(王绍武)

第2节 眼 眶

一、X 线检查

(一) 眼眶正位

1. 摄片技术要点

(1) 摄片体位：同颅骨正位。

(2) 投照野：20cm×25cm。

(3) 中心线：以眼眶为中心，向足侧倾斜 23°。

2. 图像质量要求

图像应清晰显示眼眶的形态、眶骨骨质改变、不透 X 线的眼球和眼眶内异物等。

(二) 眼眶侧位

1. 摄片技术要点

(1) 摄片体位：同颅骨侧位。

(2) 投照野：20cm×25cm。