


女性

NVXINGWAIYINJIYINDAOJIBINGDE
ZHENGDUANJIZHILIAO

外阴及阴道疾病的 诊断及治疗

主编 刘畅



 甘肃科学技术出版社

女性

NVXINGWAIYINJIYINDAOJIBINGDE
ZHENGDUANJIZHILIAO

外阴及阴道疾病的 诊断及治疗

主编 刘畅

 甘肃科学技术出版社

图书在版编目(CIP)数据

女性外阴及阴道疾病的诊断及治疗 / 刘畅主编. --
兰州 : 甘肃科学技术出版社, 2014. 5
ISBN 978-7-5424-1994-1

I. ①女… II. ①刘… III. ①外阴疾病—诊疗②阴道
疾病—诊疗 IV. ①R711.7

中国版本图书馆 CIP 数据核字(2014)第 104832 号

出版人 吉西平
责任编辑 陈 槟(0931-8773230)
封面设计 蔡志文
出版发行 甘肃科学技术出版社(兰州市读者大道 568 号 0931-8773237)
印 刷 兰州万易印务有限责任公司
开 本 787mm×1092mm 1/16
印 张 15
字 数 240 千
插 页 1
版 次 2014 年 6 月第 1 版 2014 年 6 月第 1 次印刷
印 数 1-1 500
书 号 ISBN 978-7-5424-1994-1
定 价 38.00 元

编 委 会

主 审:杨永秀(兰州大学第一医院)

主 编:刘 畅(兰州大学第一医院)

副主编:李文捷(兰州大学第一医院)

梁小红(张掖市甘州区人民医院)

(按姓氏笔画先后排序)

编 委:王 博(甘肃中医学院)

朱 骏(兰州大学第一医院)

李 颖(兰州大学第一医院)

张秀彩(兰州大学第一医院)

郑煜坤(兰州大学第一医院)

殷怡茹(兰州大学第一医院)

高 丽(兰州大学第一医院)

魏 敏(兰州大学第一医院)

前 言

随着时代的进步,医疗技术的推陈出新为妇产科学的发展注入了许多新概念、新观点和新技术,也显著提高了妇产科各类疾病的治愈率。但目前规范、系统、全面介绍女性外阴及阴道系统疾病的书籍较少。因此,我们结合近几年来飞速发展的妇产科新技术,收集整理了国内外大量妇产科学资料,组织编写了这本《女性外阴及阴道疾病的诊断及治疗》。

《女性外阴及阴道疾病的诊断及治疗》分女性生殖系统解剖及组织胚胎学、外阴疾病及阴道疾病3章。详细介绍了女性外阴及阴道疾病的临床表现、症状、病理诊断、鉴别诊断及治疗,同时配有大量病理图片及标本图片,便于阅读。适合各级医师阅读参考,对医学院校的本科生及研究生也有一定的参考价值。

本书邀请了多名年富力强的中青年骨干共同编写,同时邀请了妇产科专业的著名教授严格把关,同时,在成书的过程中也得到了甘肃科学技术出版社的大力支持,在此一并表示衷心感谢!

由于编写时间紧,学识水平及经验有限,难免出现疏漏甚至谬误,敬请各位读者不吝赐教。

编 者

2014年3月

目 录

第一章 女性生殖系统解剖及组织胚胎学	1
第一节 女性生殖系统解剖	1
第二节 女性生殖系统组织学	6
第三节 生殖系统的发生	16
第二章 外阴疾病	21
第一节 外阴皮肤病	21
第二节 外阴炎性疾病	38
第三节 外阴良性肿瘤	81
第四节 外阴恶性肿瘤	103
第五节 外阴囊肿	150
第三章 阴道疾病	161
第一节 阴道炎	161
第二节 阴道良性肿瘤	196
参考文献	220

第一章

女性生殖系统解剖及组织胚胎学

第一节 女性生殖系统解剖

女性生殖系统(female genital system)包括外生殖器和内生殖器两个部分。

一、外生殖器

女性外生殖器包括阴阜、大阴唇、小阴唇、阴蒂、阴道前庭、前庭球等结构(图 1-1)

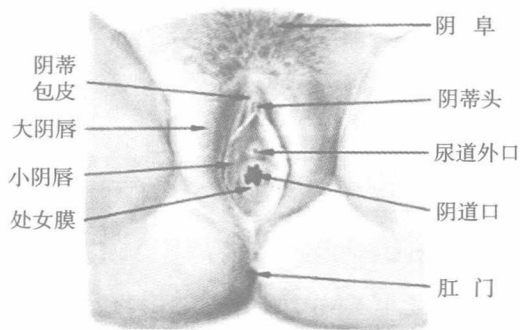


图 1-1 女性外生殖器

二、内生殖器

1. 阴道(vagina):为性交器官、月经血排出及胎儿娩出的通道。

阴道是一呈上宽下窄的肌性管道。上端包围宫颈,下端开口于阴道前庭后部。环绕宫颈周围的部分称阴道穹隆。按其位置分为前、后、左、右 4 部分,其中



后穹隆最深,与直肠子宫陷凹紧密相邻,为盆腔最低部位,临床上可经此处穿刺或引流。

阴道壁由黏膜、肌层和纤维组织膜构成,有很多横纹皱襞,故有较大伸展性。阴道黏膜呈淡红色,由复层鳞状上皮细胞覆盖,无腺体。阴道黏膜受性激素影响有周期性变化。幼女及绝经后妇女的阴道黏膜上皮甚薄,皱襞少,伸展性小,容易创伤而感染。阴道肌层由两层平滑肌纤维构成,外层纵行,内层环行,在肌层的外面有一层纤维组织膜,含多量弹力纤维及少量平滑肌纤维。阴道壁因富有静脉丛,故局部受损伤易出血或形成血肿。(图 1-2)

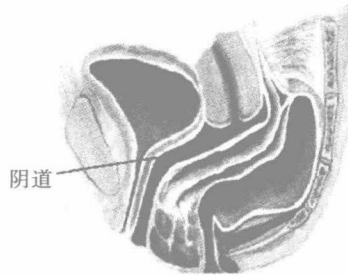


图 1-2 阴道

2. 子宫(uterus):子宫为一壁厚、腔小、以肌肉为主的器官。腔内覆盖黏膜称子宫内膜,青春期后受性激素影响发生周期性改变并产生月经;性交后,子宫为精子到达输卵管的通道;孕期为胎儿发育生长的部位;分娩时子宫收缩胎儿及其附属物娩出。

(1)形态 成人的子宫为前后略扁的倒置梨形,重 50g,长 7~8cm,宽 4~5cm,厚 2~3cm,宫腔容量 5ml。子宫上部较宽为宫体,其上部隆突部分为宫底,两侧为宫角,子宫下部成圆柱形为宫颈。宫腔上宽下窄,体颈间最狭窄处为峡部,在非孕期长 1cm,其上端解剖上较狭窄,叫解剖学内口;其下端由于黏膜组织由宫腔内膜转为宫颈黏膜,故称为组织学内口。宫颈管长约 2.5~3cm,下端为宫颈外口,宫颈下端伸入阴道内的部分叫宫颈阴道部,阴道以上的部分叫宫颈阴道上部。未产妇的宫颈外口呈圆形,已产妇的宫颈外口受分娩影响而形成横裂。

(2)组织结构 宫体和宫颈的结构不同。

①宫体:宫体壁由 3 层组织构成,外层为浆膜层(脏层腹膜),中间层为肌层,内层为子宫内膜。子宫内膜为一层粉红色黏膜组织,从青春期开始受卵巢

激素影响,其表面 2/3 能发生周期性变化称功能层;余下 1/3 靠近子宫肌层的内膜无周期性变化称基底层。子宫肌层厚,非孕时厚约 0.8cm。肌层由平滑肌束及弹力纤维所组成。肌束纵横交错如网状,大致分 3 层:外层多纵行,内层环行,中层多各方交织。肌层中含血管,子宫收缩时血管被压缩,能有效制止产后子宫出血。子宫浆膜层为覆盖宫体底部及后面腹膜,与肌层紧贴,但在子宫前面近子宫峡部处,腹膜与子宫壁结合较疏松,向前反折以覆盖膀胱,形成膀胱子宫陷凹。覆盖此处的腹膜称膀胱子宫反折腹膜,与前腹壁腹膜相连续。在子宫后面,腹膜沿子宫壁向下,至宫颈后方及阴道后壁折向直肠,形成直肠子宫陷凹亦称道格拉斯陷凹并向上与后腹膜相连续。

②宫颈:主要由结缔组织构成,亦含有平滑肌纤维、血管及弹力纤维。宫颈管黏膜上皮细胞呈单层高柱状,黏膜层有许多腺体能分泌碱性黏液,形成宫颈管内的黏液栓,将宫颈管与外界隔开。宫颈阴道部为复层鳞状上皮覆盖,表面光滑。在宫颈外口柱状上皮与鳞状上皮交界处是宫颈癌的好发部位。宫颈黏膜受性激素影响也有周期性变化。

(3)位置 子宫位于盆腔中央,膀胱与直肠之间,下端接阴道,两侧有输卵管和卵巢。子宫的正常位置呈轻度前倾前屈位,主要靠子宫韧带及骨盆底肌和筋膜的支托作用。

(4)子宫韧带 共有 4 对。(图 1-3)

①圆韧带:呈圆索形得名,长 12~14cm,由结缔组织与平滑肌组成。起于子宫双角的前面、输卵管近端的下方,然后向前下方伸展达两侧骨盆壁,再穿过腹股沟管终于大阴唇前端。圆韧带肌纤维与子宫肌纤维连接,表面为阔韧带前叶的腹膜层覆盖。有使宫底保持前倾位置的作用。

②阔韧带:覆盖在子宫前后壁的腹膜自子宫侧缘向两侧延伸达到骨盆壁,形成 2 对双层腹膜皱襞。阔韧带分为前后两叶,其上缘游离,内 2/3 部包围输卵管(伞部无腹膜遮盖),外 1/3 部移行为骨盆漏斗韧带或称卵巢悬韧带,卵巢动静脉由此穿过。在输卵管以下、卵巢附着处以上的阔韧带称输卵管系膜,其中有结缔组织及中肾管遗迹。卵巢与阔韧带后叶相接处称卵巢系膜。卵巢内侧与宫角之间的阔韧带稍增厚称卵巢固有韧带或卵巢韧带。在宫体两侧的阔韧带中有丰富的血管,神经、淋巴管及大量疏松结缔组织称宫旁组织。子宫动静



脉和输尿管均从阔韧带基底部穿过。

③主韧带:在阔韧带的下部,横行于宫颈两侧和骨盆侧壁之间,为一对坚韧的平滑肌与结缔组织纤维束,又称宫颈横韧带,起固定宫颈位置的作用,为保持子宫不致向下脱垂的主要结构。

④宫骶韧带:从宫颈后面的上侧方(相当于组织学内口水平),向两侧绕过直肠到达第2、3骶椎前面的筋膜。韧带含平滑肌和结缔组织,外有腹膜遮盖,短厚有力,将宫颈向后向上牵引,维持子宫处于前倾位置。若上述韧带、骨盆底肌和筋膜薄弱或受损伤,可导致子宫位置异常,形成不同程度的子宫脱垂。

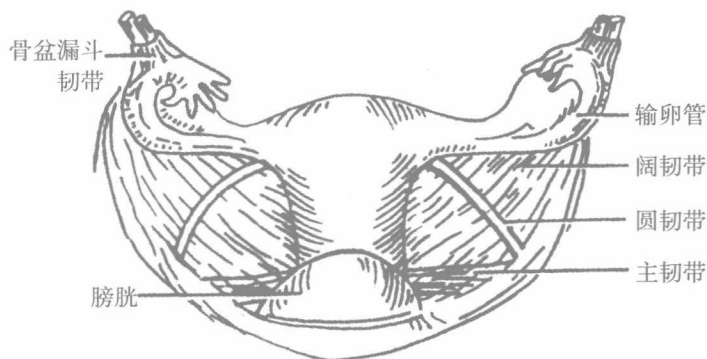


图 1-3 子宫韧带图

3. 输卵管(uterine tube)

输卵管为卵子与精子相遇的场所,也是向宫腔运送受精卵的管道。为一对细长而弯曲的管,位于子宫阔韧带的上缘内,内侧与宫角相通,外端游离,与卵巢接近。全长约8~14cm。根据输卵管的形态由内向外可分为4部分:间质部为通入子宫壁内的部分,狭窄而短,长1cm;峡部在间质部外侧,管腔较窄,长2cm;壶腹部在峡部外侧,管腔较宽大,长5~8cm;伞部为输卵管的末端,开口于腹腔,游离端呈漏斗状,有许多须状组织。伞的长度不一,多为1~1.5cm,有“拾卵”作用。(图1-4)

输卵管壁由3层构成:外层为浆膜层,为腹膜的一部分,亦即阔韧带上缘;中层为平滑肌层,由内环行、外纵行的两层平滑肌组成,常有节奏地收缩,能引起输卵管由远端向近端的蠕动;内层为黏膜层,由单层高柱状上皮组成,上皮细胞分为纤毛细胞、无纤毛细胞、楔状细胞及未分化细胞4种。纤毛细胞的纤毛

摆动有助于运送卵子;无纤毛细胞有分泌作用(又称分泌细胞);楔形细胞可能为无纤毛细胞的前身;未分化细胞亦称游走细胞,为上皮的储备细胞,其他上皮细胞可能由它产生或补充。输卵管肌肉的收缩和黏膜上皮细胞的形态、分泌及纤毛摆动均受性激素影响,有周期性变化。

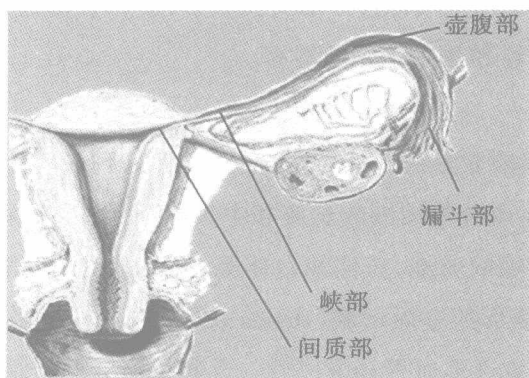


图 1-4 输卵管

4. 卵巢(ovary)

卵巢位于骨盆侧壁的卵巢窝内,左右各一,灰红色,质较韧硬,呈扁椭圆形,分上下端、前后缘、内外面,前缘有血管神经出入称卵巢门。卵巢上下端分别有卵巢悬韧带和卵巢固有韧带。卵巢是实质性器官,浅层为皮质,深层为髓质。皮质内藏有胚胎时期已生成的原始卵泡。幼女者表面平滑,性成熟后,由于卵泡的膨大和排卵后结瘢,致使其表面往往凹凸不平。卵巢的大小和形状,也因年龄不同而异。(图 1-5)

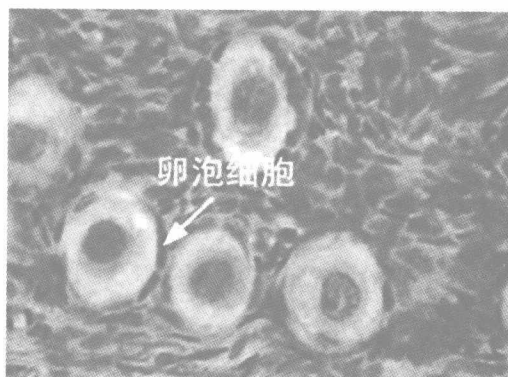


图 1-5 卵巢



第二节 女性生殖系统组织学

女性生殖系统(female reproductive system)由卵巢、输卵管、子宫、阴道和外生殖器组成。卵巢产生卵细胞,分泌女性激素;输卵管输送生殖细胞,是受精部位;子宫是产生月经和孕育胎儿的器官。

一、卵巢

卵巢表面为单层立方或扁平的表面上皮,上皮下为薄层致密结缔组织构成的白膜。卵巢实质分为周围的皮质和中央的髓质,二者无明显界限。皮质很厚,含不同发育阶段的卵泡、黄体和白体等,这些结构之间有特殊的结缔组织,主要由低分化的梭形的基质细胞(stroma cell)、网状纤维及散在的平滑肌纤维构成。髓质较小,有许多血管和淋巴管。近卵巢门处的结缔组织内有少量门细胞(hilus cell),其结构和功能类似睾丸间质细胞,可分泌雄激素。(图 1-6)

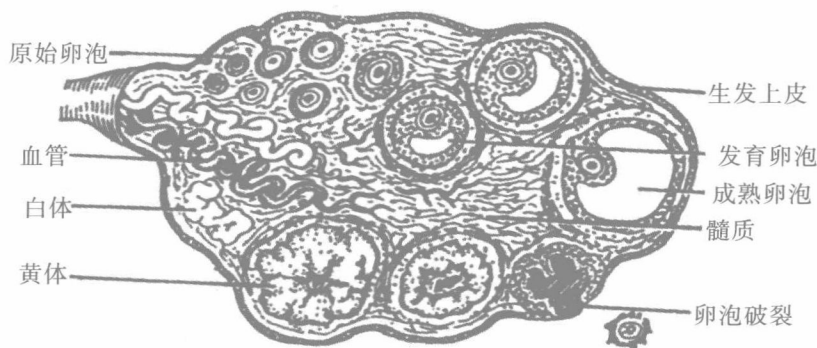


图 1-6 卵巢的组织学结构

(一) 卵泡的发育与成熟

卵泡发育从胚胎时期已经开始,第 5 个月胚胎的双侧卵巢有原始卵泡近 700 万个,以后逐渐减少,出生时尚有 100 万~200 万个,青春期时仅存 4 万个。青春期后,在垂体分泌的卵泡刺激素(FSH)和黄体生成素(LH)作用下,卵泡陆续开始发育。一个卵泡从发育至成熟约需 85 天。在一个月经周期,一般只有一个卵泡成熟并排卵;通常左右卵巢交替排卵。女性一生约排 400 个卵,其

余均退化。绝经期后,排卵停止。卵泡发育分为原始卵泡、初级卵泡、次级卵泡和成熟卵泡四个阶段。

1. 原始卵泡 (primordial follicle) (始基卵泡) 位于皮质浅层,数量多,体积小,由一个初级卵母细胞(primary oocyte)和周围一层扁平的卵泡细胞(follicular cell)构成。初级卵母细胞为圆形,直径约 40um,胞质嗜酸性,核大而圆,染色浅。电镜观察,胞质中有较多线粒体、板层状排列的滑面内质网和高尔基复合体等。初级卵母细胞是在胚胎时期由卵原细胞(oogonia)分裂分化形成,并长期(12—50 年不等)停滞在第一次减数分裂前期,直至排卵前才完成分裂。卵细胞较小,与结缔组织之间有基膜。

2. 初级卵泡 (primary follicle) (窦前卵泡)从青春期开始,在 FSH 的作用下,原始卵泡陆续发育为初级卵泡。初级卵母细胞增大,核糖体、粗面内质网等增多;在靠近质膜的胞质中出现电子致密的溶酶体,称皮质颗粒(cortical granule),内含的酶类将在受精过程中发挥重要作用。卵泡细胞增生,由扁平变为立方或柱状,由单层变为多层(5~6 层);最里面的一层卵泡细胞为柱状,呈放射状排列,称放射冠(corona radiata)。在初级卵母细胞与放射冠的卵泡细胞之间出现一层均质状、折光性强、嗜酸性的透明带(zona pellucida)。构成透明带的蛋白(zonaprotein,ZP)有三种,即 ZP1、ZP2 和 ZP3,是由初级卵母细胞和卵泡细胞共同分泌的。其中 ZP3 为精子受体,在受精过程中,对卵细胞与精子的相互识别和特异性结合具有重要意义。电镜下,可见卵泡细胞的纤细突起穿入透明带与初级卵母细胞的微绒毛或胞膜接触,并有缝隙连接。有实验显示,卵泡细胞可以通过缝隙连接,向被透明带包裹的初级卵母细胞传递营养和与卵母细胞发育有关的信息分子。卵泡细胞开始分泌少量液体,和来自卵泡外毛细血管的渗出液积聚在细胞之间,形成一些小的腔隙。

3. 次级卵泡(secondary follicle)(窦状卵泡)由初级卵泡继续发育形成。其卵泡细胞增至 6~12 层,其中的小腔隙逐渐融合成一个大腔,称卵泡腔(follicular antrum),腔内充满卵泡液。具有卵泡腔的卵泡(包括成熟卵泡)又称囊状卵泡(antral follicle)。卵泡液含有营养成分、雌激素和多种生物活性物质,与卵泡的发育有关。随着卵泡液增多,卵泡腔扩大,初级卵母细胞、透明带、放射冠及部分卵泡细胞突入卵泡腔内形成卵丘(cumulus oophorus);卵泡腔周围的数层



卵泡细胞形成卵泡壁,称颗粒层(stratum granulosum),卵泡细胞改称颗粒细胞(granulosa cell)。初级卵泡和次级卵泡合称生长卵泡(growing follicle)。与卵泡生长相伴随,周围的基质细胞向卵泡聚集,形成卵泡膜(theca folliculi)。卵泡膜分化为两层。内层毛细血管丰富,基质细胞分化为多边形或梭形的膜细胞(theca cell),具有类固醇激素分泌细胞的特征;外层有环行排列的胶原纤维和平滑肌纤维。膜细胞合成雄激素,雄激素透过基膜,在颗粒细胞内转化为雌激素,故雌激素是由两种细胞联合产生的。雌激素少量进入卵泡液,大部分进入血液循环,作用于子宫等靶器官。

4. 成熟卵泡(mature follicle)(排卵前卵泡)在FSH作用的基础上,经LH的刺激,次级卵泡发育为成熟卵泡。初级卵母细胞直径可达125~150 μ m。卵泡由于卵泡液急剧增多而体积显著增大,直径可超过2cm;但颗粒细胞的数目不再增加,因此卵泡壁越来越薄,卵泡向卵巢表面突出。在排卵前36~48小时,初级卵母细胞恢复并完成第一次减数分裂,形成次级卵母细胞(secondary oocyte)和第一极体(first polar body)。第一极体很小,含细胞核与极少量胞质,位于次级卵母细胞与透明带之间的卵周隙(perivitelline space)内。次级卵母细胞迅速进入第二次减数分裂,停滞在分裂中期。

(二)排卵

成熟卵泡破裂,次级卵母细胞从卵巢排出的过程称排卵(ovulation)。排卵一般发生在月经周期的第14天。排卵前,成熟卵泡突出卵巢表面可达1cm,致使局部卵前壁、卵泡膜、白膜变薄缺血,形成半透明的卵泡小斑(follicular stigma);卵丘与卵泡壁分离,漂浮在卵泡液中。排卵时,小斑处的组织被蛋白水解酶和胶原酶分解而破裂,卵泡膜外层的平滑肌纤维收缩,于是,次级卵母细胞连同放射冠、透明带和卵泡液排出。此时,输卵管漏斗部的伞端正覆盖在卵巢表面,将所排卵摄入。次级卵母细胞于排卵后24小时内若不受精,即退化消失;若受精,则继续完成第二次减数分裂,形成单倍体(23,X)的卵细胞(ovum)和一个第二极体(图1-7,1-8)。

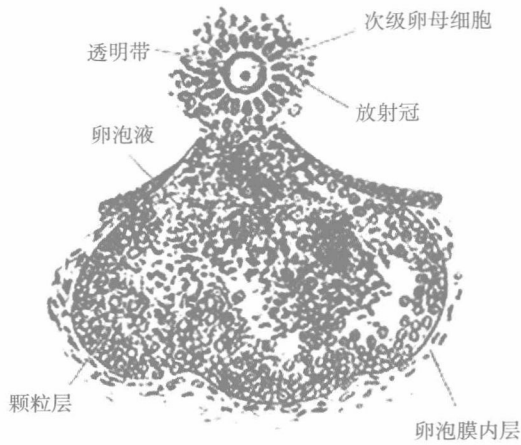


图 1-7 成熟卵泡排卵模式图

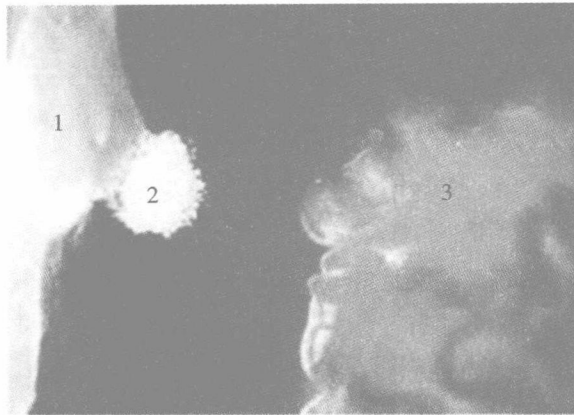


图 1-8 卵巢排卵

1. 卵巢 2. 卵母细胞和放射冠 3. 输卵管漏斗部

(三) 黄体

排卵后,残留在卵巢内的卵泡颗粒层和具有内分泌功能的细胞团,新鲜时显黄色,故称黄体(corpus luteum)。其中的颗粒细胞增殖分化为颗粒黄体细胞(granular lutein cell),其数量多,体积大,染色浅,位于黄体中央,具有类固醇激素分泌细胞的结构特点,分泌孕激素(progesterone)。膜细胞改称膜黄体细胞(theca lutein cell),其数量少,体积小,胞质和核染色较深,主要位于黄体周边,与颗粒黄体细胞协同作用分泌雌激素。若排出的卵没有受精,黄体维持 12~14 天后退化,称月经黄体。黄体退化后被致密结缔组织取代,成为瘢痕样的白体



(corpus albicans)。若受精,在胎盘分泌的绒毛膜促性腺激素的刺激下,黄体继续发育,直径可达 4~5cm,称妊娠黄体。妊娠黄体除分泌大量的孕激素和雌激素外,还分泌肽类的松弛素(relaxin),这些激素促使子宫内膜增生,子宫平滑肌松弛,以维持妊娠。妊娠黄体可存在 4~6 个月,然后退化为白体,其内分泌功能被胎盘细胞取代(图 1-9)。

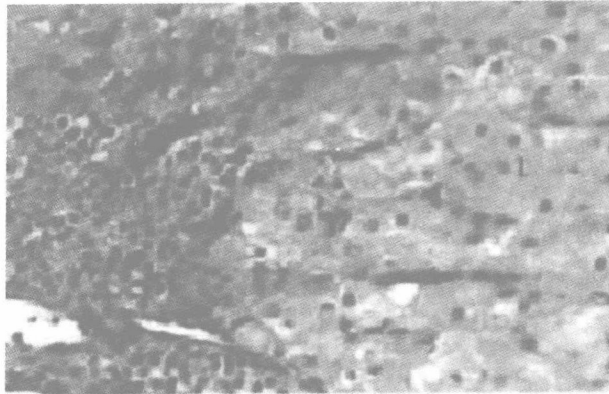


图 1-9 黄体

(四)闭锁卵泡

从胎儿时期至出生后,乃至整个生殖期,绝大多数卵泡不能发育成熟,它们在发育的各个阶段停止生长并退化,退化的卵泡称闭锁卵泡(atretic follicle)。卵泡闭锁是一种细胞凋亡过程。其中的初级卵母细胞自溶消失;死亡的卵泡细胞或颗粒细胞被巨噬细胞和中性粒细胞吞噬;透明带塌陷成为不规则的嗜酸性环状物,存留较长一段时间后也消失。膜细胞可形成不规则的细胞索团,散在于结缔组织中,称间质腺(interstitial gland),其细胞增大呈多边形,能分泌雌激素。间质腺于人很少,于猫及啮齿动物较发达。

二、输卵管

输卵管分子宫部、峡部、壶腹部和漏斗部,管壁由内向外依次分为黏膜、肌层和浆膜(图 1-10)。黏膜由单层柱状上皮和固有层构成。黏膜向管腔突出形成纵行、有分支的皱襞,故管腔很不规则。皱襞于壶腹部最发达,高而多分支,此处为受精发生的部位。上皮由分泌细胞和纤毛细胞构成。分泌细胞的分泌物构成输卵管液,可营养卵、辅助卵的运行。纤毛细胞的纤毛向子宫方向摆动,可

将卵推向子宫,并阻止细菌进入腹膜腔。当精子进入输卵管后,受纤毛摆动造成的阻力,只有少数运动能力强的精子才能到达壶腹部,与卵细胞会合。输卵管上皮受卵巢激素的作用而出现周期性变化,两种细胞均在卵巢排卵前后最为活跃,表现为纤毛细胞变高,纤毛增多,分泌细胞分泌功能旺盛。固有层为薄层的结缔组织,含有丰富的毛细血管和散在的平滑肌纤维。肌层由内环行与外纵行的两层平滑肌构成,于峡部最厚,于壶腹部较薄。

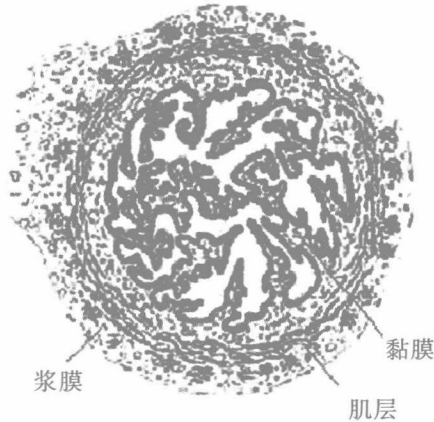


图 1-9 输卵管壶腹部

三、子宫

子宫为厚壁的肌性器官,分底部、体部和颈部;子宫壁由外向内分为外膜、肌层和内膜。

(一) 子宫底部和体部

1. 外膜(perimetrium) 为浆膜层(脏层腹膜)。
2. 肌层(myometrium) 很厚,由成束或成片的平滑肌构成,肌束间有结缔组织,可分为黏膜下层、中间层和浆膜下层。浆膜下层和黏膜下层较薄,平滑肌呈纵行。中间层最厚,含有许多血管,平滑肌分为内环行与外斜行。子宫的平滑肌纤维长约 50um。在妊娠期,平滑肌纤维受卵巢激素的作用,不仅增大(可长达 500um),而且分裂增殖,使肌层显著增厚。结缔组织中未分化的间充质细胞也增殖分化为平滑肌纤维。分娩后肌纤维迅速恢复正常大小,部分肌纤维凋亡。

3. 内膜(endometrium) 由单层柱状上皮和固有层构成。上皮由分泌细胞