

erxue zhiliaoxue

耳穴治疗学

第二版



◎
黄丽春
编著



科学技术文献出版社
SCIENTIFIC AND TECHNICAL DOCUMENTATION PRESS

耳穴治疗学

第二版

黄丽春 编著



科学技术文献出版社
SCIENTIFIC AND TECHNICAL DOCUMENTATION PRESS

· 北京 ·

图书在版编目 (CIP) 数据

耳穴治疗学 / 黄丽春编著. —2版. —北京: 科学技术文献出版社, 2017.2
ISBN 978-7-5189-2373-1

I. ①耳… II. ①黄… III. ①耳—穴位疗法 IV. ①R245.9

中国版本图书馆 CIP 数据核字 (2017) 第 030364 号

耳穴治疗学 (第二版)

策划编辑: 付秋玲

责任编辑: 付秋玲

责任出版: 张志平

出 版 者 科学技术文献出版社
地 址 北京市复兴路15号 邮编 100038
编 务 部 (010) 58882938, 58882087 (传真)
发 行 部 (010) 58882868, 58882874 (传真)
邮 购 部 (010) 58882873
官 方 网 址 www.stdp.com.cn
发 行 者 科学技术文献出版社发行 全国各地新华书店经销
印 刷 者 北京京师印务有限公司
版 次 2017年2月第2版 2017年2月第1次印刷
开 本 787×1092 1/16
字 数 496千
印 张 22 彩插16面
书 号 ISBN 978-7-5189-2373-1
定 价 58.00元



版权所有 违法必究

购买本社图书, 凡字迹不清、缺页、倒页、脱页者, 本社发行部负责调换

作者简介



黄丽春，女，1937年11月30日出生。满族。主任医师、教授。酷爱耳医学专业，善于刻苦钻研，努力探讨耳穴的奥秘，从事耳穴专业36年来，已在耳医学界作出卓越成绩，并享有盛名。曾为美国国际耳医学研究培训中心总裁、中国针灸学会耳穴诊断治疗专业委员会理事、中国针灸学会耳穴治疗研究学组组长、中国针灸学会讲师团秘书处成员、中国子午流注医药学研究会副会长、北京中医药大学耳穴研究会顾问、全军中医气功培训中心教授、北京国际针灸培训班教授。现任美国中西医结合自然医学院教授、美国大西洋中医学院教授、美国自由医学院博士生导师、全美中医公会学术部顾问。

1993—1994年，被国防部外事局，总后卫生部选派参加全军针灸专家组，并任专家组组长到国外讲学，由于讲学成绩卓著，获古巴政府授予的“战斗友谊”勋章和证书。2002年11月，在波多黎各召开的第四届世界耳医学大会上获得世界第一名，并给予终生研究成就奖。多次受邀至美国各州和世界许多国家医学院，中西医、针灸公会授课讲学。

在耳医学事业上的研究贡献有：

1. 根据耳穴的特性提出耳穴类型的六种分类法 即相应部位穴位、五脏六腑的穴位、内分泌系统穴位、神经系统穴位、特定穴、耳背穴位和其他，并提出有点、区、沟、线、经等，这些穴位对耳穴定性诊断有特定意义，在治疗上有特异性。1999年在全美中医公会学术交流

大会上发表了新耳背穴位图，其中有七个点、五个沟、四个区、上下两个三角区。

2. 耳穴功能上的归类 根据多年的临床实践和穴位特异性验证，把具有同类功能的有协同作用的耳穴组合在一起，组成 46 组配方，并作记忆口诀，便于记忆及临床应用，提高耳穴治疗效果。

3. 揭示耳廓与人体分布规律的关系学说 应用这种关系学说对耳穴的定位诊断、鉴别诊断有独特作用，以此穴位分布对应关系，在治疗上有加强治疗效果的作用。

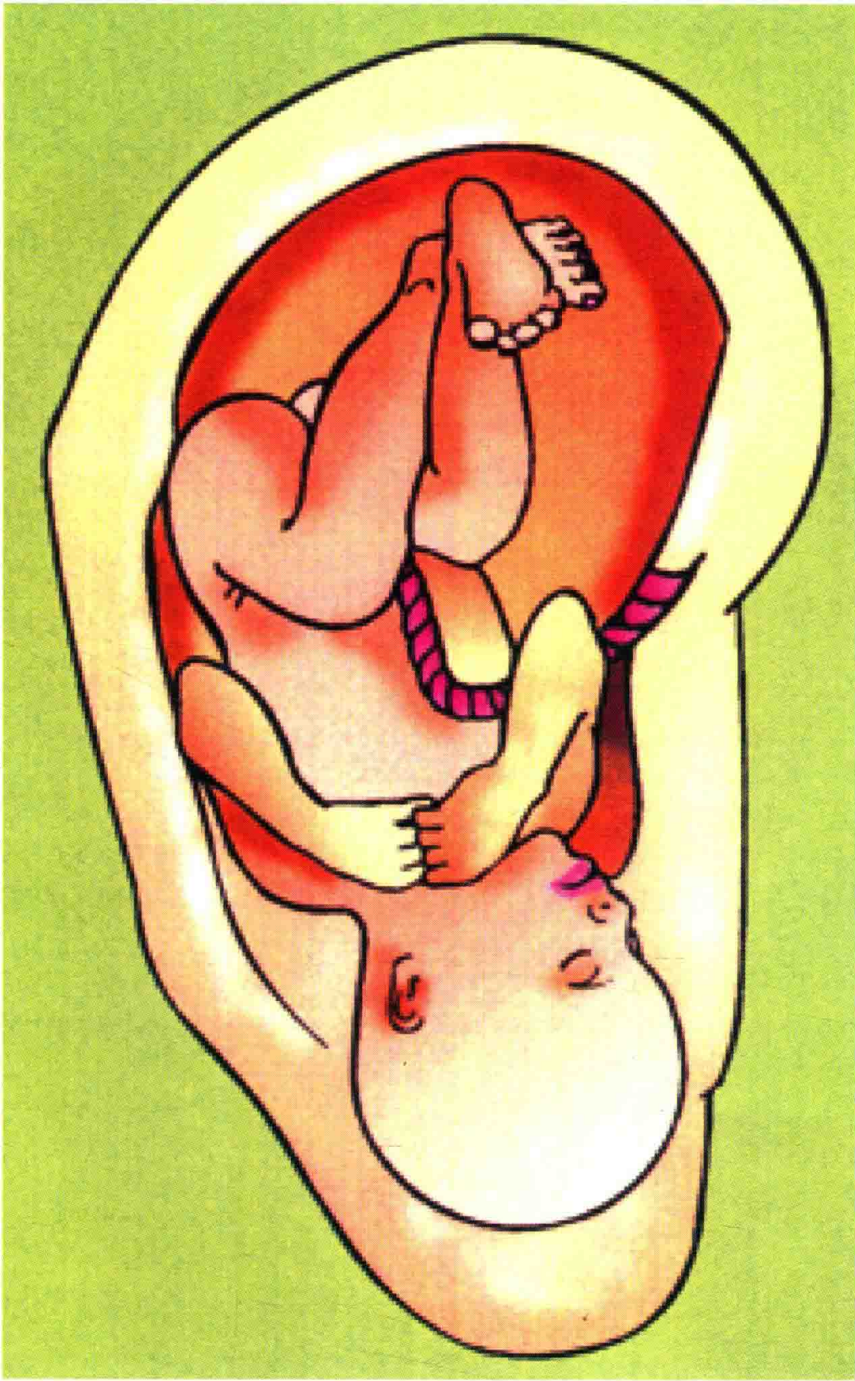
4. 为耳穴诊断及治疗提出理论基础

5. 在耳穴诊断上综合系列诊断法 一视、二触、三测听、四辨证。

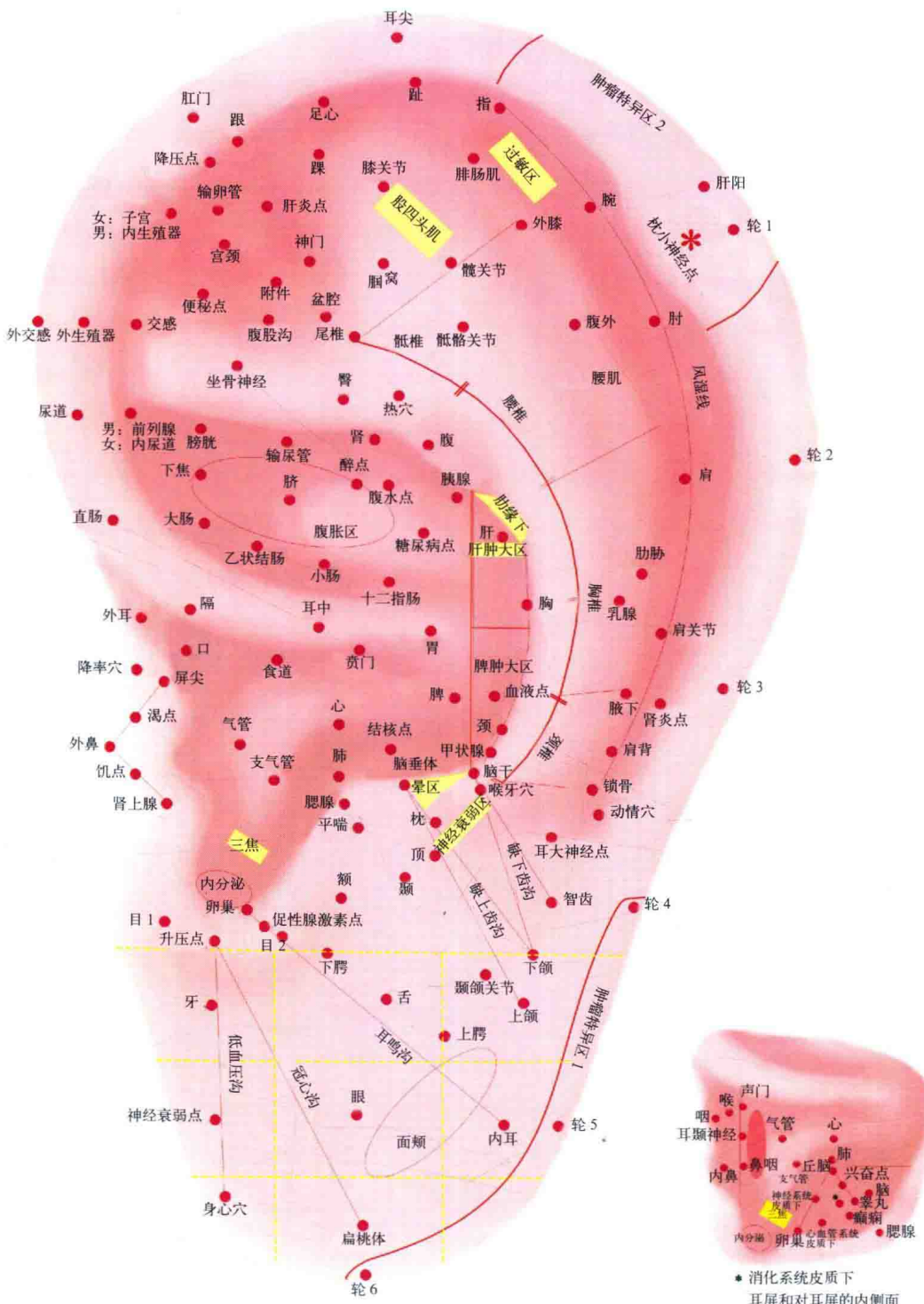
在耳穴诊断中，为不遗漏一个阳性反应点的变化，检测出人体的健康状况，笔者将 150 余个重要穴位构划成线及不同图形，根据人体生理学、解剖学及耳廓的病理形态进行探测。这种穴位构线法，既便于机体各脏腑器官系统检查，又便于诊断和掌握。

6. 在治疗的手法上 根据钥匙和锁孔的关系，提出指功发热法，特别对痛症及痹症的患者治疗时加气功可有立竿见影的疗效。指功发热法是将体内丹田之气行至到贴压穴位的拇指和食指上，然后从轻到重施行气功将气输至病所，病人得气后即可气到病除。

7. 著作 笔者在从事耳穴诊断治疗中，不断总结并撰写耳医学方面书籍，受到耳针工作者的欢迎。在耳穴研究中结合自己的临床实践，将耳穴从类型及功能上进行全面细致的归类，在《耳穴诊断学》著作中介绍了耳穴各种诊断法及综合系列诊断法，并对临床常见病提出诊断及鉴别诊断。在本书中总结了大量临床有效的取穴治疗及依据，并介绍了耳穴的防病、美容、摄生、抗衰老，在耳穴诊治疾病的原理上做了叙述，从而使耳穴诊断及治疗理论更加系统化、科学化、条理化，为从事耳穴研究的工作人员提供较全面的应用范围。



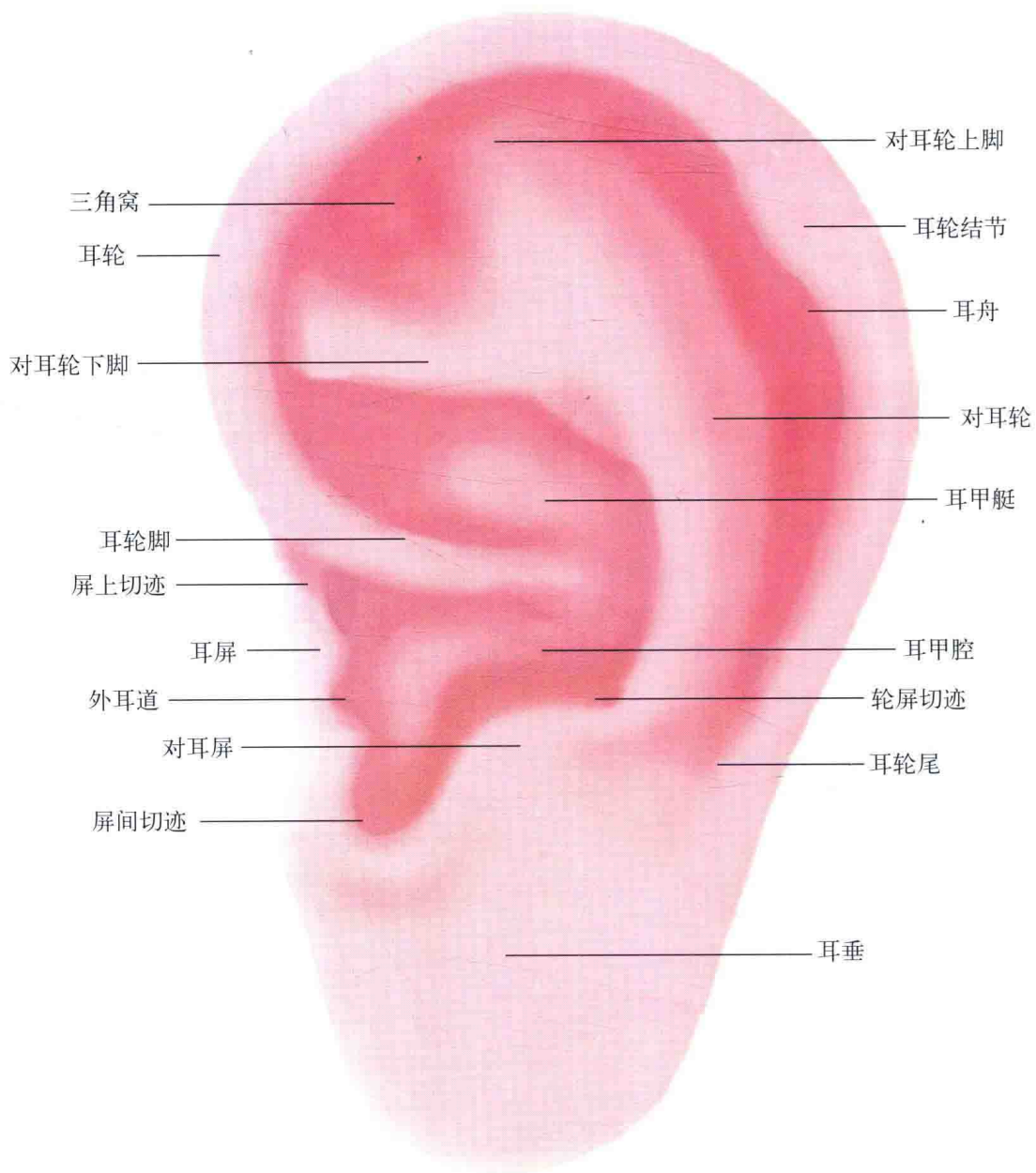
彩图 1 耳廓胚胎倒影图



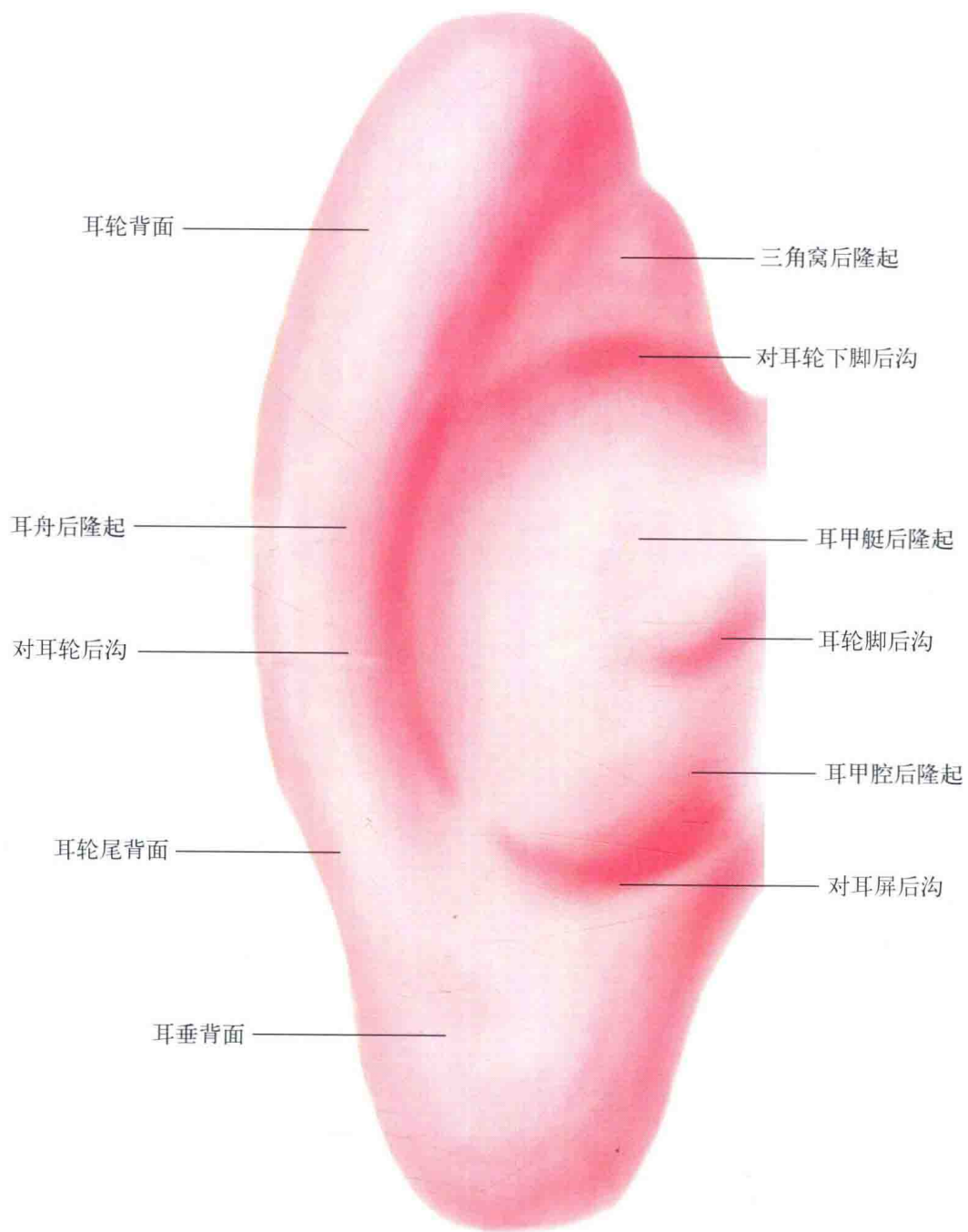
* 消化系统皮质下
耳屏和对耳屏的内侧面

插图 左耳

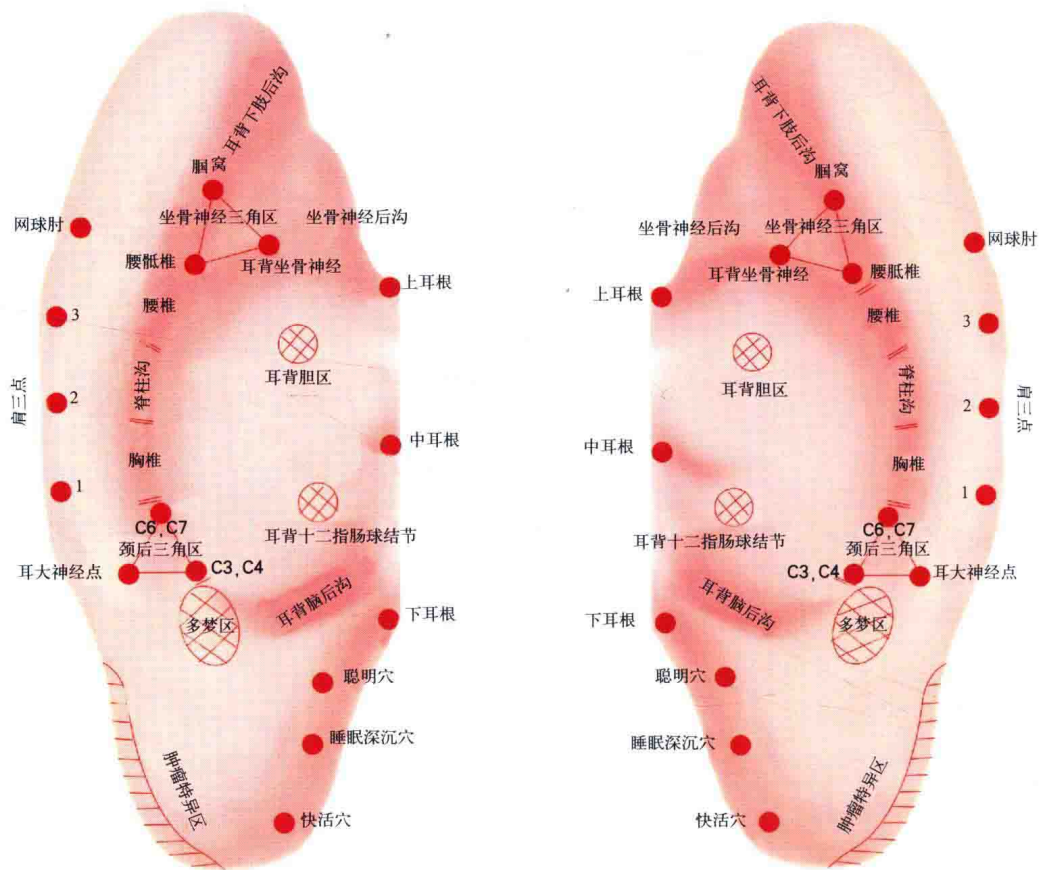
彩图 3 耳穴诊断治疗穴位图



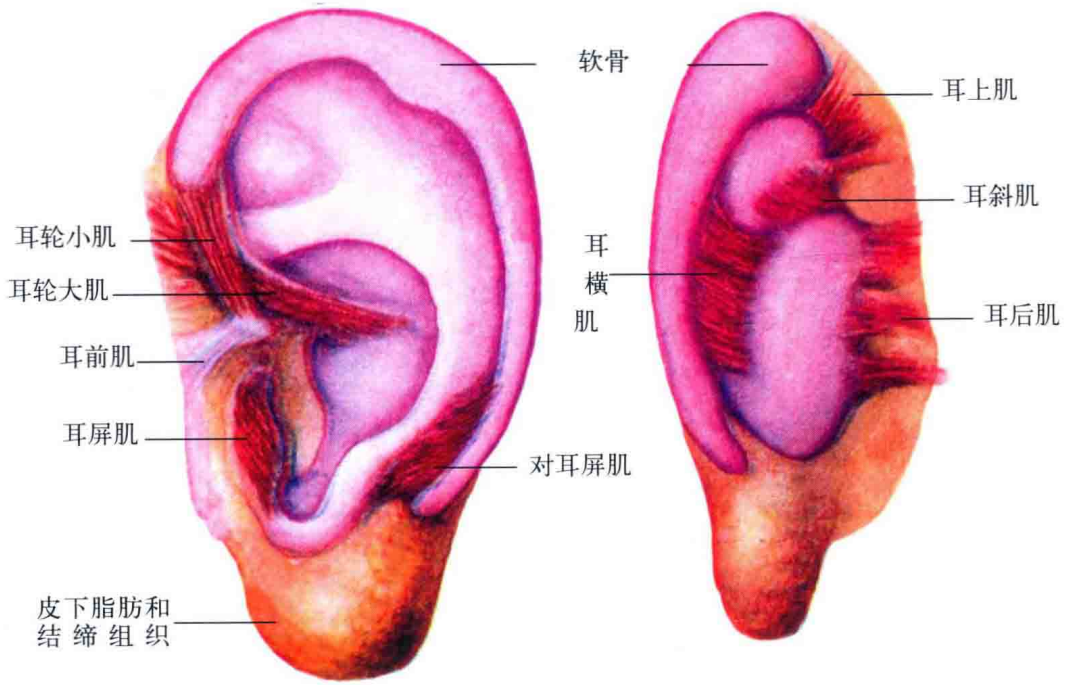
彩图 4 耳廓正面解剖名称图



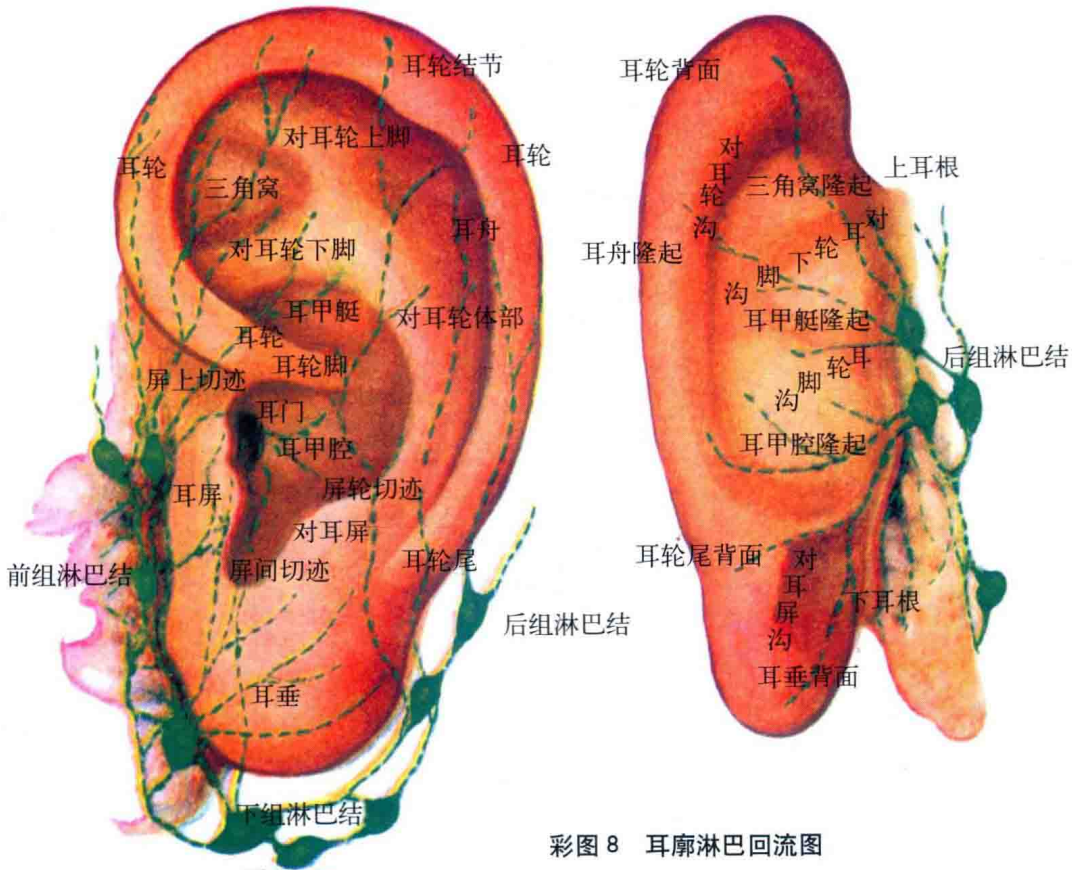
彩图 5 耳背解剖名称图



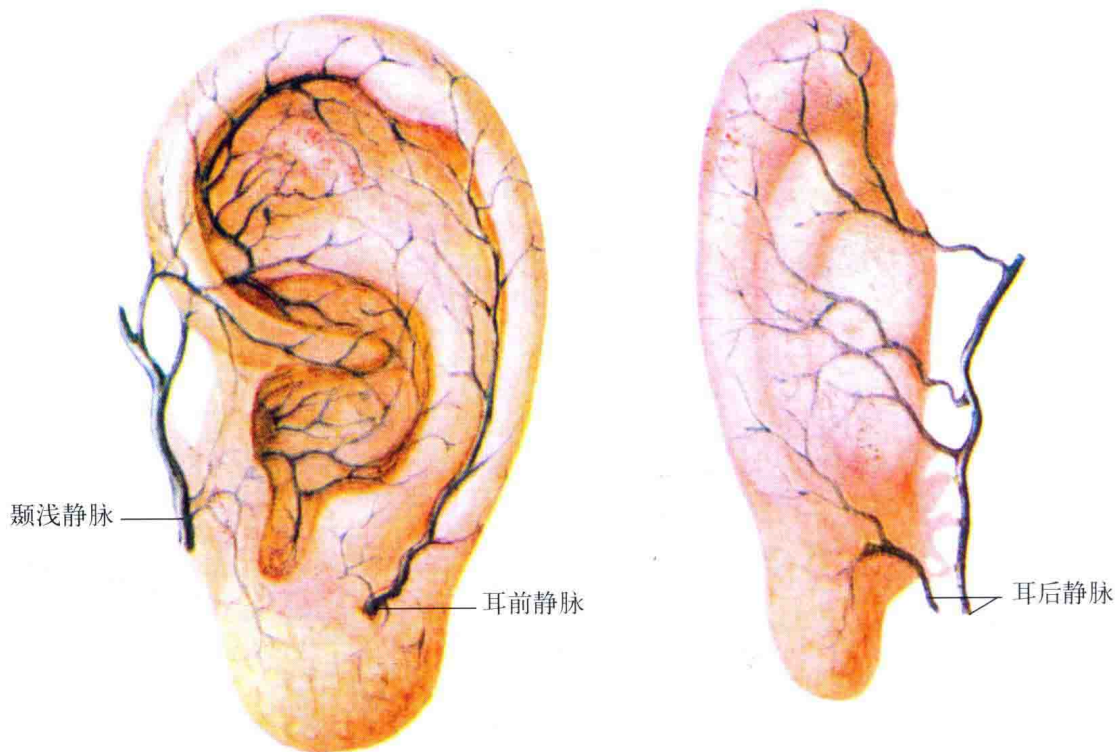
彩图 6 耳背诊断治疗穴位图



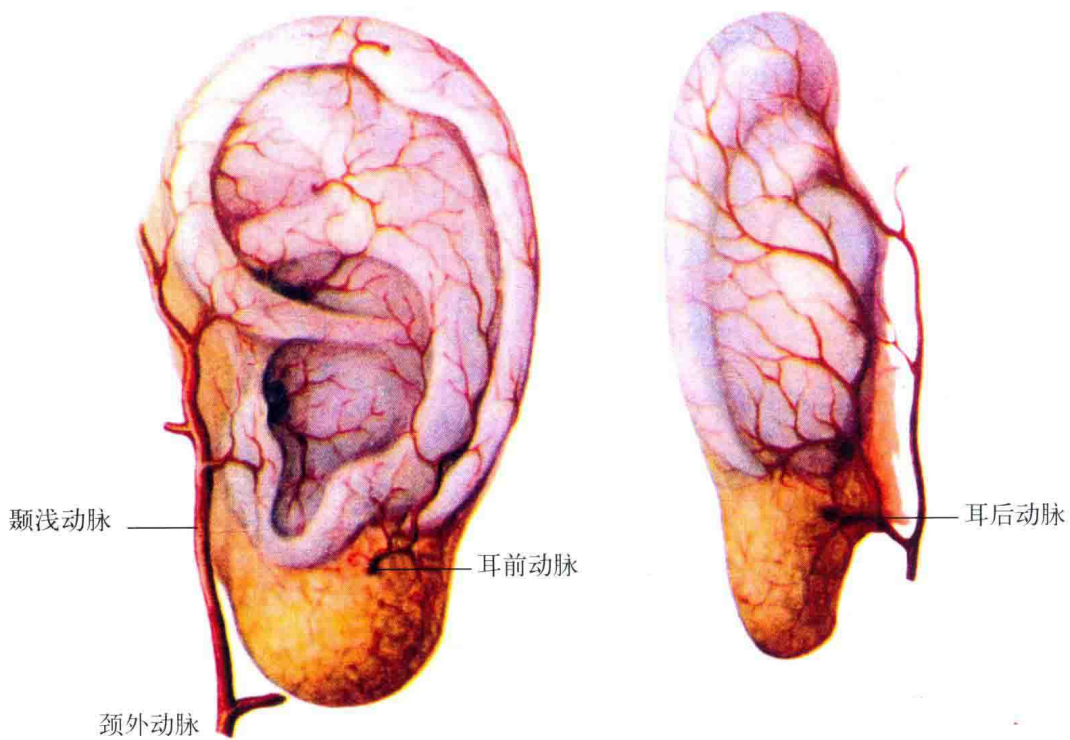
彩图 7 耳廓的软骨和肌肉图



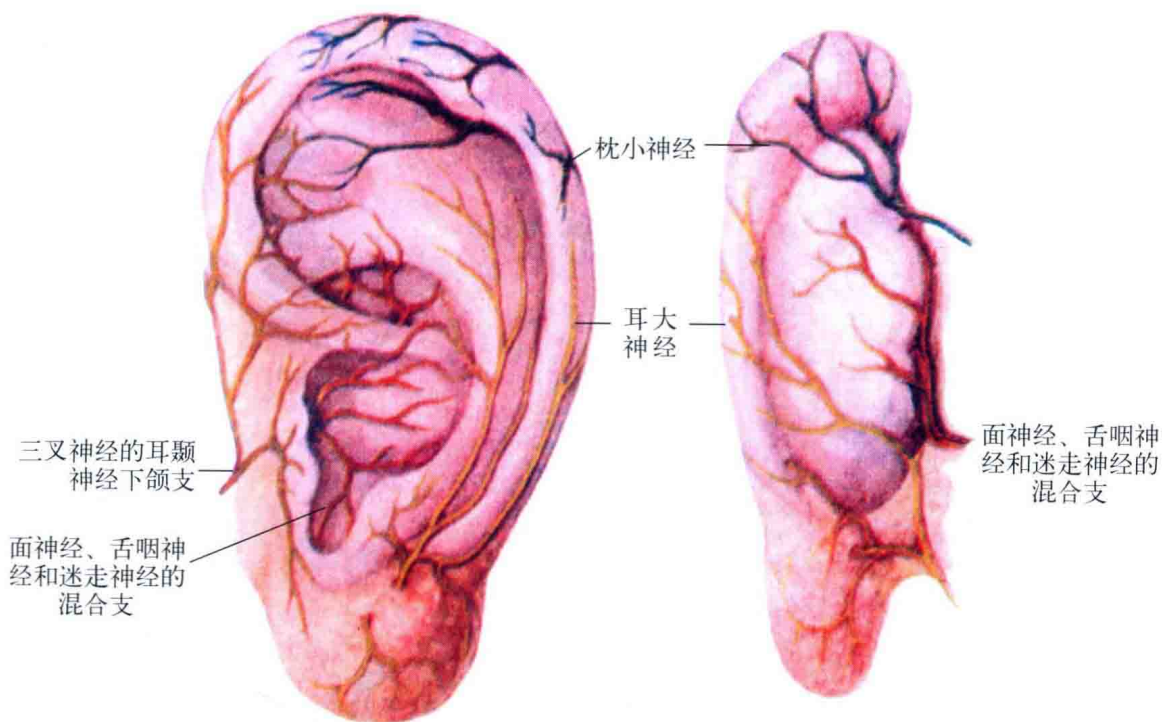
彩图 8 耳廓淋巴回流图



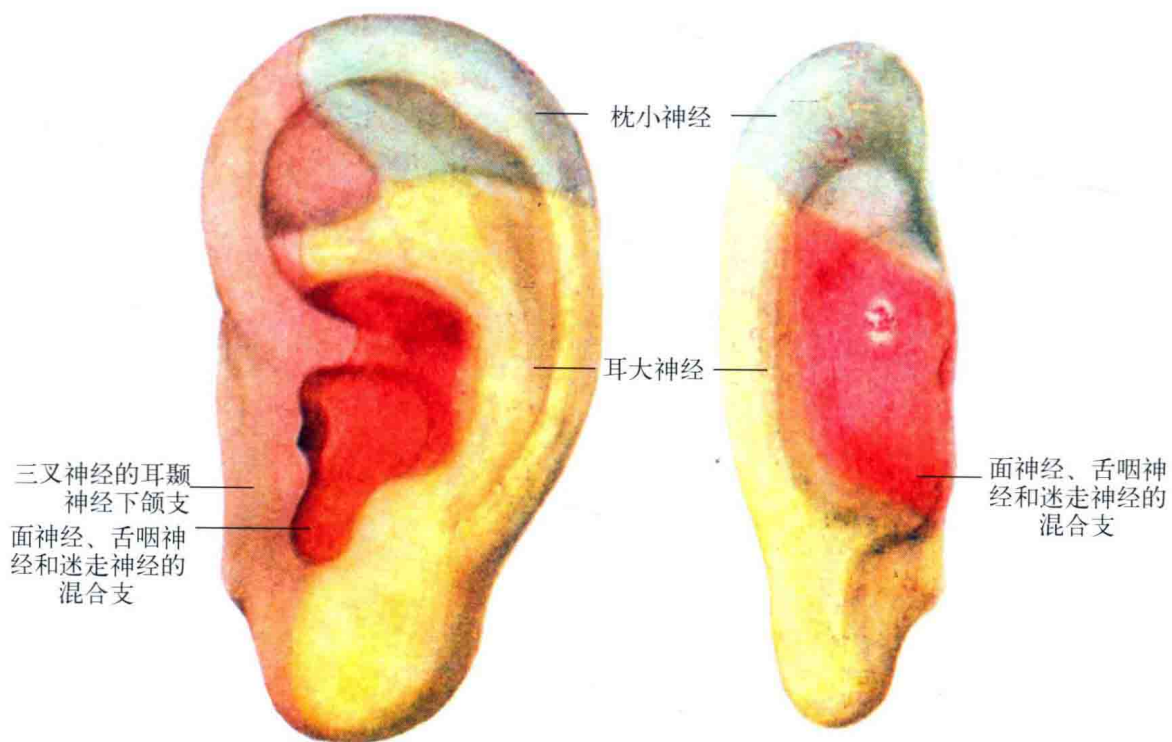
彩图 9 耳廓的静脉回流图



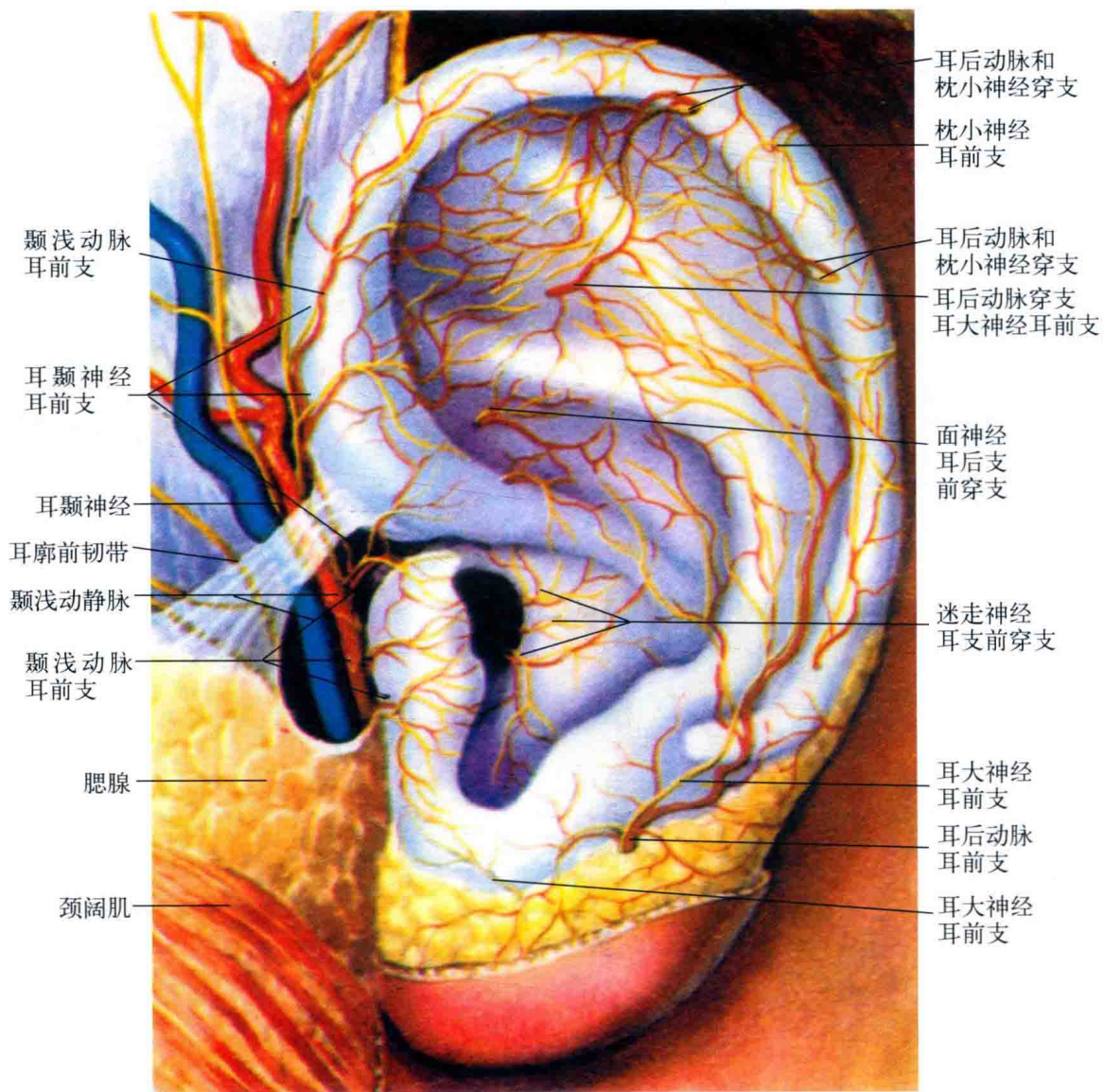
彩图 10 耳廓的动脉供应图



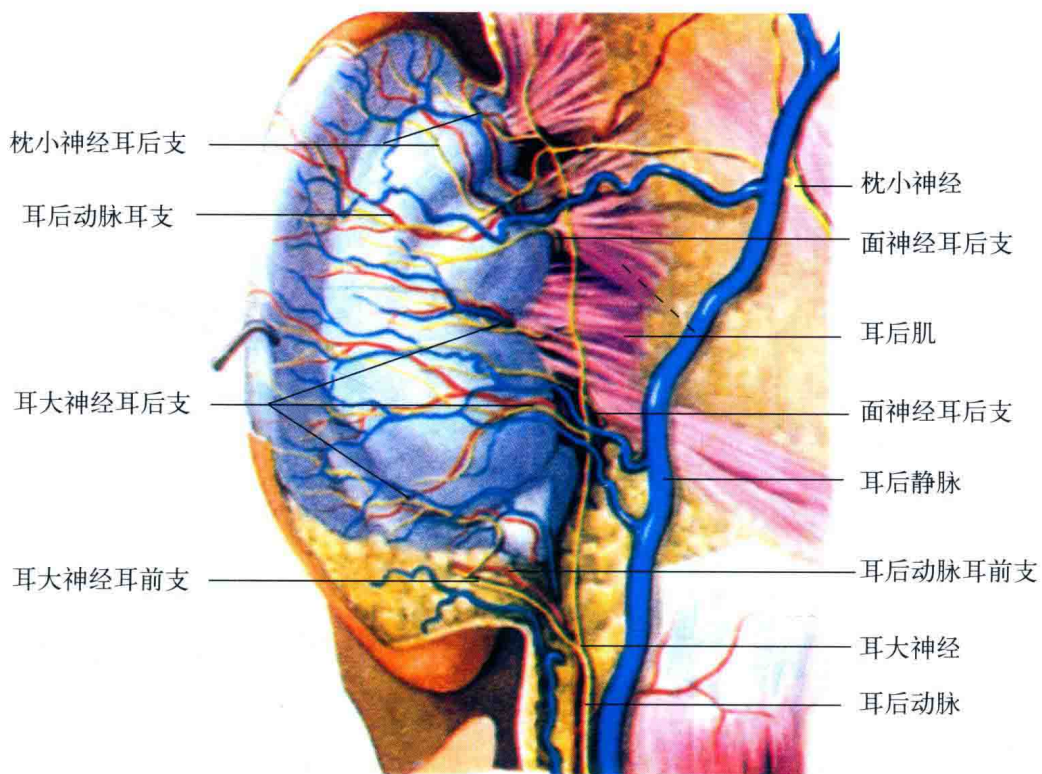
彩图 11 耳廓上各神经主要分支



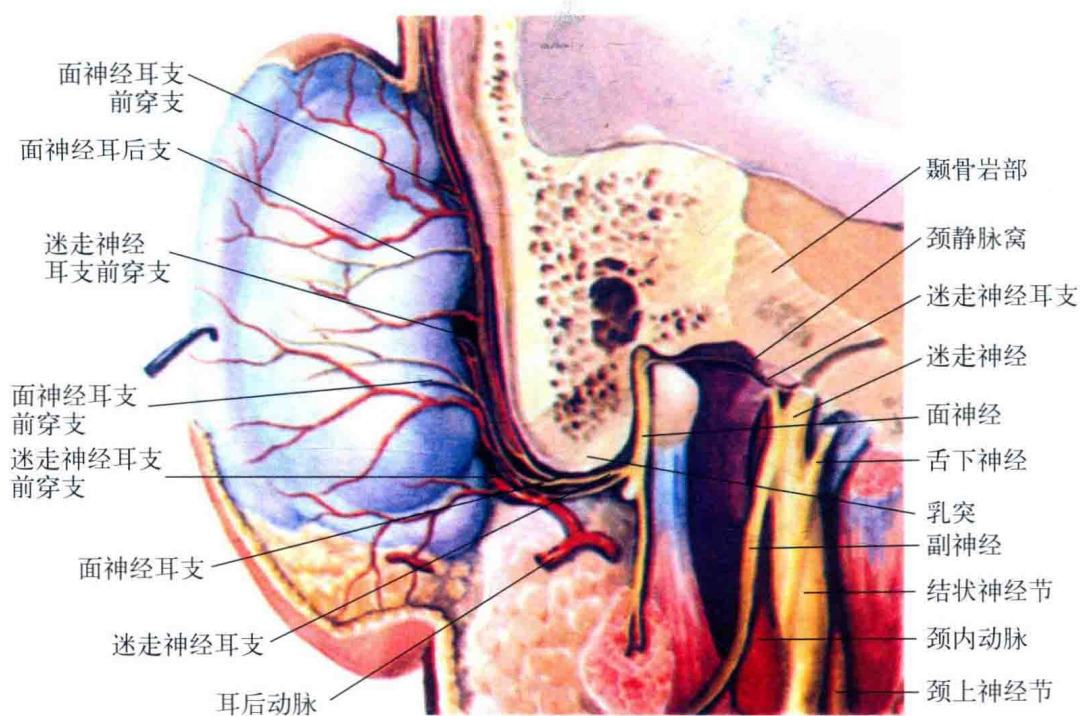
彩图 12 耳廓上神经支配的大致分区图



彩图 13 耳廓前面局部解剖图



彩图 14 耳廓后面局部解剖图 (浅层)



彩图 15 耳廓后面局部解剖图 (深层)