家畜普通病学

JIACHU PUTONGBIN XUE

下

江苏农学院畜牧兽医系普通病组

1974

目　　录

（下）

第十三章　怀孕与分娩 ……309

第一节　动物的怀孕期 ……309

第二节　胎膜及其作用 ……309

一、羊膜(309)　二、尿膜(310)　三、绒毛膜(310)

四、卵黄囊(310)　五、胎盘(311)　六、脐带(311)

第三节　怀孕诊断及产前检查 ……312

一、问诊和一般外貌观察(312)　二、腹壁触诊(312)

三、阴道检查(313)　四、直肠检查(314)

第四节　分　娩 ……317

一、分娩发生的原因(317)　二、产道(318)　三、分娩时胎儿与

产道的相互关系(319)　四、正常分娩过程(320)　五、助产(323)

第五节　难　产 ……324

一、难产及其助产方法(330)　二、截胎术(352)

第十四章　产科疾病 ……363

第一节　怀孕期疾病 ……363

一、流产(363)　二、怀孕浮肿(366)　三、孕畜瘫痪(366)

四、阴道脱出(367)

第二节　分娩期疾病 ……371

一、阵缩及努责微弱(371)　二、阵缩及努责过强(372)

三、子宫扭转(373)　四、子宫颈狭窄(374)　五、阴门狭窄(376)

六、胎衣不下(377)　七、子宫内翻及脱出(381)

第三节　产后期疾病 ……384
一、产后阴门炎、前庭炎及阴道炎(384)　二、产后子宫内膜炎(385)
三、子宫破裂及穿孔(386)　四、子宫颈损伤(387)
五、阴道及阴门损伤(387)
第四节　其他疾病 ……388
一、子宫复旧不全(388)　二、生产瘫痪(388)
三、吞食胎衣及吞食幼畜(390)

第十五章　新生幼畜疾病 ……391

一、新生幼畜窒息(391)　二、新生幼畜便秘(392)
三、先天性肛门及直肠闭锁(392)　四、脐出血(393)
五、脐炎(393)　六、新生幼畜溶血病(393)
七、仔猪先天性肌痉挛(396)　八、仔猪低糖血症(397)

第十六章　生殖器官疾病 ……398

第一节　母畜生殖器官疾病 ……398
一、牛乳房炎(398)　二、猪乳房炎(401)　三、乳房外伤：
乳房创伤(402)　四、乳房机能扰乱(403)
(一)乳房浆液性水肿(403)　(二)血乳(403)
(三)漏乳(404)　(四)无乳及泌乳不足(404)
五、卵巢疾病及机能扰乱(405)
(一)卵巢炎(405)　(二)持久性黄体(406)
(三)卵巢囊肿(407)
第二节　公畜生殖器官疾病 ……408
一、阴茎损伤(408)　二、阴茎包皮炎(408)　三、阴茎麻痹(409)
四、睾丸炎及副睾炎(410)　五、总鞘膜积水(410)
六、自淫症(411)

第十三章　怀孕与分娩

怀孕是雌性机体子宫内由授精卵开始到成熟胎儿出生为止的一种特殊生理过程，这一过程由最后一次授精那一天开始至分娩为止。

怀孕可能是单胎或多胎，亦即在子宫内有一个或一个以上的胎儿。初次怀孕是指雌性个体在其生命中第一次怀孕，重复怀孕是指再度怀孕。

按照病程分：

（1）生理怀孕，是胎儿及母体的状态正常。

（2）病理怀孕，是母体或发育中的胎儿的状态异常。

第一节　动物的怀孕期

怀孕期依畜种特性而异，母畜越小，通常其妊娠期也越短，胎儿的数目、性别、母畜管理条件，品种，甚至年龄及其他因素，都可对怀孕期有影响。

通常的妊娠时间是：

马……平均340天，范围307—412天。

驴……平均380天，范围360—390天。

牛……平均285天，范围240—311天。

水牛……平均307天，范围300—315天。

绵羊，山羊……平均150天，范围146—160天。

猪……平均114天，范围110—140天。

兔……平均30天，范围28—33天。

雄性胎儿发育时，怀孕期较长。早熟品种的单胎动物，胎儿较大，有双胎和三胎时，怀孕期稍为缩短。幼年初次怀孕者怀孕时间比重复怀孕者要长。在品种间及畜种间杂交时，怀孕期可能延长或缩短。但须注意，在上述情况下的怀孕时间的差异没有严格的规律性。

第二节　胎膜及其作用

胎膜又称胎儿附属膜或胚胎外膜，其作用与母体子宫粘膜交换养分、气体和废物，因此在胚胎发育期起重要作用，但在胎儿出生后即被摒弃，所以是一种暂时性的器官。胎膜包括羊膜，尿膜，绒毛膜及卵黄囊四个部分。由于胎儿胎盘和脐带由一部分胎膜所构成，通常亦包括在胎膜之内。

一、羊膜　在胚胎周围形成的羊膜是一个闭合的囊，它是最内面的一层膜，透明而非

薄，所有家畜的羊膜都是被包在绒毛膜腔内。羊膜在脐轮处与胎儿的皮肤相融合，并在此处形成脐孔。羊膜内面形成一腔，内蓄羊水，羊水形成的来源是：羊膜血管中的渗出物；羊膜上皮柱状细胞分泌物及胎儿生命活动的排泄物。怀孕初期，羊水为清亮透明液体，以后逐渐变为淡黄色、黄色、或褐色；在怀孕的末期比较清亮，有粘性并扯粘丝。羊水量在怀孕初期不多，到怀孕中期则增加，至怀孕的后半期，羊水相对的减少，而羊膜贴近胎儿。

羊水的理化特性不恒定，随着怀孕时间的不同而有所变化。其化学成份有蛋白质，粘液素，尿素，微量的肌酸，盐、糖、脂肪及内分泌。

各种家畜的羊膜配置各有其特征：马及肉食动物的羊膜整个外表与尿膜接触，形成尿膜羊膜。肉食动物的羊膜外面是浸在尿水中。反刍动物及猪的羊膜在胎儿背上和两侧有一部分直接紧贴绒毛膜，形成羊膜绒毛膜，其余的羊膜外面浸在尿水中。

羊水具有保护，缓冲和帮助胎儿排出的作用。至于羊水的生物学特性和对母畜机体的作用问题，虽然很早就有人认为，羊水对胎儿营养起着一定作用，喂给产畜胎水对胎膜分离和生殖器官复旧具有良好作用，但其理化特性还须进一步研究。

二、尿膜　是由胚胎将来发展成为膀胱的那一部分的后肠腹腔中突出来而形成的。尿膜及其腔是一个囊，因此可以看作是胚胎体外的膀胱。在胚胎的脐带和脐孔逐渐形成时，尿膜囊借脐尿管与胎儿的膀胱相通。当尿囊完全形成后，尿膜就分内外两层。尿囊内蓄有尿水，尿水的来源一方面是通过脐尿管由胎儿膀胱而来，另一方面可能是由血管而来的渗出物。尿水的量是随着妊娠期的增长而增加的。

各种家畜的尿膜具有某些局部解剖学上的特征：马、肉食动物及家兔的尿膜包围着整个胎儿及其羊膜，所以这些动物的尿膜可分为紧贴在绒毛膜上的外叶（尿膜绒毛膜）及和羊膜合在一起的内叶（尿膜羊膜）。

反刍动物的尿膜呈两个逐渐缩小的盲囊及充满绒毛膜两角的腔，紧贴着绒毛膜壁，但不与绒毛膜长合在一起。在胎儿背部没有尿膜，并且尿膜仅包着胎儿腹面的羊膜。

猪的尿膜是一个伸长的囊，且钝端穿过绒毛膜，垂下两个伸出的盲囊，盲囊在绒毛膜环的基部引出。尿膜与羊膜及绒毛膜的关系和反刍动物一样。

三、绒毛膜　是胎膜最外面的一层膜，所有家畜的绒毛膜整个地包围着胚胎和其他胎膜。绒毛膜的功用在于通过脐静脉把营养物质及氧气由母体输送给胎儿，再通过脐动脉把胎儿血液中的代谢产物及二氧化碳带回到母体血液。绒毛膜靠胎盘和母体子宫粘膜接触。胎儿和母畜机体的联系是通过胎盘来实现的。

各种家畜绒毛膜在结构上各有其特征：马的绒毛膜是有两个角的囊，位于怀孕子宫内面。绒毛膜的内面和尿膜的外膜结合在一起，绒毛膜外面均匀地复盖着小的绒毛。

反刍动物绒毛膜位于两子宫角内，呈二个角的囊形，而胎儿位于一角内。绒毛膜的内面松软地和羊膜及尿膜贴连着，绒毛膜上的绒毛呈簇丛分布。

猪的绒毛膜呈长形而两端变狭的囊，内面和羊膜及尿膜接触，整个绒毛膜表面都有绒毛分布。

肉食动物绒毛膜为一长囊形，绒毛仅位于囊的腰部。

四、卵黄囊　哺乳动物的卵子内实际上并无卵黄，但是在胚胎发育初期都有一个很大的卵黄囊，而且卵黄囊上有完整的血液循环系统。因此卵黄囊可以看作是胚胎外的原肠部分。猪、牛、羊的卵黄囊很长，几乎达到胚胞的两端。在尿膜绒毛膜上的绒毛未与母体子宫发生密切联系前，卵黄囊是胚胎发育的重要器官。此时胚胎借卵黄囊营养叶并通过子宫乳和母

此为试读，需要完整PDF请访问：www.ertongbook.com

体交换营养及排泄废物，起着原始胎盘的作用。当尿膜逐渐发育时，卵黄囊也逐渐被它所代替。最后在脐带中遗留下一个痕迹。

五、胎盘　胎盘是尿膜绒毛膜和子宫粘膜共同构成的。胎盘上的尿膜绒毛膜部分称为胎儿胎盘，而胎盘上的子宫粘膜部分称为母体胎盘，胎儿的血管和母体的血管都分布到自己的胎盘部分上去。由于各种家畜的子宫粘膜和胎儿的绒毛膜构造各有不同，所以它们的胎盘也有很大差异。

马　尿膜绒毛膜的整个外面密负绒毛，呈一片小绒球状，呈暗红色或土红色。

猪　尿膜的血管大量分布至羊膜绒毛膜上，所以这一部分上的胎盘象尿膜绒毛膜上胎盘一样。

就绒毛分布情况来看，猪和马的胎盘同属弥散型胎盘。全部子宫粘膜都是母体胎盘。绒毛的表面是一层上皮细胞，上皮细胞层内包着结缔组织和一条动脉毛细管及静脉毛细管。子宫粘膜表面的上皮细胞向粘膜的深部造成一个相当的细管（腺窝），绒毛就插入细管内。因此按照子宫粘膜上皮与绒毛膜的接触情况来看，猪和马的胎盘又可称为上皮绒毛膜胎盘。由于上皮和绒毛之间的联系较松，因此分娩时胎儿胎盘（绒毛）容易从母体胎盘（上皮腺窝）中脱落出来，不会引起粘膜组织脱落和出血，但须注意，在分娩滞缓时，胎儿容易发生窒息。

牛　尿膜绒毛膜的外面大部分是光滑的，绒毛聚集成为丛状，这就是胎儿胎盘（胎儿子叶），母体子宫粘膜上的子宫阜发育成为母体胎盘（母体子叶），其他部分的粘膜上皮发生萎缩。胎儿胎盘的整个形状一般呈长圆形盘状，中间凹，周围高。母体胎盘则呈蕈状，为胎儿胎盘所包。

羊　基本上和牛相同，但是胎盘形状正相反，胎儿胎盘呈半球状，中间凸出，而母体胎盘呈杯状，中间凹陷，包着胎儿胎盘。

就绒毛分布的情况来看，由于绒毛聚积为子叶，所以牛羊的胎盘属于子叶型或多叶型胎盘。但是按照组织结构来看，它们又叫结缔组织绒毛膜和上皮绒毛膜混合型胎盘。羊胎儿子叶的绒毛为长大的圆锥状，深深地楔入母体子叶中去，绒毛和母体子叶接触的面积很广而联系也很紧密，所以在分娩的产出期，即使产出缓慢，小牛也不致很快地发生窒息。正因为如此，牛容易发生胎衣不下。羊在排出胎儿后子宫继续收缩时，母体子叶多少起着挤出胎儿子叶的作用，所以羊的胎衣不下较牛为少。

在胎盘形成以后，就担负着消化、呼吸和排泄作用。它和营养叶及卵黄囊不同，不仅有简单的渗透与弥散作用，还有复杂的生物化学变化。亦即既是养分、气体及废物交换的地方，也是一个暂时性激素器官。

六、脐带　是由脐血管、脐尿管及卵黄囊的遗迹构成的索状物，分中央部分及周围部分。脐带的中央包在羊膜内，它是由两根脐动脉及一根或两根脐静脉构成的。脐带的周围部分由羊膜达到绒毛膜，它是由脐血管向周围的分支脐小囊及过渡为尿膜的脐尿管的扩大部分构成的。

马和猪的脐血管是两条动脉和一条静脉扭缠在一起。牛和羊的脐血管是两条动脉和两条静脉相缠很松。马的脐带较长，所以母马卧下分娩时脐带不断，站起时才断裂。牛的脐带较短，因此当胎儿产下时，脐带同时被拉断。

脐带组织松而易断，断后脐动脉收缩，脐静脉则不收缩。

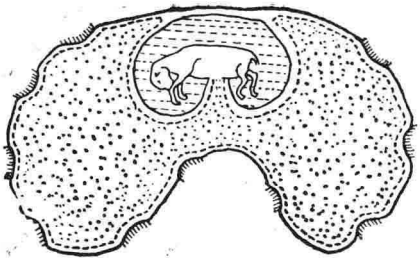

图13—1　牛胎膜模式图

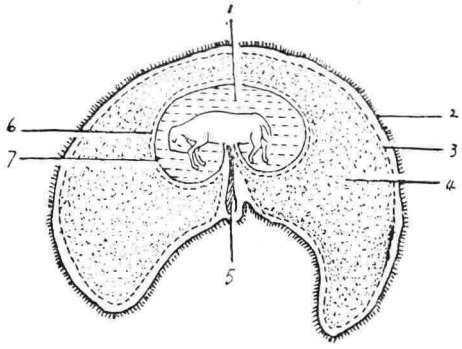

图13—2　马胎膜模式图

1.羊水　2.绒毛膜　3.尿膜　4.尿水
5.卵黄囊　6.尿膜羊膜　7.羊膜

第三节　怀孕诊断及产前检查

为了了解家畜在配种之后是否怀孕，怀孕月份及怀孕的其他情况，采用理化学、生物学的方法，研究母畜怀孕后所发生的各种症候及胎儿的发育，从而判断怀孕情况，叫做怀孕诊断法。

怀孕诊断不但要求作的准确，而且要能作出早期诊断，这对生产有重要意义；降低不孕率及流产率，免屠孕畜……等，保证分娩来临时完成保护母畜及培育幼畜的一切准备工作，为产科病及不孕症奠定诊断技术的基础。

怀孕的诊断方法很多，近年来对化学诊断法研究也不少，但应用于生产实践者还不多，这里主要介绍一些物理诊断法，大家畜以直肠检查诊断为主，并加以详尽的叙述。

【问诊和一般外貌观察】　问诊主要包括如下几方面情况：过去配种受胎成绩及分娩和产后情况；最后一次配种的确实日期；最后一次配种之后是否曾再发情；食欲和营养状况是否改善；乳房是否增大；腹部是否膨大等。家畜因怀孕而发生的外貌改变，只是在怀孕后期才有显著的表现。通常观察以下各现象：腹围增大，发情停止，乳房膨大，臀部尾根塌下，阴门肿大及粘液排出，泌乳量降低或停止，营养状态的改变，饮食欲的增进，异嗜，四肢浮肿，下腹壁胎动。

【腹壁触诊】　系从腹壁触着胎儿及胎动的方法。各种家畜触诊，必须是在妊娠后期方能有效。

马腹壁触诊是在左侧进行，检查者立于左侧，面向臀部略为弯腰，左手搭住马背，右手掌抵着马的左下腹壁（膝关节前与脐的联线上）缓缓的压迫腹壁，手掌始终不要离开腹壁，勿压勿松，往返冲突，当触得有硬固物顶撞手掌，可以认为有胎儿。然而为了确诊起见，必须将手移动位置，反复操作。这种方法须在怀孕7—8个月以上可能触到胎儿。

牛腹壁触诊是在右侧进行，基本方法同马。须怀孕6—7个月以上可能触到胎儿。

羊腹壁触诊有两种方法：一种是以左膝半跪，左臂从下方挽住羊颈的下部，屈右膝抵住剑状软骨后方，右手从羊背上方跨过，手掌压迫肋骨弓后方腹壁并捏之，以察胎儿及胎动。另外一种方法是骑跨于羊的身上，用两腿夹住羊的颈部，然后再用手从左右两侧伸入下腹壁兜住羊的腹部，两手交替压迫，可触到胎儿，有时可摸到子叶。

猪腹壁触诊因腹壁厚，胎儿亦比较小，诊断困难。通常用搔痒使猪右侧或左侧卧地，然

后将一只手放在相当于倒数第二对乳头处的腹壁处（贴地面的一侧腹壁），另一手相对方向放于其上，两手交替压迫，可感觉有无胎儿。胎儿呈长块状，胎动比较难触知。

【阴道检查】 主要观察和触摸子宫颈的外口、阴道及其前后的粘膜。一般用于大家畜。母畜用六柱栏或二柱栏保定，在野外用一后肢或两后肢保定。操作方法是：开膣器用酒精火焰消毒后，冷却，涂上灭菌的润滑油，备用；用1％来苏儿液洗涤阴门周围；洗净后，将开膣器徐徐插入阴道，打开开膣器即可观察。主要观察阴道粘膜的颜色，阴道粘液状况，子宫阴道部情况，后子宫动脉状况。马、牛略有不同，已孕与未孕现象见下表：

马的阴道视诊怀孕与未怀孕的现象

期间 \ 阴道部		插入开膣器时的抵抗力	阴道		子宫阴道部		子宫外部		阴道长	子宫后动脉
			光泽	粘液	紧缩	方向	外口	粘液塞		
未孕	休情期	有些抵抗								
	发情期	少	有	多量湿润多粘着性	充血肿大	正	开张			
已孕	前半期	有抵抗（五月最强）		干燥	紧缩	偏左或右	紧闭	无或灰白色		不显著
	后半期	逐渐减少		多量湿润少粘着性			后期口哆开		前期增长后期缩短	怒张

牛的阴道视诊怀孕与未怀孕的现象

月别 \ 阴道部		阴道			子宫阴道部			子宫后动脉
		粘膜颜色	粘液	长度变化	子宫膣部	外口	粘液塞	
休情期		粉红色	润		略紧	略闭		
已孕	一个月	苍赤色	粘液少或无	无	缩紧	紧闭		
	二个月	〃	粘着性强	〃	〃	〃	少而粘	
	三个月	〃	〃	〃	〃	〃	〃	
	四个月	〃	干	增长	〃	〃	显著糊状	肥大屈曲
	五个月	〃	〃	〃	稍松弛	常哆开	胶样	〃
	六个月	〃	〃	稍缩	〃	〃	胶样湿润	肥大屈曲有强搏动
	七个月	〃	湿润	增长	〃	略哆开	〃	〃
	八个月	〃	〃	〃	〃	〃	〃	〃
	九个月	〃	〃	再缩短			〃	〃
	十个月		〃	〃				

阴　道　炎	潮红	〃				〃 或糊状	
子宫阴道部 卡　　他	潮红	〃		松弛肿大	翻开	湿润	

【直肠检查】 是隔着直肠壁触摸卵巢，子宫（角、体、颈）子宫阔韧带，子宫动脉及胎儿。这种方法不仅可以正确判断怀孕与否、而且能够大致确定怀孕时间。此法只运用于大家畜。

欲掌握怀孕的直肠诊断法，其基本条件在于平素掌握对于未孕母畜的内部生殖器官的触摸方法。这样不仅在检查怀孕母畜的内部生殖器官上没有大的困难，而且也会检查引起许多不孕的母畜生殖器官疾病。

检查前的准备工作 最好12小时内不给饲料，以免因肠管（马）瘤胃（牛）过于充满妨碍检查。检查时为了排除宿粪，可用手伸入直肠轻轻地撑开手指，使空气进入直肠，促使其努责和排粪。或进行灌肠，排出粪便。或用手掏出粪便。检查者必须剪去指甲，并细心磨平，以免损伤肠道粘膜。为防止被检家畜受到感染和保持手上皮肤的完整，以预防被家畜传染上疾病。为此，除了家畜的肛门及外阴部要进行消毒外，检查的手及手臂须按手指消毒法消毒后，充分涂一层凡士林或肥皂，皮肤上的伤口应涂以碘酊，并用胶布封住。若有传染病可疑时最好是套上长筒橡皮手套。

检查时的注意点 检查者的手伸入直肠后，一般须通过直肠膨大部，然后使四个手指通过直肠狭窄部，拇指留在直肠的壶腹部，这样就可使手自由的向任何方向移动。但当手指进入直肠狭窄部时，它会强烈地收缩，应该耐心等待蠕动过程中的弛缓阶段到来，再进行检查。不然不仅不会得到结果，而且易损伤粘膜，甚至引起直肠破裂。触诊不可用指端，因指甲会划破粘膜，须用指腹来触摸。怀孕的早期，胎儿及附属膜易受伤害（特别是马）而流产，因此触诊子宫时切忌用力，触诊时间不要过长，若一次未能确诊时，可于下次再行诊断。

检查顺序及方法 马检查时最好由卵巢开始，然后再触摸子宫角，子宫体，子宫颈，最后是子宫动脉。一侧检查完毕后，再换一只手检查对侧。但在怀孕中后期，因怀孕子宫向前移，不能找到各个生殖器官，所以可直接寻找子宫。

牛 先从子宫颈开始，再用中指向前找两子宫角的间沟，然后向前下方再向后，把两子宫角全部握在手中，并分别触摸两个子宫角。产后子宫角有时不是绵羊角状，而是垂入腹腔，不易摸到，必要时可将左手伸入阴道，握住子宫颈向后拉，便于右手能将子宫角全部摸到。

已孕与未孕现象

牛 未孕现象：子宫颈、子宫体、子宫角及卵巢均位于骨盆腔内，触诊子宫时，会很清楚地摸到子宫角间沟及排列对称，大小、形状及质地相同的子宫角（生产多次的母牛，其右子宫角一般较左子宫角肥厚）。抚摸子宫表面，子宫角则收缩，质地有弹性，甚至几乎变为坚实。子宫很容易握在手掌和手指之间。收缩的子宫感觉象一光滑的半球形，它被子宫角间沟及子宫角的分叉分为相对称的两半。卵巢的大小及形状是不定的，通常两卵巢之一，由于有黄体或较大的泸泡存在而较另一卵巢大些。

怀孕现象：

怀孕一个月　子宫颈位于骨盆腔中、子宫角位于耻骨联合的前端或略微垂入腹腔。抚摸子宫时孕角无反应或稍为收缩。孕角略大并松软，有时在孕后第一个月末有波动现象。孕角侧卵巢大于无孕角侧卵巢，并很容易摸到卵巢上的黄体。

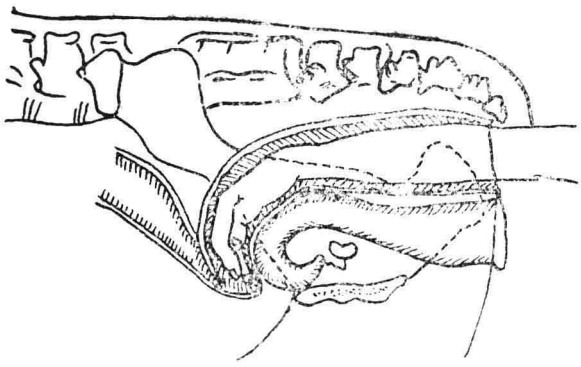

图13—3　牛未孕子宫角的收缩情况

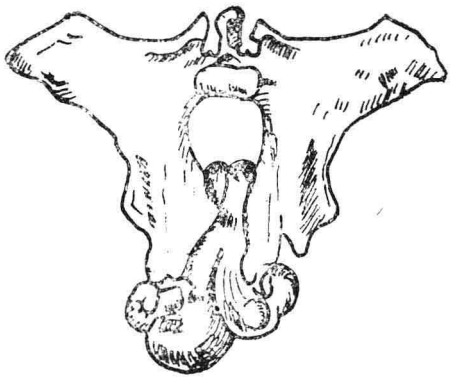

图13—4　牛怀孕40天的子宫

怀孕二个月　子宫颈由骨盆腔中部移至骨盆腔入口处。子宫角及卵巢垂入腹腔。孕角比无孕角大两倍，紧张而有波动，有时并波及无孕角。二子宫角的组织松弛，柔软而富有液体。抚摸子宫角收缩缓慢而微弱，或几乎不收缩。角间沟略变平坦，但仍能辨别出来。卵巢与第一个月相同。

怀孕三个月　孕角大于无孕角3—4倍，因此摸不到角间沟。子宫为一波动的泡囊，外形不易明显摸到，体积如婴儿头大、容易与膀胱相混淆。但是以子宫颈与其相连及二子宫角的分叉、可与膀胱区别。卵巢无变化，位于耻骨联合之前下腹壁上。

怀孕四个月　子宫颈位于骨盆腔入口处或略为垂入腹腔，子宫位于腹腔内，但在饱食后，则位于骨盆腔内。子宫触之如容有少量液体，并有波动的薄壁之袋，有时可摸到胎儿。隔着子宫壁可摸到胎盘，大小如豆，子宫角的胎盘较大（大如鸡蛋）。孕角侧子宫中动脉出现震颤（有些母牛在怀孕三个月时，就开始有震颤现象）。

怀孕五个月　基本上与怀孕四个月相同，往往可以摸到胎儿。靠近子宫颈的胎盘达到2×4—2×5厘米大，孕角侧子宫中动脉有明显的震颤；无孕角侧的动脉无变化，或震颤微弱。

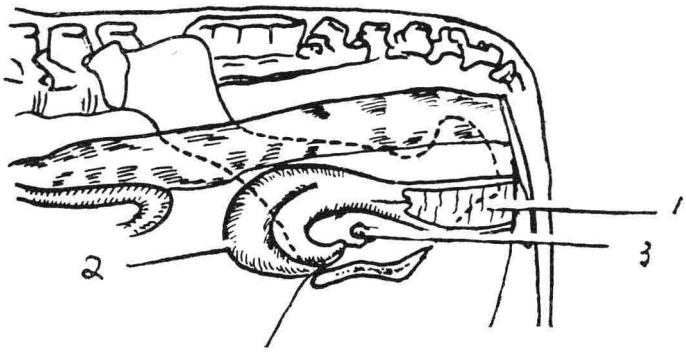

图13—5　牛怀孕2.5个月的子宫

1.阴道　2.子宫角（孕角）　3.卵巢

怀孕六个月　子宫颈及子宫均位于腹腔内，有时在直肠系膜短的情况下摸不到子宫，更摸不到胎儿。容易摸到胎盘，其体积大如小鸡蛋。子宫壁略紧张，所以有时感觉不到波动，孕角侧子宫中动脉有强烈的震颤，而无孕角侧动脉震颤微弱。

怀孕七个月　情况与六个月相同。子宫颈位于腹腔内。怀孕5—7个月时，子宫颈感觉

如一粗的绳索，由耻骨联合沿下腹壁向前延伸。两侧子宫中动脉震颤均明显。有时孕角侧子宫后动脉亦感有震颤。胎盘的大小由鸽蛋到小鸡蛋大。

怀孕八个月　子宫颈回到骨盆腔入口处或骨盆腔内。容易摸到胎儿的前置部分。胎盘由小鸡蛋到大鸡蛋大。两侧子宫中动脉及一侧子宫后动脉震颤明显。

怀孕九个月　子宫颈及胎儿前置部分在骨盆腔内。两子宫中动脉及子宫后动脉震颤明显。

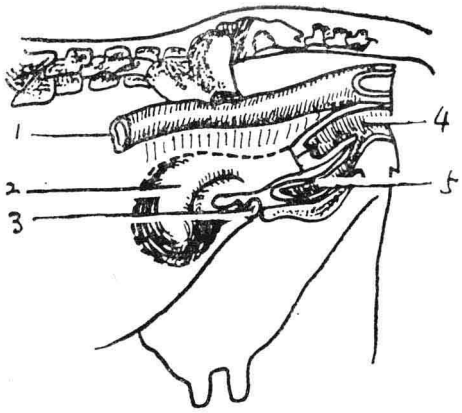

图13—6　牛怀孕4个月的子宫
1.直肠　2.子宫角(孕角)
3.卵巢　4.阴道　5.膀胱

马　未孕现象：由于性周期各个时期不同，一个卵巢有波动，并且大于另一个卵巢。80%—90%情况下，两卵巢均靠近脊柱。两子宫角大小相等、扁平、带状及松软(感觉象蒲团或绒衣边缘一样)。触诊时往往收缩并变圆，但经5—10秒钟就变为松弛，重新成为带状并松弛。子宫颈位于骨盆腔的底部。各子宫动脉大小相等，脉搏亦相同。

怀孕现象：

怀孕20—25天　卵巢大，有黄体，两子宫变圆，状似香肠，质地变得有弹性。孕角比无孕角稍短些，有轻微的收缩反应，子宫颈仍位于骨盆腔内。

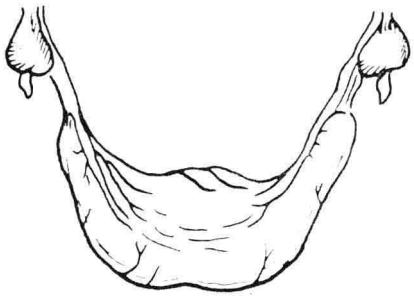
图13—7　马怀孕20—25天的子宫

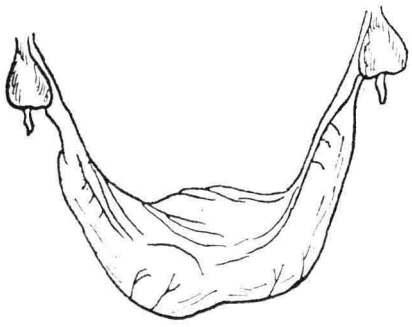
图13—8　马怀孕一个月的子宫

怀孕30天　卵巢内含有黄体和泸泡，孕角卵巢似梨形，无孕角卵巢似豆形，一般有一个卵巢变大并略微下垂。两子宫角均变圆，有弹性，状似香肠。左右两子宫角内形成凹陷。通常孕角的基部肥厚，并形成一椭圆形紧张的鸡蛋大的胞囊，有时会感到有波动。子宫颈变硬，可摸到耻骨和耻骨前缘。

怀孕二个月　二卵巢都增大，孕角侧卵巢低垂，孕角及子宫体亦增大变圆，因而感觉象初生儿头大紧张的胞囊。孕角比无孕角大$1\frac{1}{2}$—2倍，由此分出两个子宫角呈腊肠状。孕角及子宫体有波动。摸到耻骨及前缘。

怀孕三个月　由于子宫角向腹部下沉，二卵巢移到骨盆腔前，距离变近，孕角卵巢降至骨盆腔之中心。子宫体感到如长形分叉的人头大的囊状体，有波动现象，位于耻骨联合部，它的前部向腹腔降低，孕角侧子宫阔韧带紧张。孕角比无孕角大$2\frac{1}{2}$—3倍。

怀孕四个月　卵巢降到骨盆底。在腹腔内可摸到一个大西瓜大长形的带状物——子宫

此为试读，需要完整PDF请访问：www.ertongbook.com

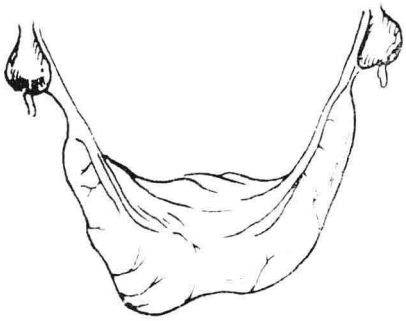

图13—9　马怀孕38—42天的子宫

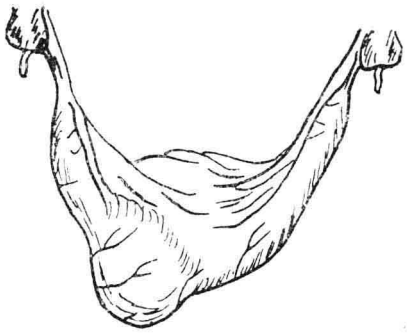

图13—10　马怀孕两个月的子宫

体，其表面紧张，波动明显，有时可摸到胎儿。孕角的子宫中动脉感到有微弱的震颤，并变得粗大些。饱食后在怀孕第二至第三及第四个月时，子宫通常位于骨盆腔右半边，孕角比无孕角大3—4倍。

怀孕五个月　大致和四个月情况相同，孕角侧的子宫中动脉的震颤很明显。

怀孕六个月　子宫向腹腔降低，不易摸到，特别是直肠系膜短的家畜。在耻骨联合前缘可以摸到子宫颈及胎儿。孕角侧子宫中动脉震颤明显，无孕角的子宫中动脉也开始有了震颤。

怀孕七——八个月　子宫位于腹腔内、不易摸到它的轮廓，但可摸到胎儿，子宫颈向腹腔降低。左右侧子宫中动脉震颤均明显，但无孕侧子宫中动脉较细，且震颤亦稍弱，孕角侧子宫后动脉开始震颤。

怀孕九个月　因子宫角的增大，子宫颈回到骨盆腔耻骨联合之边缘。在腹腔内容易摸到胎儿。两侧子宫中动脉的震颤很明显。

怀孕十个月　子宫颈位于骨盆腔中，子宫有一部分固定于骨盆腔中，内有胎儿。所有子宫动脉均有震颤。

怀孕十一个月　与上月相同。外观上可以看到乳腺显著增大，四肢和下腹壁有水肿出现。即将临产。

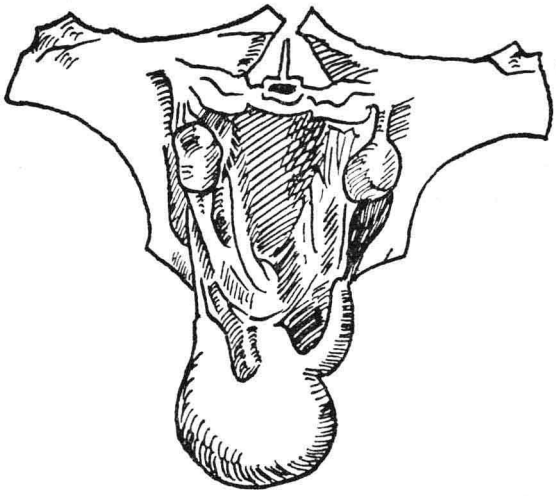

图13—11　马怀孕三个月的子宫

第四节　分　　娩

母体经过一定时期的怀孕，胎儿发育成熟，母体将胎儿排出体外，这一生理过程称为分娩。

一、分娩发生的原因

分娩的机制，目前尚未完全了解，通常有如下几种学说。

（一）激素机制　有人认为，到怀孕后期，雌激素水平不断增加，加上垂体后叶所分泌

的催产素的作用，促使子宫的活动性加强。同时，在怀孕末期，具有抑制子宫收缩作用的孕酮，其分泌量大为减少。

（二）神经机制　由于神经系统的控制，刺激下丘脑，而使垂体后叶分泌催产素，然后由催产素的作用刺激子宫发生扩张而将胎儿排出。

（三）物理机制　到怀孕末期，由于胎儿增大，胎水增多，使子宫内的压力增高。当压力达到一定程度时，引起子宫恢复正常容积的收缩反应，因而产生分娩现象。这种学说，可以用双胎的牛或绵羊的怀孕期比单胎的短来作解释。

胎儿的活动刺激，也可以引起子宫的收缩发生分娩。由于胎儿的增大，对营养的需要量亦随着不断增加，最后胎盘不能供应其需要量，因而对胎儿产生窒息性刺激，引起胎儿强烈的反射性活动，于是刺激子宫发生收缩。

（四）总体机制　依整个分娩过程来说，正常分娩机制并非某一单纯的因素所引起。当胎儿在子宫内不断长大时，使子宫肌肉扩张，并刺激子宫和子宫的感觉神经。这种刺激促使垂体后叶分泌催产素的量增加，在接近怀孕后期时，雌激素的分泌量不断增加，于是，在催产素和雌激素两者共同作用下，使子宫肌肉的敏感性加强。同时，具有抑制肌肉发生收缩作用的孕酮分泌量，随着怀孕的趋于结束而减少。在接近妊娠末期时，由于母体供给的营养不能满足胎儿的需要，对胎儿产生窒息性刺激，因而使胎儿的活动性加强，从而对子宫产生刺激而引起收缩作用。由于以上综合作用，最后产生分娩现象。

二、产　道

产道是分娩时胎儿排出所通过的道路，它是由软产道及硬产道构成的。

软产道包括子宫颈、阴道、阴道前庭及阴门。在分娩过程中，除牛的子宫颈外口尚留一点痕迹外，内外口的界限和子宫颈内皱襞都完全消失。阴道、阴道前庭及阴门也充分松弛，可以扩张至与骨盆腔相等大小。

硬产道就是骨盆，由荐骨与前三个尾椎，髋骨及荐坐韧带构成骨盆腔。耻骨及坐骨构成骨盆底，荐骨和前1—3个尾椎（牛马3个，驴1—2个）构成骨盆顶。向腹腔部的孔腔，称为入口（上由荐骨基部，两侧由肠骨干，下由耻骨前缘所围成）。向臀部的孔腔，称为出口（上为1—3尾椎，两侧荐坐韧带后缘，下由坐骨弓围成）。

硬产道在分娩过程中，韧带松软，荐部及尾椎可动性增大、年轻的母畜，耻骨联合部也可能开张，使胎儿容易通过。

分娩时胎儿是否容易通过骨盆腔，除与胎儿大小及母畜娩出力有关外，通常还与骨盆的径线及骨盆轴线的关系最大。

（一）骨盆径线

骨盆入口的径线：

1.入口高径　由岬部到骨盆联合前端的连线。

2.横径　有三：

（1）上横径　是荐骨基部两端之间的距离。

（2）中横径　是二肠骨干的腰结节之间的连线。

（3）下横径　是二耻骨梳之间的连线。

骨盆腔的径线：

1.高径　是由骨盆联合的前端向骨盆顶所作的连线。

2.横径　是两侧坐骨上棘之间的距离。

骨盆出口的径线：

1.高径　是最后荐骨与骨盆联合的后端连线。

2.横径　是两侧坐骨粗隆之间的连线。

骨盆轴　是入口，盆腔与出口三高径中心的连线。

各径线越大，骨盆轴越短，越直，胎儿的通过就越容易。

（二）各种母畜骨盆的特点：

马　入口近于圆形，中横径也较大，入口的倾斜度大，侧壁的坐骨上棘较小，荐坐韧带宽广，骨盆底略平，出口的坐骨粗隆较低。骨盆轴呈弧形，较短而直，所以胎儿较易通过。

牛　入口呈竖的长圆形，中横径较小，侧壁的坐骨上棘很高，荐坐韧带较窄，盆底底凹陷很大。骨盆轴成曲折线，先向上再水平向后，然后再向上向后，呈一“S”形，因而对分娩不如马顺利。

羊猪　由于骨盆倾斜度大，侧壁低，骨盆底较平，坐骨粗隆很小，骨盆轴也较直，尤其猪的几乎呈直线，因此阻力较少而便于胎儿产出。

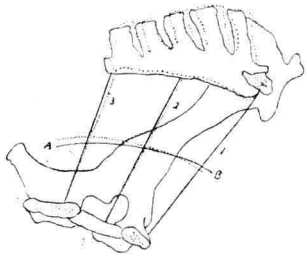

图13—12　马的骨盆轴（虚线代表胎儿通过的情况）

B—A：骨盆轴　1.骨盆入口的高径　2.骨盆腔的高径　3.骨盆出口的高径

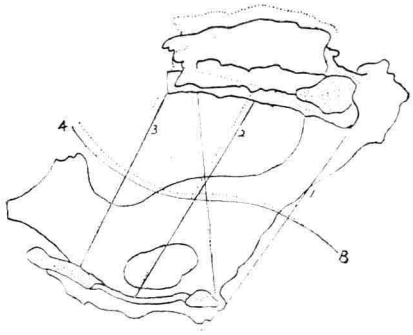

图13—13　牛的骨盆轴（虚线代表胎儿通过的情况）

B—A：骨盆轴　1.骨盆入口的高径　2.骨盆腔的高径　3.骨盆出口的高径

（三）母畜分娩姿势与骨盆腔的影响：

荐骨、尾椎及骨盆部的韧带是一部分臀部及后肢肌肉的附着点。这些肌肉包括有：臀中肌，股二头肌（马、牛）及半腱肌，半膜肌（马）。在母畜站立时，这些肌肉是紧张的，而将荐骨的后部及尾椎拉紧，使骨盆腔及出口不易扩大。相反的，如果母畜侧卧，而且后肢挺直时，则这些肌肉松弛，而荐骨和尾椎能够向上活动，因此在胎儿通过骨盆腔及其出口时，它们就能扩大。此外，在卧下时，腹壁不负担内脏器官及胎儿的重量，因此腹壁的收缩，努责即较有力。

三、分娩时胎儿与产道的相互关系

分娩过程是通过产道将胎儿排出。分娩过程的正常与否是依靠胎儿体积与骨盆容积之间的相互关系以及胎儿的正常配置。为了较易理解并容易说明胎儿与母体骨盆腔的正常与反常

相互关系，产科上常采用下列术语。

（一）胎向　是指胎儿的方向，也就是胎儿身体纵轴与母畜身体纵轴的关系。可分三种：

纵向——凡是胎儿纵轴与母体的纵轴互相平行的，称为纵向。习惯上对前肢和头部向产道的，称为正生。后肢或臀部向产道的，称为倒生。

横向——胎儿的纵轴位于母体左右腹壁之间，与母体纵轴呈水平的垂直。有背部向着产道，或腹部向着产道而四肢伸入产道。

竖向——胎儿的纵轴向上于母体纵轴垂直。

严格的横向及竖向通常是没有的，因此可把它们称为斜向。

（二）胎位　是指胎儿背部的位置，也就是胎儿的背部和母体的背部或腹部的关系。

上位（背荐位）——胎儿的背部向着母体背部或荐部，胎儿伏卧在子宫内。

下位（背耻位）——胎儿的背部向着母体下腹壁或耻骨部，胎儿仰卧在子宫内。

侧位（背肠位）——胎儿背部向着母体一侧腹壁或肠骨，胎儿侧卧于子宫内。

（三）胎势　是指胎儿在子宫内各种姿势，为胎儿各部位的相互关系，亦即头尾与四肢及躯干的相互关系。

（四）前置　是指胎儿的解剖部位和骨盆入口的关系。正生时称头部前置，倒生时称骨盆前置等。

正常怀孕过程中，分娩前胎儿在子宫内总是纵向，且大多数是头部前置，骨盆前置的较少。胎位方面，马以下位为主，牛羊则以侧位或上位为主，猪多为上位。而姿势则各有不同，如：头和四肢弯曲在一起，头颈和四肢呈伸展的或半伸展等姿势。正常分娩时，除胎向不能再变外，不论那一种家畜，都变成上位或轻度侧位，姿势则由屈曲而伸直。

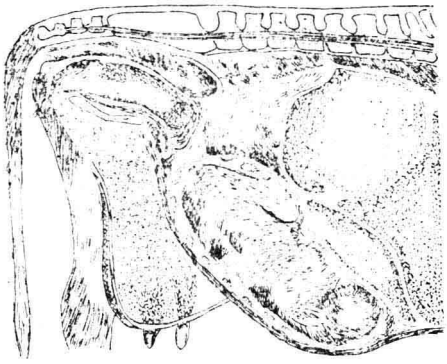

图13—14　母牛分娩前胎儿呈侧位四肢弯曲姿势

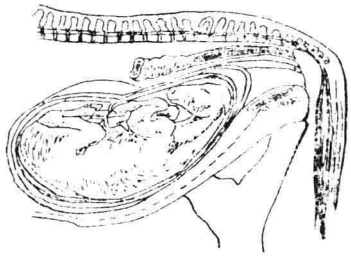

图13—15　马在分娩前胎儿呈下位四肢弯曲姿势

四、正常分娩过程

【分娩预兆】　主要是母畜产道松驰，乳腺迅速发育，小家畜则有衔草营窝的行动。但判断的正确，应以下数点临床现象，进行全面观察，然后才能作出正确诊断。

骨盆韧带在分娩前1—2周开始软化，临产前12—36小时，荐坐韧带的后缘变为非常松软，且外形展平，臀部有塌陷现象。

借乳房变化以判断分娩时，主要观察乳头及乳汁：牛在产前两天，乳头中充满初乳。马

在产前2—3天有漏乳现象，有些马发生漏乳后，往往当天或次日晚即分娩。驴分娩前约 2 天，整个乳头均变粗大，初挤出的乳汁呈粘稠、清亮、蜂蜜状的液体，后来再挤出者即为初乳。猪产前 3 天左右，中部两对乳头中可挤出多量清亮液体，至产前 1 天左右，可挤出1—2滴白色初乳。若前部乳头有乳，为距分娩约半天，若后部乳头有乳，为已经接近或不超过 6 小时分娩。

阴唇变化于牛分娩前约一周开始，逐渐柔软，肿胀，增大。马至产前数小时或十数小时才增大。猪肿胀开始于分娩前 3—5 天。

子宫颈在分娩前1—2天开始肿胀、松软。开始能够扩张以后，马约经半天，牛约经2—3小时（初产牛较迟，约半天或更久）即开始分娩。

此外，牛在分娩前一星期（有的是1—2天，也有的达两星期）左右，往往有蛋清样粘液从阴道漏出，但马、猪等则不甚明显，或产前数小时才出现。

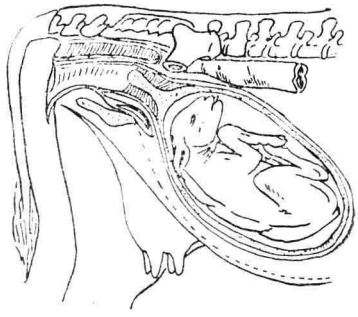

图13—16
犊分娩前的正常位置，阵缩开始，胎膜及胎水向子宫颈前移

【分娩经过】 分娩是借着子宫和腹肌的收缩，将胎儿及其附属物排出来。它的过程分为以下三个时期，但第一和第二期之间的界限，大多数不易鉴定，在顺产过程中，很快从第一期过渡到第二期去。第二期和第三期界限清楚，但持续时间的长短，仍然依畜种、个体、子宫机能，胎儿大小及当时姿势而定。

第一期（开口期） 由分娩症状出现到子宫颈和阴道界限消失。这一期中大多数母畜出现不安，减食，不时排粪现象。分娩的动力主要是子宫作纵的波浪形收缩，起初收缩时间较短(约数秒)，间歇时间较长（约15—30分钟）。以后收缩时间加长，收缩力也增强，而间歇时间缩短(牛约 3 分钟一次)。由于收缩，胎水就伴同靠近子宫颈内口的一小部分胎膜突入子宫颈管内，随着子宫收缩力的增强，子宫颈即逐渐张开，由于胎儿及胎水的压迫，子宫颈和阴道之间的界限逐渐消失，或于阴门外形成足胞(胎囊)。

由于子宫收缩及胎儿本身的挣扎活动，胎儿的位置变为上位，胎头及四肢均伸直。

第二期（胎儿排出期） 子宫颈开全，足胞露出（或破裂）到胎儿全部娩出。

这一期中，因胎水排出，则胎儿和子宫之间的距离缩小，紧压胎儿，胎动增强而刺激子宫，因而两者发生相互刺激，此期不但子宫收缩，母畜腹壁也发生强力收缩。在子宫强力收

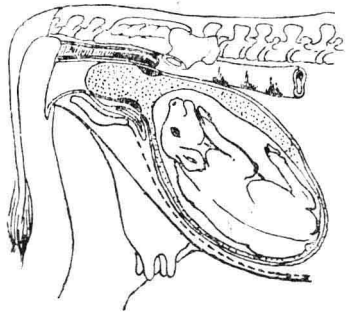

图13—17 阵缩时胎儿位置开始改变，胎儿进行回转，胎膜及胎水通过子宫颈

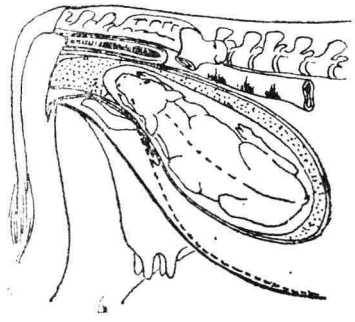

图13—18 胎儿已行回转，胎膜及胎水通过阴道腔

缩和频繁努责下（收缩时间长，间歇时间短），往往在数次强力阵缩之后，将胎儿排出。在这一期间，有些母畜由于阵缩的刺激而出汗或叫鸣。当胎儿排出后，母畜即突然感到安静。不再努责，立即或稍息片刻后，即来照顾仔畜。有些初产母畜，可能对仔畜发生厌恶。

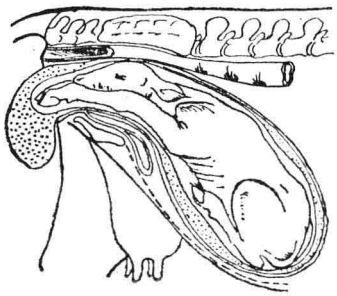

图13—19　胎儿已变成完全的上位，足胞露于阴门外

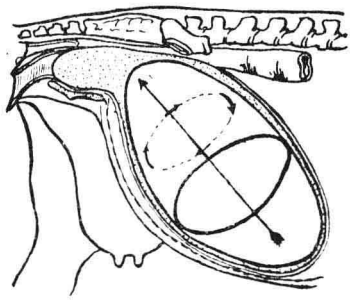

图13—20　整个开口期胎儿位置变化模式图

图13—21　胎囊露出阴门外

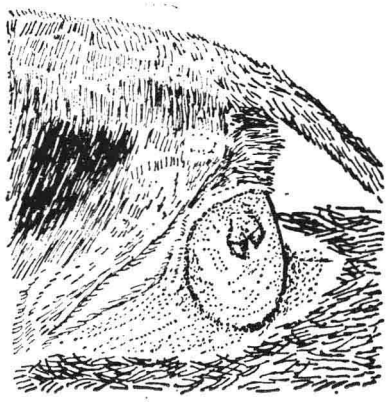

图13—22　胎囊露出阴门，前置的肢蹄部隔着胞膜清晰可见

图13—23　胎囊破裂，露出前置的肢和鼻部

图13—24　胎囊破裂，胎头和前肢通过阴门

此为试读，需要完整PDF请访问：www.ertongbook.com