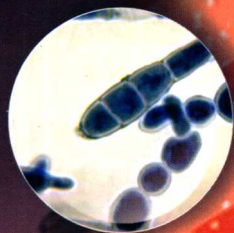
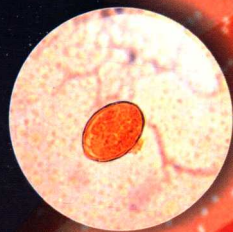



華杏出版機構

實用 微生物及免疫學

閻啟泰 ● 蘇慶華
商惠芳 ● 楊定一
合著



PRACTICAL MICROBIOLOGY
AND IMMUNOLOGY



華杏出版股份有限公司

實用微生物及免疫學



華杏出版機構

華杏 · 匯華 · 華都 (偉華) · 華成

實用微生物及免疫學 / 閻啟泰等作. -- 一版.
-- 臺北市：華杏, 2011.01
面；公分
ISBN 978-986-194-172-1 (平裝)

1. 微生物學 2. 免疫學

369

99022062

實用微生物及免疫學 Practical Microbiology and Immunology

作者：閻啟泰 (Yen Fred C. T.) · 蘇慶華 · 商惠芳 · 楊定一

發行所：華杏出版股份有限公司 Farseeing Publishing Co., Ltd.

華杏機構創辦人：蕭豐富

發行人兼董事長：郭麗群

總經理：熊芸

財務部經理：蔡麗萍

總編輯：周慧琳

企劃部經理：蕭聿雯

企劃編輯：蕭聿雯

文字編輯：潘宇珍 · 吳瑞容^{主編}

美術編輯：劉博仁^{BA}

電腦排版：楊亞淳 · 林靜宜^{主編}

封面設計：劉博仁

印務：蔡佩欣^{主任}

總管理處：台北市 10059 新生南路一段 50-2 號七樓

ADDRESS：7F., 50-2, Sec.1, Hsin-Sheng S. Rd., Taipei 10059, Taiwan

電郵 E-mail：fars@ms6.hinet.net

華杏網頁 URL：www.farseeing.com.tw

電話總機 TEL：(02)2392 1167 (訂購 722 申訴 781 推廣 721)

傳真 FAX：2322 5455

郵政劃撥：戶名：華杏出版股份有限公司

帳號：0714 1691 號

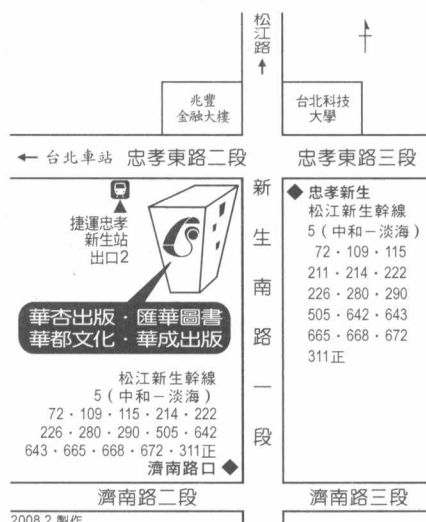
出版印刷：2011 年 1 月一版一刷

著作財產權人：華杏出版股份有限公司

法律顧問：蕭雄淋律師、陳淑貞律師

台幣定價：700 元

港幣定價：280 元



本書介紹

- ⇒ 係依據教育部最新公布之課程標準編著，適合醫護、食品、營養等相關科系學生及臨床人員使用。
- ⇒ 內容詳盡，包括總論、免疫學、臨床細菌學、真菌學、病毒學及寄生蟲學六大範疇；並以現代醫學的角度，探討重要生物技術及其應用，例如：在健康食品中扮演舉足輕重角色的腸內益生菌；另增加人類新興疾病的最新資訊，如全抗藥性靜止桿菌（PDRAB）、G型肝炎病毒等。
- ⇒ 內容深淺適中，力求理論與實際應用並重，輔以大量圖片、表格，重點以粗體字呈現，並於每章章末整理摘要及課後復習，書末附有彩色微生物照片，使讀者易於學習。
- ⇒ 附有中—英、英—中索引，便於讀者迅速查閱。

華杏編輯部 謹誌

2011年1月

作者介紹

閻 啟泰

臺灣大學微生物研究所碩士

成功大學生物系學士

臺灣大學法律系學士

專利師、工業技師、仲裁人

台一國際專利法律事務所副所長

蘇 慶華

臺灣大學農化所博士

曾任台北醫學院微生物免疫學科主任、總務長

現任台北醫學大學醫學系微生物暨免疫學科教授

商 惠芳

臺灣大學微生物免疫學碩士

陽明大學微生物免疫學博士

曾任台北醫學大學醫學系微生物學科主任

現任台北醫學大學醫學系微生物暨免疫學科副教授

楊 定一

美國羅格斯 (Rutger's) 大學微生物學碩士

美國塔斯基基 (Tuskegee) 理工學院應用科學碩士

曾任美國新澤西州、紐約市微生物醫檢師及微生物師副主管

曾任陽明大學醫技系兼任副教授


曾任馬偕醫院檢驗科技術主任及醫研科微生物研究組組長

圖 3-4 營養平盤與營養肉湯



F.S.

圖 10-3 肺炎鏈球菌在血液瓊脂培養基上的半溶血情形



F.S.

圖 10-5 金黃色葡萄球菌

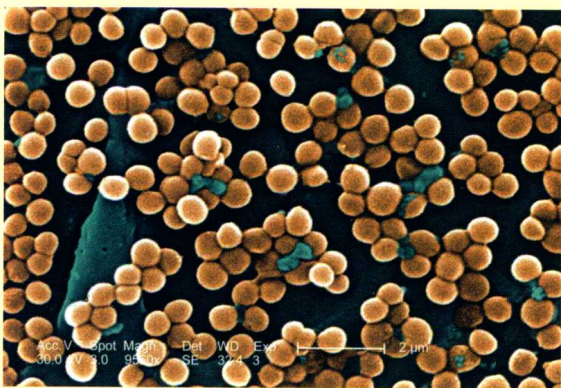


Photo courtesy of CDC/ Janice Haney Carr/ Jeff Hageman, M. H. S.

圖 11-1 白喉棒狀桿菌

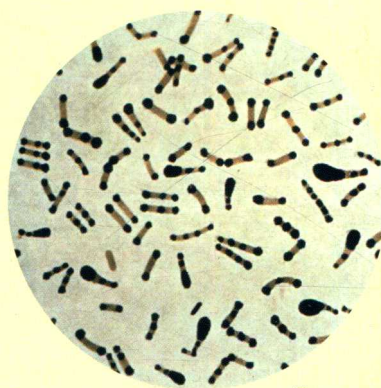


Photo courtesy of CDC

圖 11-2 皮膚白喉

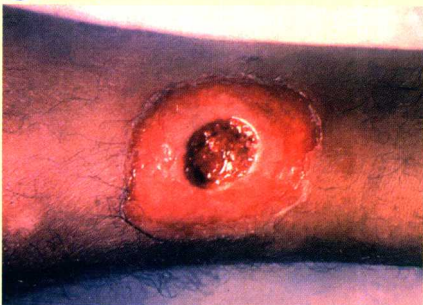
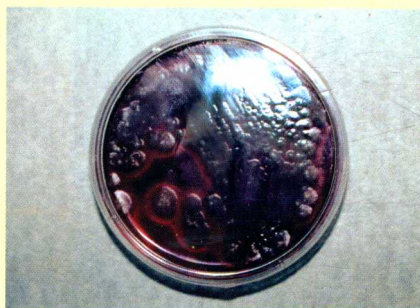
Photo courtesy of CDC

圖 11-5

炭疽桿菌在血液瓊脂培養基上形成的菌落



F.S.

圖 11-7 結核分枝桿菌

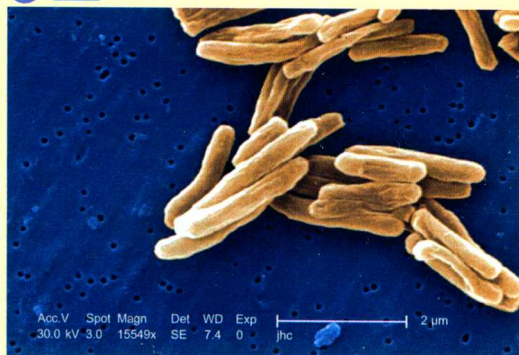
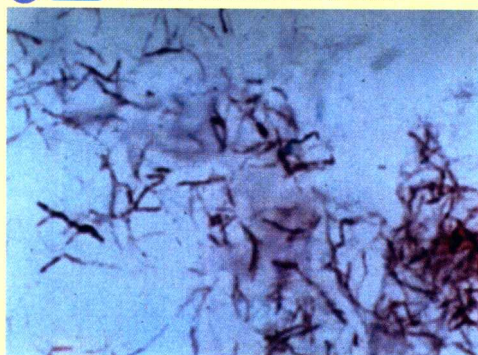


Photo courtesy of CDC/ Dr. Ray Butler

圖 11-8 結核桿菌的抗酸性染色結果



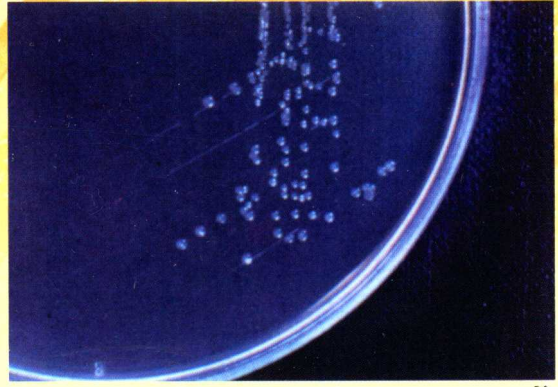
F.S.

圖 11-9 痲瘋分枝桿菌

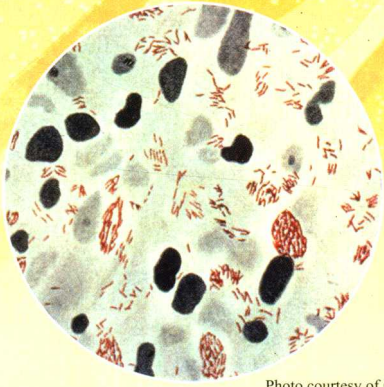

Photo courtesy of CDC

圖 12-3 志賀氏桿菌在營養瓊脂平盤上的菌落



F.C.

圖 12-4 大腸桿菌的形態

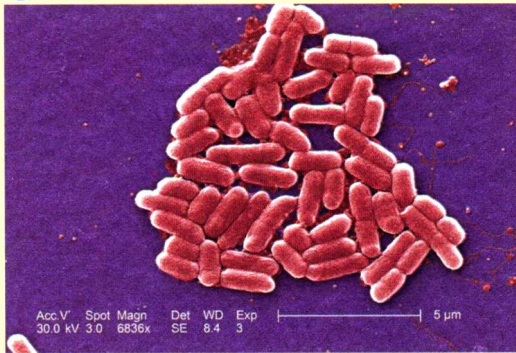
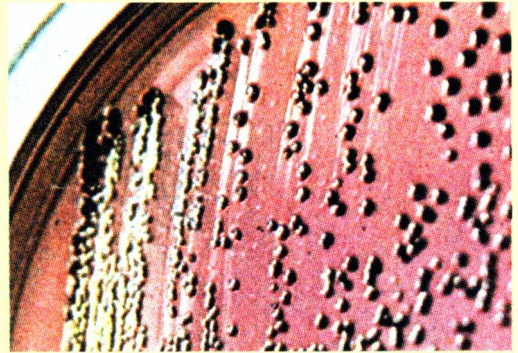


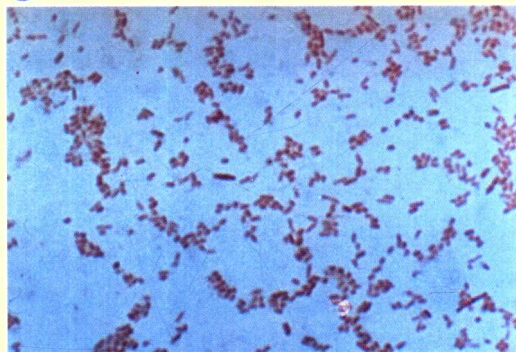Photo courtesy of CDC /National Escherichia, Shigella, Vibrio Reference Unit at CDC

圖 12-5 大腸桿菌在EMB培養基的生長情形



F.C.

圖 12-6 克雷白氏肺炎桿菌



F.C.

圖 12-7 克雷白氏肺炎桿菌呈黏液狀的菌落

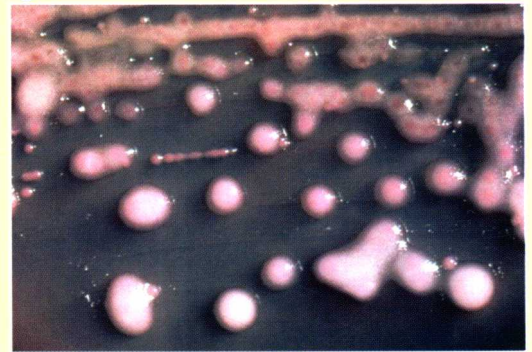


Photo courtesy of CDC

圖 12-9 霍亂弧菌

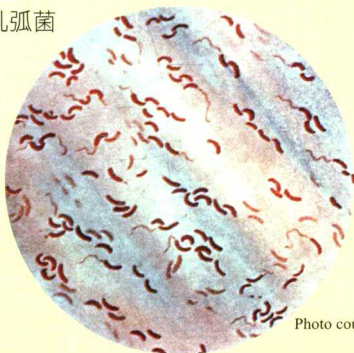

Photo courtesy of CDC

圖 13-1 綠膿桿菌之形態

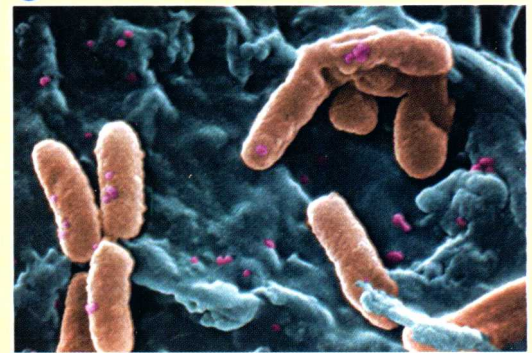


Photo courtesy of CDC/ Janice Haney Carr

圖 13-2 靜止桿菌

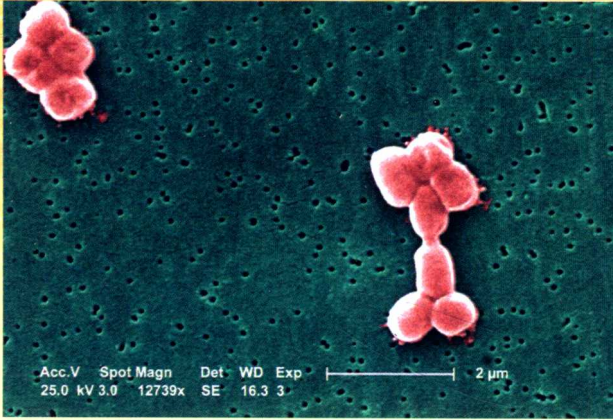
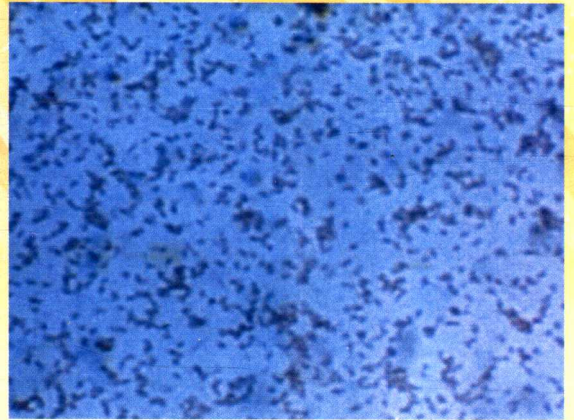


Photo courtesy of CDC CDC/ Janice Haney Carr

圖 13-5 博德氏百日咳桿菌



F.S.

圖 13-6 退伍軍人嗜肺性桿菌

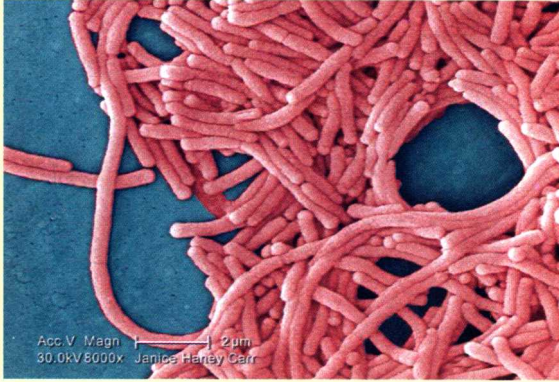

Photo courtesy of CDC/ Margaret Williams, PhD; Claressa Lucas, PhD; Tatiana Travis, BS

圖 14-1 破傷風桿菌

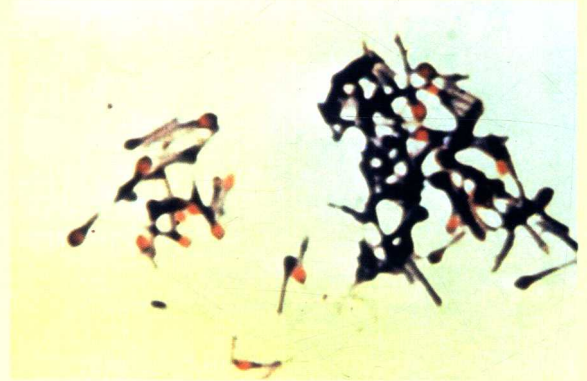


Photo courtesy of CDC

圖 14-3 肉毒桿菌

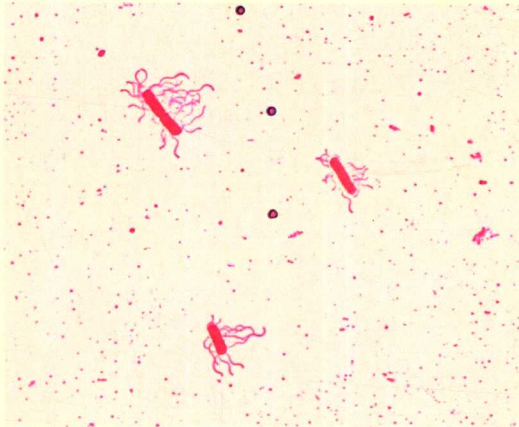


Photo courtesy of CDC/Dr. William A. Clark

圖 14-6 鬆脆類桿菌群之尋常類桿菌

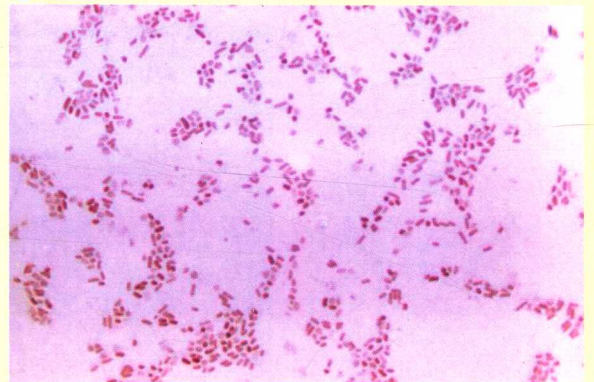


Photo courtesy of CDC/ Dr. V.R. Dowell, Jr.

圖 15-1 鼠疫桿菌

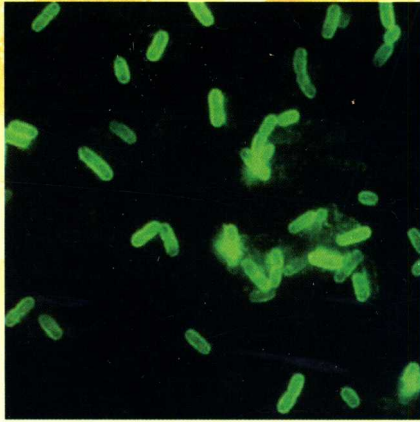


Photo courtesy of CDC/Courtesy of Larry Stauffer, Oregon State Public Health Laboratory

圖 15-11 放線菌病之球狀黃色硫磺顆粒 (經染色)

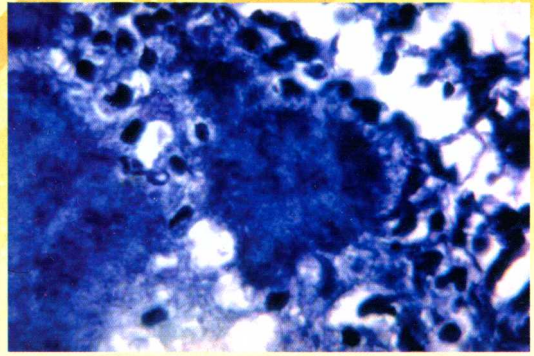


Photo courtesy of CDC/Dr. Lucille Georg

圖 15-2 鼠蚤

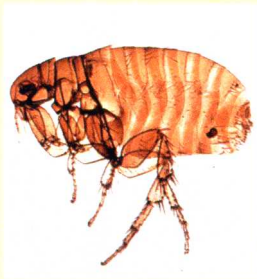


Photo courtesy of CDC

圖 15-13 鸚鵡披衣菌及砂眼披衣菌之形態

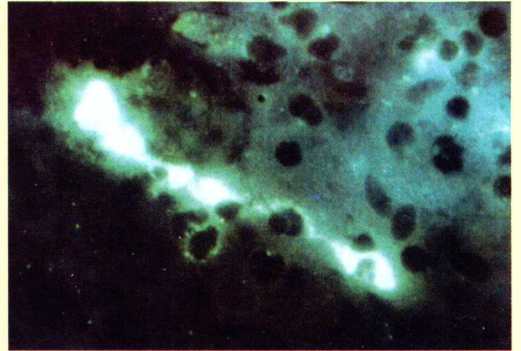


Photo courtesy of CDC/Dr. Vester Lewis

(a) 鸚鵡披衣菌

圖 15-8 伯氏疏螺旋體及壁蝨

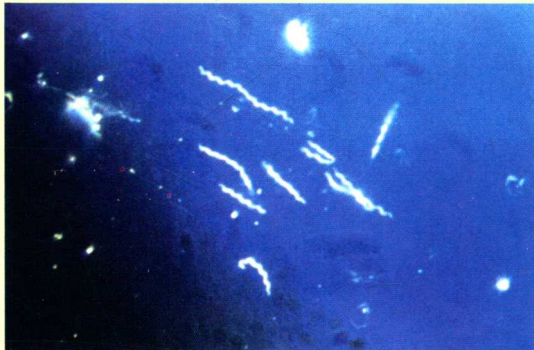


Photo courtesy of CDC

(a) 伯氏疏螺旋體

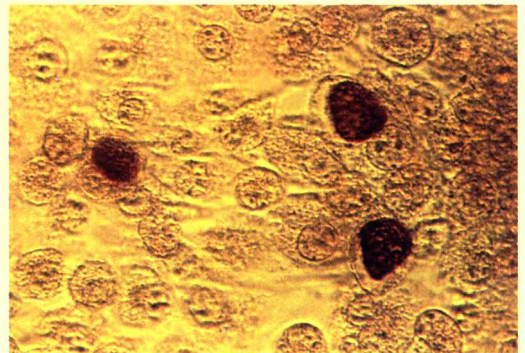


Photo courtesy of CDC/Dr. E. Arum; Dr. N. Jacobs

(b) 砂眼披衣菌



(b) 壁蝨

Photo courtesy of CDC/ Dr. Amanda Loftis, Dr. William Nicholson, Dr. Will Reeves, Dr. Chris Paddock

圖 16-15 絮狀表皮癬菌之形態

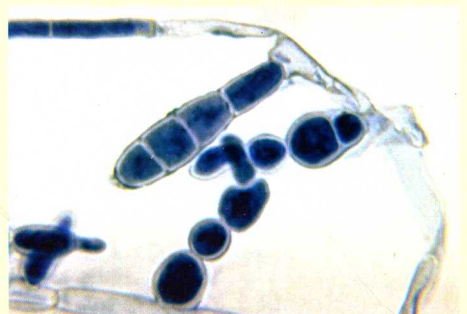

Photo courtesy of CDC/Dr. Libero Ajello

圖 16-16 灰指甲

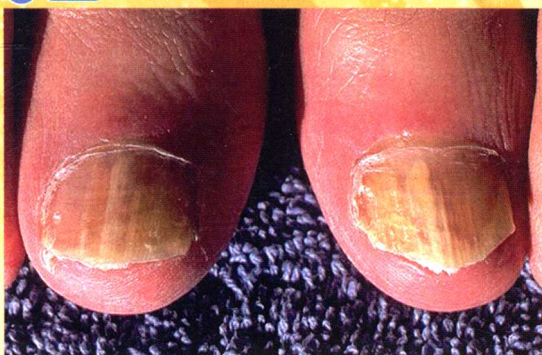

Photo courtesy of CDC/ Dr. Edwin P. Ewing, Jr.

圖 16-18 犬小芽孢癬菌



F.S.

圖 16-19 頭癬

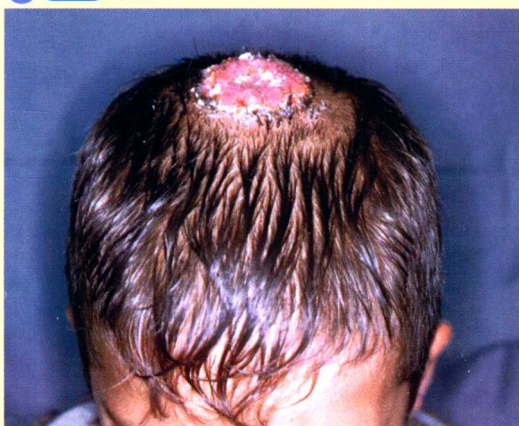

Photo courtesy of CDC/ Dr. Lucille K. Georg

圖 16-21 (c) 申克氏孢子絲菌之形態 (37°C)

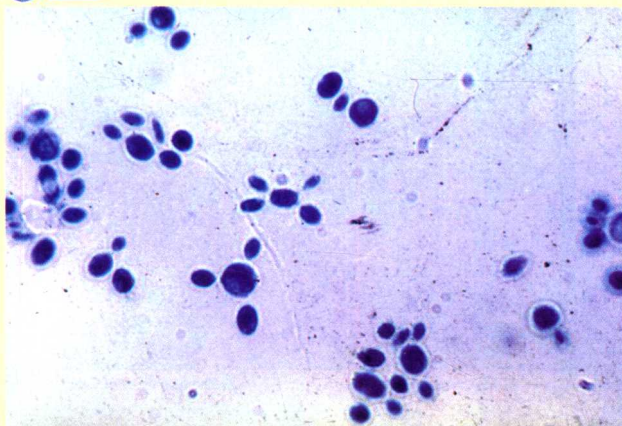


Photo courtesy of CDC/Dr. Lucille K. Georg

圖 16-24 (c) 煙色麴菌

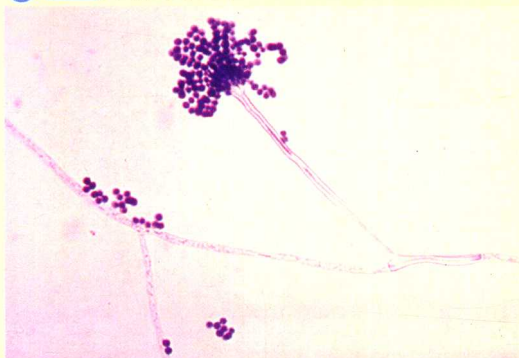

Photo courtesy of CDC

圖 16-26 新型隱球菌

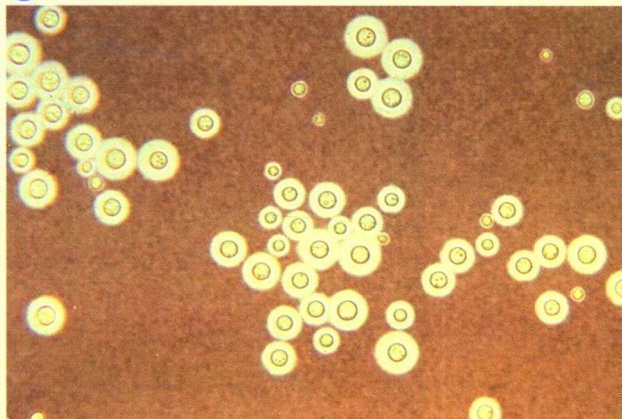


Photo courtesy of CDC/Dr. Leonor Haley

圖 18-6 (b)A型流行性感冒病毒

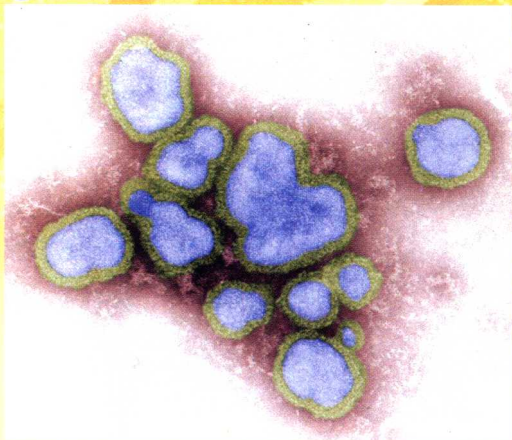


Photo courtesy of CDC/ F. A. Murphy

圖 18-9 麻疹患者的紅疹外觀

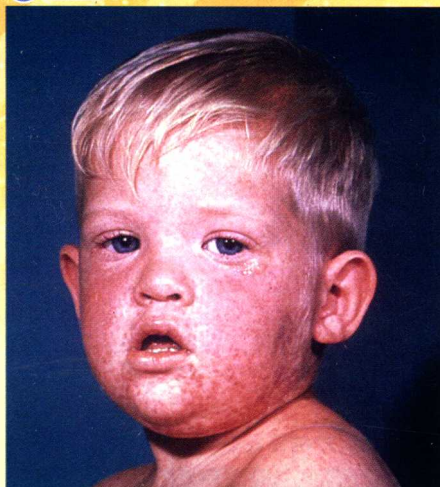

Photo courtesy of CDC

圖 18-11 德國麻疹患者的紅疹外觀

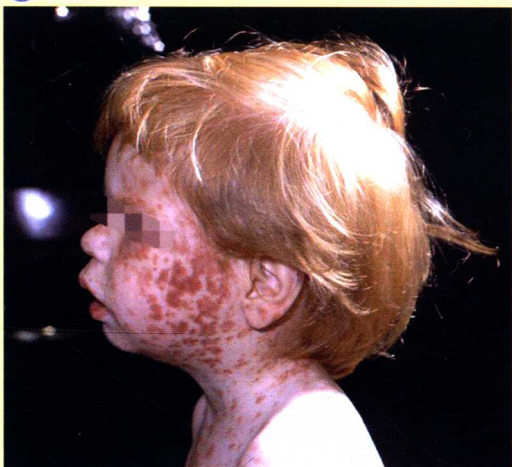

Photo courtesy of CDC

圖 18-20 伊波拉病毒

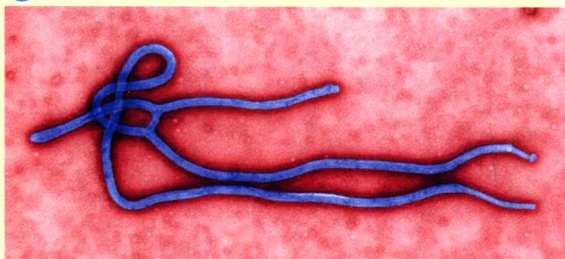


Photo courtesy of CDC/ Cynthia Goldsmith

圖 19-3

天花患者之
皮膚症狀

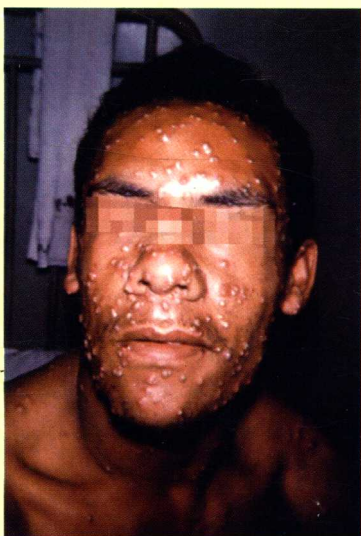

Photo courtesy of CDC/ Dr. Noble

圖 19-10 EB 病毒

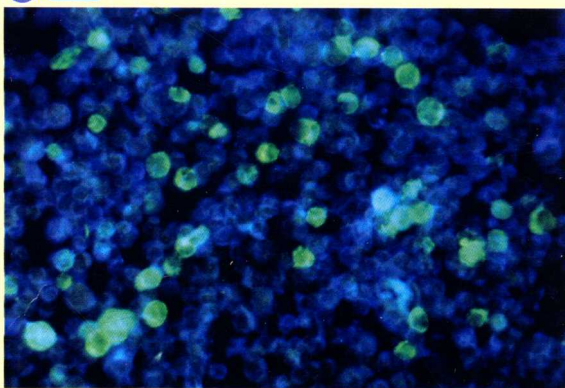
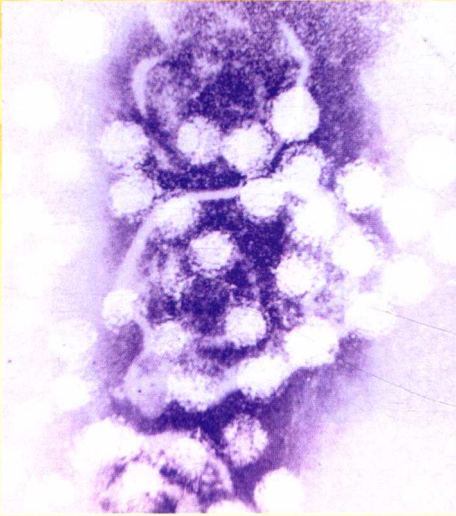


Photo courtesy of CDC/Dr. Paul M. Feorino

圖 19-12 A 型肝炎病毒



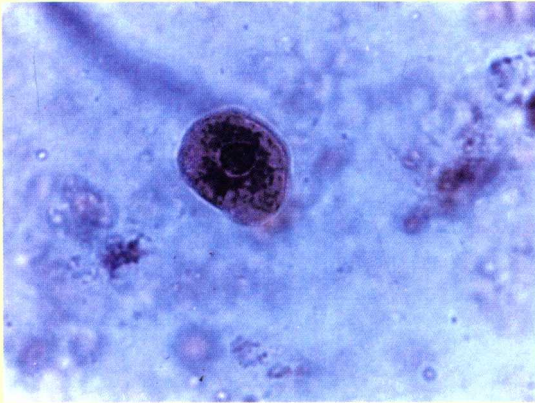
F.S.

圖 21-2 痢疾阿米巴的囊體 (箭頭所指)

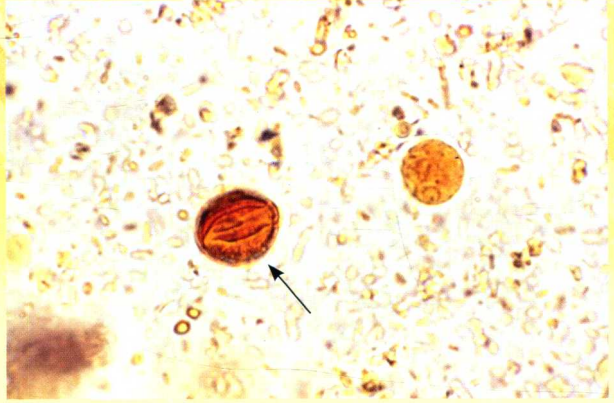

Photo courtesy of CDC

圖 21-3 大腸阿米巴



F.S.

(a) 活動體

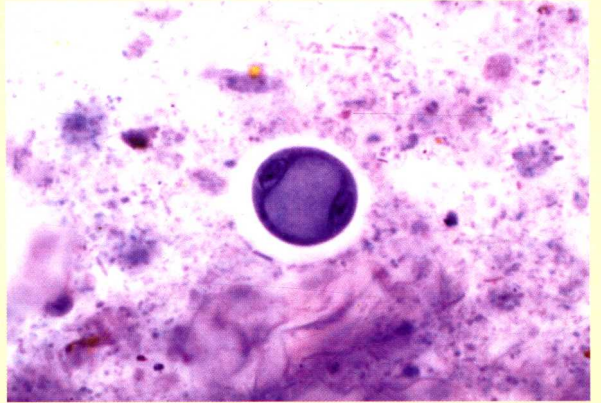


Photo courtesy of CDC/ Dr. Mae Melvin

(b) 囊體

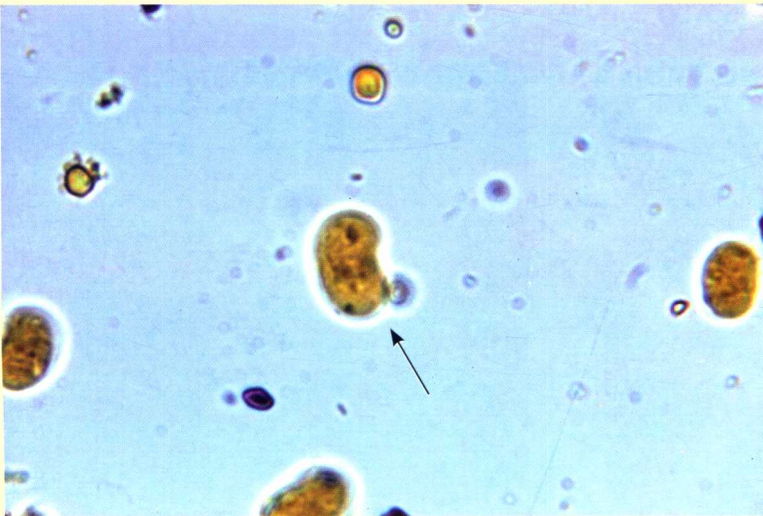

Photo courtesy of CDC/ Dr. L.L.A. Moore, Jr.

圖 21-4

微小阿米巴的囊體 (箭頭所指)

圖 21-6 (b) 梨形鞭毛蟲的囊體

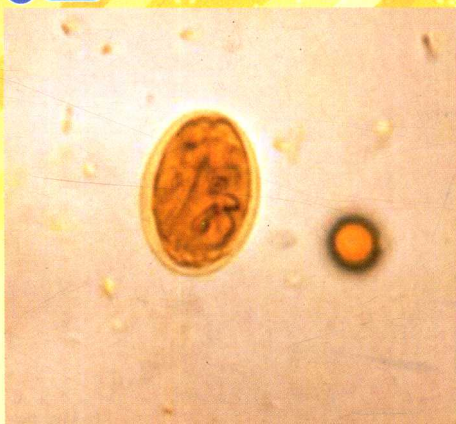

Photo courtesy of CDC

圖 21-7 (b) 陰道滴蟲的活動體

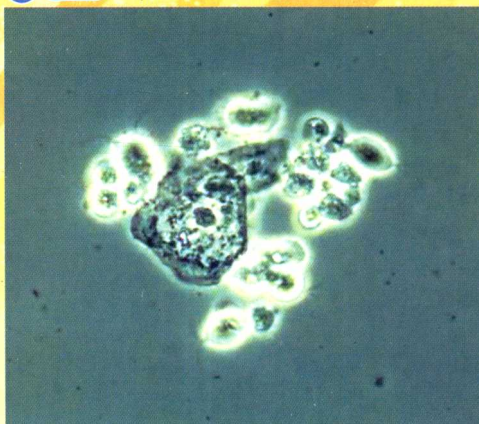
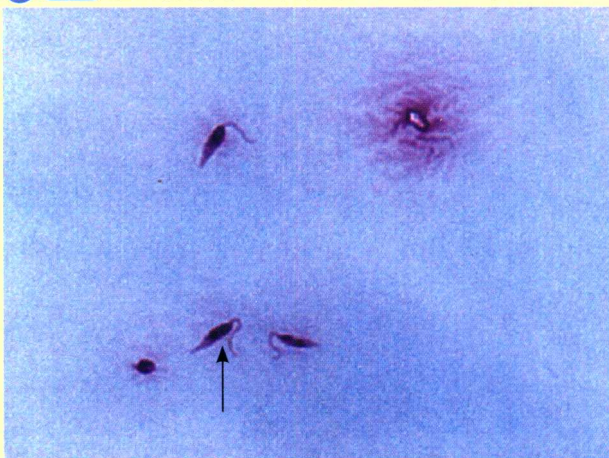


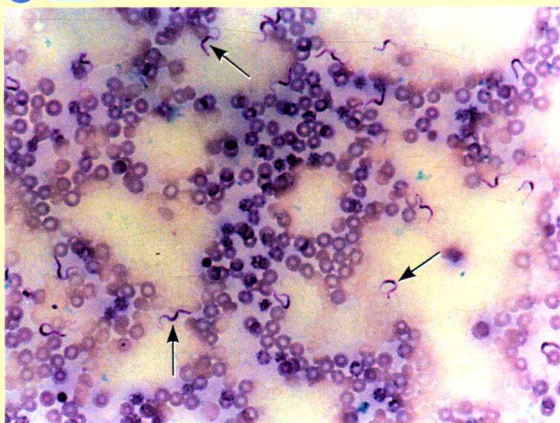
Photo courtesy of CDC

圖 21-9 杜氏利什曼原蟲的前鞭毛體 (箭頭所指)



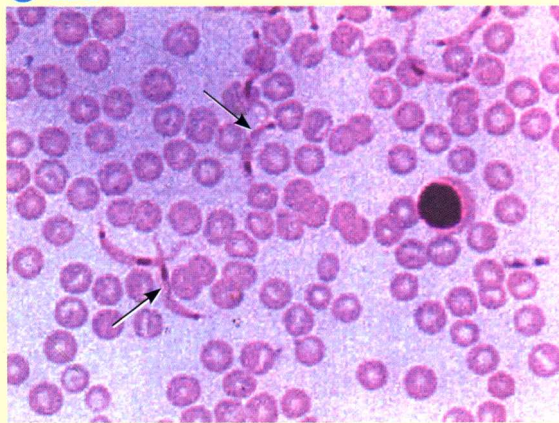
F.C.

圖 21-10 血液抹片中所見到的剛比亞錐蟲 (箭頭所指)



F.C.

圖 21-11 血液抹片中所見到的枯西氏錐蟲 (箭頭所指)



F.C.

圖 21-12 蝨




Photo courtesy of CDC/
Donated By the World Health Organization, Geneva, Switzerland

圖 21-14 隱孢子蟲的囊體 (箭頭所指)

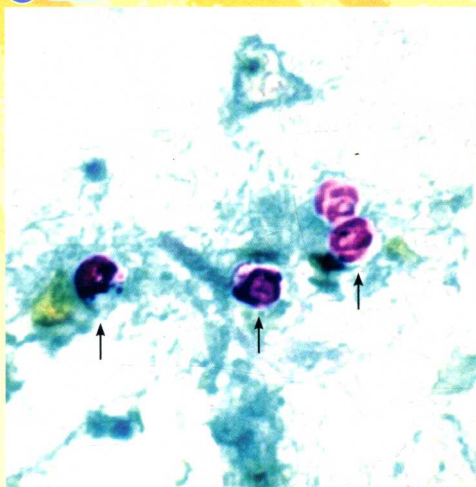
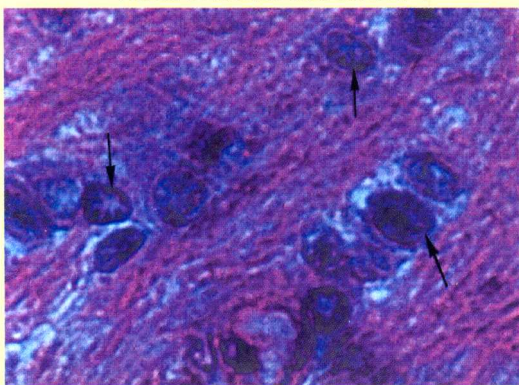


Photo courtesy of CDC/DPDx

圖 21-16 剛地弓形蟲在組織中所形成的囊 (箭頭所指是囊與囊內緩殖子)



F.S.

圖 21-18 間日瘧原蟲 (箭頭所指)

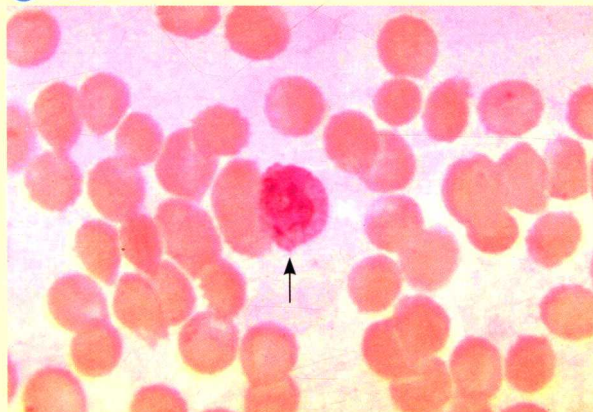


Photo courtesy of CDC

圖 21-19 三日瘧原蟲 (箭頭所指)

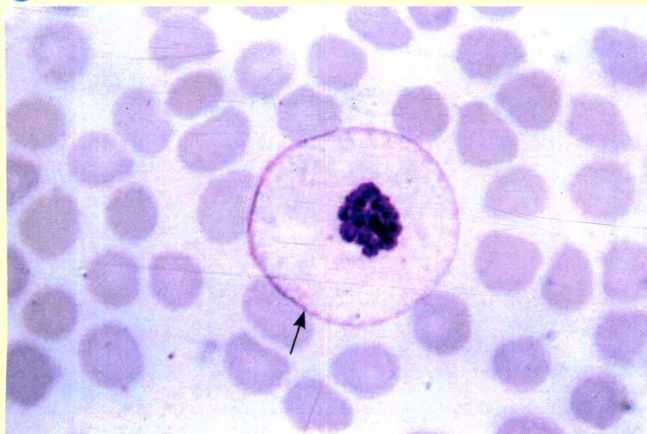
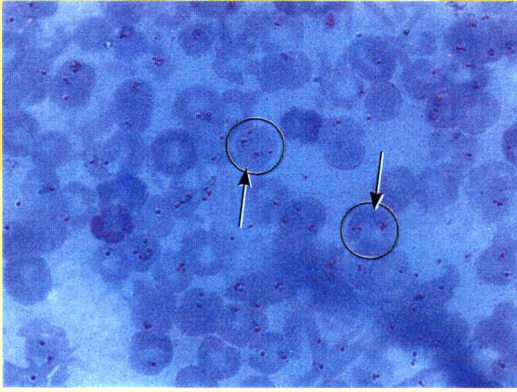


Photo courtesy of CDC/ Steven Glenn, Laboratory & Consultation Division

圖 21-20 惡性瘧原蟲 (箭頭所指)



F.C.C.

(a) 戒指型早期營養體

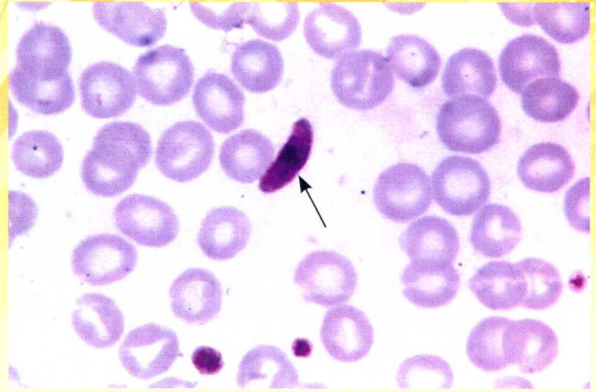


Photo courtesy of CDC/ Dr. Mae Melvin

(b) 配子母細胞

圖 21-21 卵形瘧原蟲 (箭頭所指)

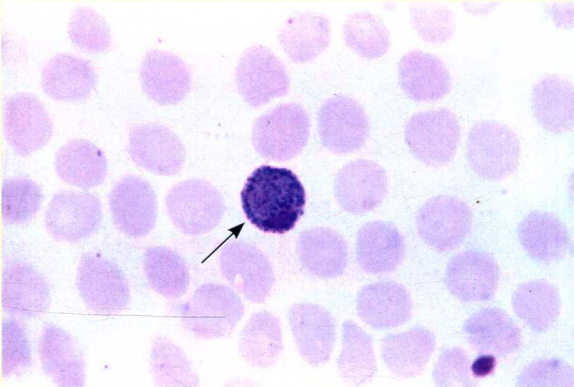


Photo courtesy of CDC/ Steven Glenn, Laboratory & Consultation Division

(a) 戒指型早期營養體

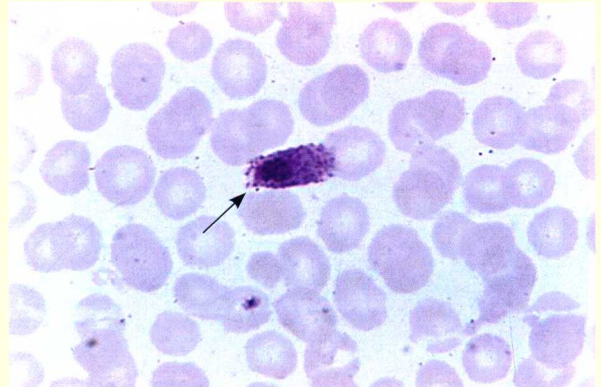


Photo courtesy of CDC/ Dr. Mae Melvin

(b) 配子母細胞

圖 22-1

蛔蟲的蟲卵

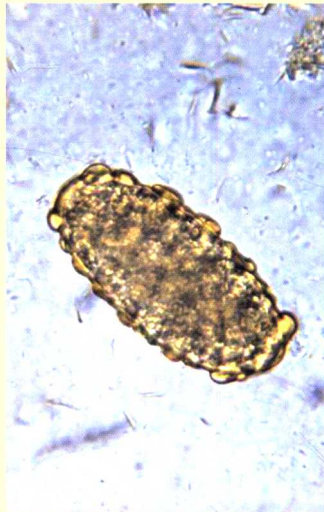

Photo courtesy of CDC/ Dr. Mae Melvin

(a) 未受精卵

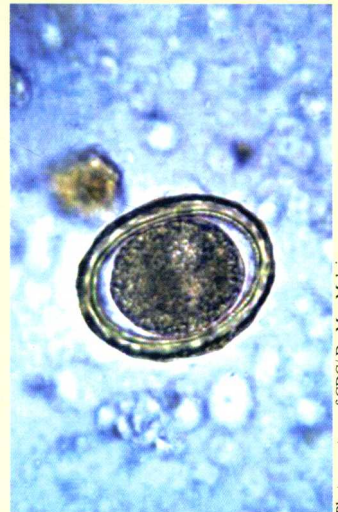

Photo courtesy of CDC/ Dr. Mae Melvin

(b) 受精卵

圖 22-2 蛔蟲成蟲

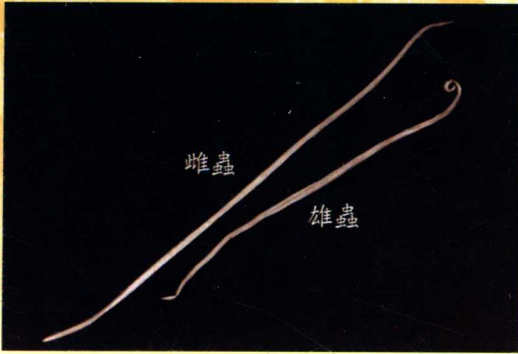
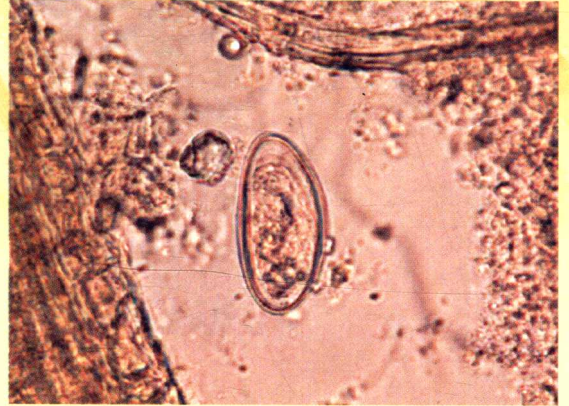

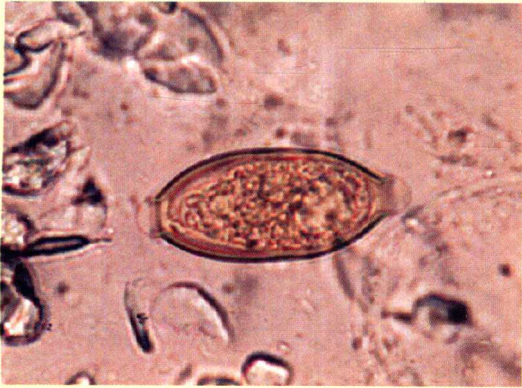Photo courtesy of CDC

圖 22-5 (b) 蟯蟲的蟲卵



F.S.

圖 22-8 (b) 鞭蟲的蟲卵



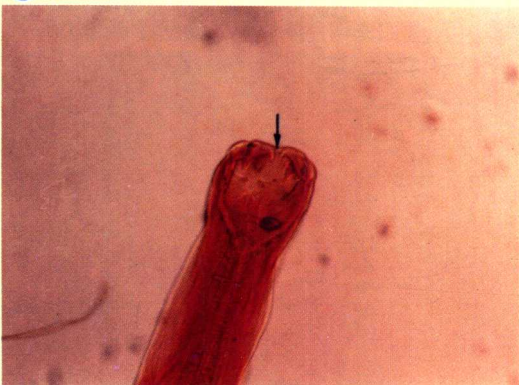
F.S.

圖 22-9 (b) 菲律賓毛線蟲的蟲卵

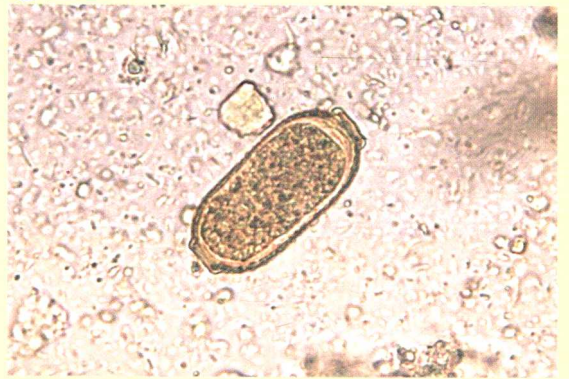

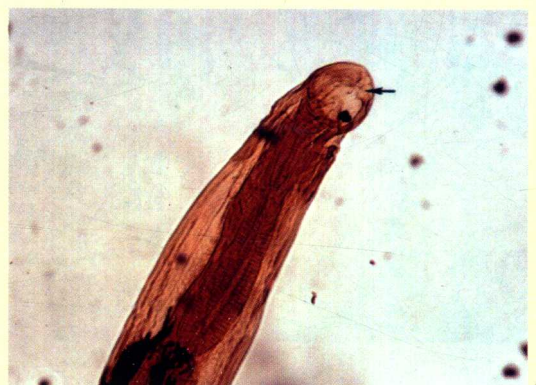
Photo courtesy of CDC/ Dr. Mae Melvin

圖 22-10 鈎蟲的口器



F.S.

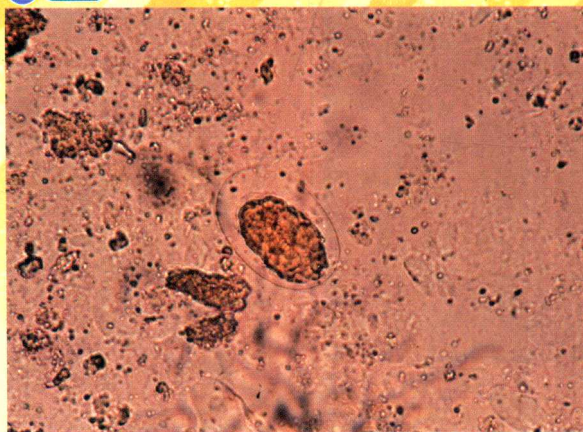
(a) 美洲鈎蟲的口器
(箭頭所指即是三對腹齒)



F.S.

(b) 十二指腸鈎蟲的口器
(箭頭所指即是兩對腹齒)

圖 22-11 鉤蟲的蟲卵



F.C.

圖 22-14 糞小桿蟲

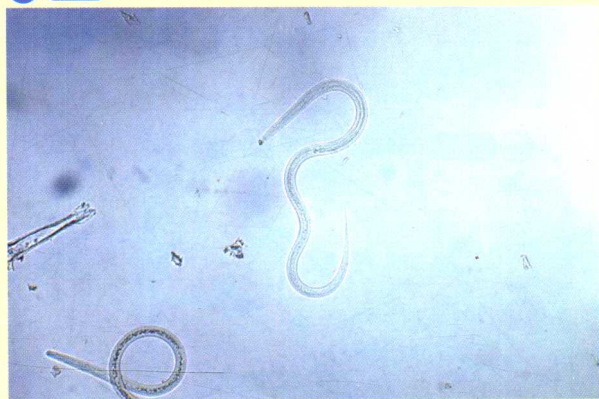
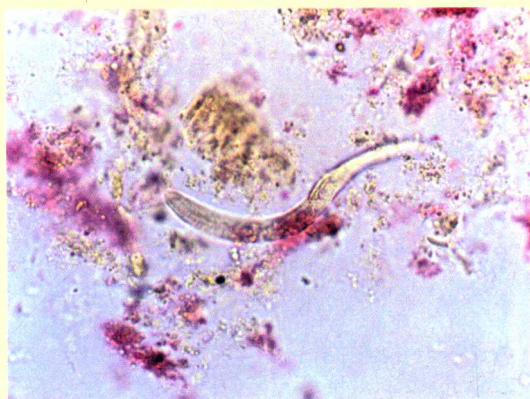
Photo courtesy of CDC/ Dr. Mae Melvin

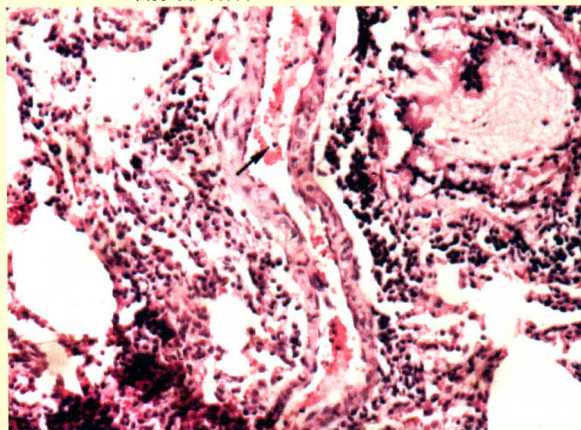
(a) 絲狀幼蟲



F.C.

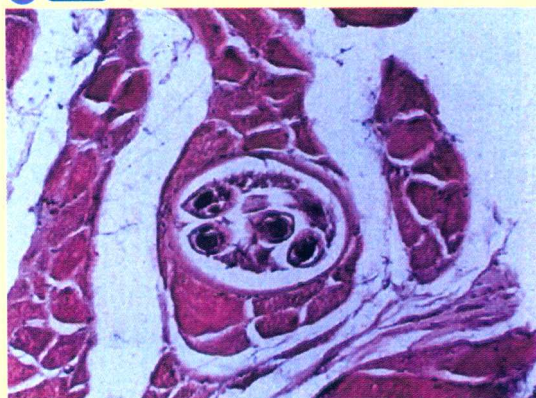
(b) 桿狀幼蟲

圖 22-15 老鼠肺部切片中所見的廣東住血線蟲與蟲卵 (箭頭所指)



F.C.

圖 22-17 肌肉切片中所見的囊狀旋毛蟲幼蟲



F.C.