

# 庞赞襄



## 中医眼科 验案精选

庞荣张彬◇整理

PANGZANXIANG  
ZHONGYI YANKE YANANJINGXUAN



人民卫生出版社  
PEOPLE'S MEDICAL PUBLISHING HOUSE

庞赞襄 中医眼科验案精选

庞荣 张彬 整理

人民卫生出版社



**图书在版编目 (CIP) 数据**

庞赞襄中医眼科验案精选/庞荣等整理. —北京: 人民卫生出版社, 2012. 10

ISBN 978-7-117-16365-1

I. ①庞… II. ①庞… III. ①中医五官科学-眼科学-医案-汇编-中国-现代 IV. ①R276.7

中国版本图书馆CIP数据核字 (2012) 第209608号

门户网: <a href="http://www.pmph.com">www.pmph.com</a>	出版物查询、网上书店
卫人网: <a href="http://www.ipmph.com">www.ipmph.com</a>	护士、医师、药师、中医师、卫生资格考试培训

版权所有, 侵权必究!

**庞赞襄中医眼科验案精选**

整 理: 庞 荣 张 彬

出版发行: 人民卫生出版社 (中继线 010-59780011)

地 址: 北京市朝阳区潘家园南里 19 号

邮 编: 100021

E - mail: [pmph@pmph.com](mailto:pmph@pmph.com)

购书热线: 010-67605754 010-65264830

010-59787586 010-59787592

印 刷: 北京汇林印务有限公司

经 销: 新华书店

开 本: 850×1168 1/32 印张: 9

字 数: 226千字

版 次: 2012年10月第1版 2012年10月第1版第1次印刷

标准书号: ISBN 978-7-117-16365-1/R·16366

定 价: 25.00元


打击盗版举报电话: 010-59787491 E-mail: [WQ@pmph.com](mailto:WQ@pmph.com)

(凡属印装质量问题请与本社销售中心联系退换)

## 庞赞襄教授简介

庞赞襄(1921年1月28日—2005年5月19日),字书宸。

14岁开始跟随其父庞金庆(庞信卿)老先生学习中医眼科,18岁独步杏林。1942—1945年在河北省邢台市自立中医眼科诊所,1955年成立河北省邢台市联合诊所,1956年5月加入河北省邢台市医院(现邢台市第一医院)任眼科主任。1956年



9月调往保定市河北省中医研究院工作,历任眼科临床组组长、眼科研究组组长、眼科副主任。1965年随省会迁调天津市河北省医院,任眼科副主任;1968年随河北省医院迁址于石家庄市,先后任中医眼科主任、河北省人民医院副院长等。

庞赞襄教授曾任中华中医药学会第一届理事,河北省中医药学会副理事长,河北省医学会眼科专业委员会副主任委员,河北省中医药学会眼科专业委员会第一届名誉主任委员,第二届高级顾问,《河北中医》杂志顾问,河北省药品评审委员会委员,河北省政协第四届委员,河北省政协第五届、第六届常务委员。1978年4月参加全国科学技术大会,受到表彰。1978年6月参加全国医药卫生科学技术大会。1978年参加河北省科学技术先进集体和先进个人代表大会。1979年12月被国务院授予“全国

劳动模范”称号,荣获金质奖章一枚和证书一本。1982年2月被中共河北省委、河北省人民政府授予“河北省劳动模范”称号。1982年9月出席了中国共产党第十二次全国代表大会。1983年获卫生部“全国卫生先进工作者”称号。1987年获卫生部“全国卫生精神文明先进工作者”称号。1990年被卫生部、人事部、国家中医药管理局批准为首批500名老中医带徒导师,并被河北省卫生厅命名为“白求恩式的医务工作者”。1991年7月被国务院批准为享受“政府特殊津贴专家”。1995年3月被河北省人民政府评为“河北省省管优秀专家”。2002年2月被河北省人民政府评为“河北省资深省管优秀专家”。

庞赞襄教授著有《中医眼科临床实践》一书,1976年5月由河北人民出版社出版,1979年再次印刷。1984年《庞赞襄中医眼科临床经验选编》,由河北省卫生厅中医处印刷发行。撰写论文40余篇发表在国家和省级医学杂志上,其中《中医治疗中心性视网膜脉络膜炎204例》被《中国医学年鉴》1984年载入期刊重要文献。他研制的“银花解毒汤”、“养阴清热汤”、“泻肝解郁汤”、“清肝解郁益阴渗湿汤”等,经临床多年应用,反复验证其效,具有较高的价值。《眼科临床实践》(天津眼科医院编),《眼科学》(上海第一医学院眼耳鼻喉医院编,北京同仁医院、北京协和医院编),均将其方选入书中。全国高等中医院校的《中医眼科学》教材,还将庞氏“银花解毒汤”、“散风除湿活血汤”编入教材中,推广使用。《中国医学百科全书·中医眼科学》《中医眼科学》(成都中医学院编,人民卫生出版社出版)都将庞赞襄教授载入史册。

## 高 序

庞赞襄主任医师是我国著名的中医眼科专家,为庞氏中医眼科第三代传人,也是庞氏眼科中坚奠基者。14岁始继祖业,读《黄帝内经》《金匱要略》《伤寒论》《原机启微》《审视瑶函》等古代典籍,习内科,钻眼科,18岁独立应诊。沉酣岐黄,博采众长,又积极学习西医,使洋为中用,治学严谨,坚持实事求是,注重治疗效果,在中医眼科界独树一帜,具有较高的学术造诣。我们在继承庞赞襄主任医师经验时,发现应用银柴胡治疗眼病是其一大特色。

《中医眼科临床实践》为继承和发扬庞氏中医眼科奠定基础:庞赞襄主任医师在临床实践中,善于撷取内、外科之长,以补眼科之不足,将整体观念和辨证论治灵活运用于中医眼科临床实践。同时为弥补中医眼科检查方法之不足,积极学习西医现代检查方法。经西医检查明确诊断后,施以辨证论治,提高了眼病的正确诊断率和治愈率。其在总结祖传三代中医眼科宝贵经验和理论知识的基础上,结合自己的实践经验,著成《中医眼科临床实践》一书,该书先后印刷两次,共发行21万册,在中医眼科界影响颇大。该书的问世为继承和发扬庞氏中医眼科奠定了坚实的基础,标志着庞氏中医眼科迈向系统化,庞赞襄主任医师本人也在庞氏中医眼科发展中起承前启后、创造性奠基之作用。

庞赞襄主任医师提出“因郁致病”论,治疗多用银柴胡;庞赞襄主任医师提出“目病多郁论”,并指出实证为郁

致滞，虚证为郁致虚。肝郁日久，久郁生热，治疗以开郁、解郁、清郁、散郁等法为主。《中医眼科临床实践》一书中列内服用药共66方，其中26方使用银柴胡，共48方次，这26方中有前人效验方如明目地黄丸、知柏地黄汤、加减逍遥散、补中益气汤、逍遥散、八珍汤、归脾汤等，也有庞氏方如清肝解郁益阴渗湿汤、舒肝破瘀通脉汤、健脾升阳益气汤、舒肝解郁益阴汤、滋阴濡肝清脑汤等。这些方药治疗范围包括胞睑、白睛、黑睛及瞳神疾病，涉及26种疾病，而用柴胡者仅两处，分别为治疗急性结膜炎之羌活胜风汤和治疗角膜炎之钩藤饮加减方。

庞赞襄主任医师应用银柴胡治眼病是家传经验：庞赞襄主任医师在《中医眼科临床实践》一书中，高频率使用银柴胡，然而作为庞氏家族的第三代传人，在其书中并未阐述为什么要用银柴胡，也没有鉴别柴胡和银柴胡之异同。据此，我们推测庞赞襄主任医师运用银柴胡治疗眼病不是他个人发挥，而是继承了庞氏家传的经验。那庞氏家族治疗眼病时为什么多用银柴胡而不是柴胡呢？庞氏家族应用银柴胡治疗眼病是有依有据的：通过认真阅读相关书籍和查阅文献，我们认为庞氏家族选用银柴胡可能有以下方面的原因：

柴胡有“明目益精”之功的记载：柴胡始载于《神农本草经》将其列为上品，谓：“主心腹去肠胃中结气，饮食积聚，寒热邪气，推陈致新，久服轻身明目益精。”此后，诸家均转载柴胡能“久服轻身明目益精”，说明柴胡的“明目益精”之功得到临床药学家的认可。自明朝始，柴胡分三种：《本草纲目》分南北柴胡。明代李时珍在《本草纲目》中始将柴胡分为北柴胡和南柴胡，云：“北地所产者，亦如前胡而软，今人谓之北柴胡是也，入药亦良，南土所产者不似前胡，正如蒿根，强硬不堪使用。”《本草汇言》分南北柴胡和银柴胡。明代医家倪朱谟在《本草汇言》（1624年）将南北柴胡和银柴胡加以区分鉴别，如称：“银柴胡、北柴胡、软柴胡气味虽皆苦寒，而俱入少阳、厥阴，然又有别也。银柴胡清

热,治阴虚内热也;北柴胡清热,治伤寒邪热也;软柴胡清热,治肝热骨蒸也……如《伤寒》方有大小柴胡汤,仲景氏用北柴胡也;脾虚劳倦,用补中益气汤,妇人肝郁劳弱,用逍遥散、青蒿煎丸,少佐柴胡,俱指软柴胡也。”《本草经疏》分柴胡和银柴胡。几乎和《本草汇言》同时期的著作,明·缪希雍在《本草经疏》(1625年)云:“柴胡有两种,一种色白而大者名银柴胡,专治劳热骨蒸,色微黑而细者为北柴胡,用于发表散热。”由此可见,自明代开始基本上将柴胡和银柴胡区分开了,且柴胡本身就有南北柴胡之分。

现代中药学也分柴胡和银柴胡两种。现代权威出版物及教科书亦区分柴胡和银柴胡。如《中华人民共和国药典》(第一部)将柴胡分为南北柴胡,然南北柴胡“性辛苦微寒。入肝胆肺经。功效均为和解表里,疏散退热,疏肝解郁,升举阳气。用于感冒发热,寒热往来,胸满胁痛,月经不调,子宫脱垂,脱肛”。银柴胡“性味甘、微寒。入肝胃经。功效为清虚热,除疳热。用于虚劳发热,骨蒸劳热,小儿疳热”。又如《中药大辞典》(下)对柴胡和银柴胡都做的论述与药典相似。再如《中药学》将柴胡分为南柴胡和北柴胡,对于他们的功效未做细分,性味归经均为苦、辛,微寒,归肝胆经。均能疏散退热,疏肝解郁,升举阳气,清胆截疟。银柴胡为石竹科多年生草本银柴胡的干燥根,主产于宁夏、甘肃、内蒙古等地。性味归经为甘、微寒;归肝胃经。功效为清虚热,除疳热。

银柴胡“明目益精”之功的记载。《本经逢原》(1695年):“甘微寒,无毒。发明:银柴胡行足阳明、少阴。其性与石斛不甚相远,不但清热兼能凉血。和剂局方治上下诸血,龙脑鸡苏丸中用之,凡入虚劳方中,惟银州者(银柴胡)为宜。北柴胡升动虚阳,发热喘嗽,愈无宁宇,可不辨而混用乎!按:柴胡条下,《本经》推陈致新,明目益精,皆指银夏者而言。非北柴胡所能也。”又如《本草纲目拾遗》(1765年)书中几乎全部录用《本经逢原》



记载,说明认同银柴胡具有“明目益精”之功。柴胡、银柴胡统称“柴胡”的原因:性状相似:北柴胡呈圆锥形,常有分枝,长5~16 cm,直径0.3~0.8 cm,顶端带有残留的茎基或纤维状叶基,表面黑褐色或浅棕色,具纵皱纹、支根痕及皮孔。质硬而脆,不易折断,断面呈片状纤维性,皮部浅棕色,木部黄白色。气微香,味微苦。南柴胡根较细,多不分枝或下部少分枝,根头部密被纤维状叶基残余。表面红棕色或黑棕色,靠近根头部多具明显的横向疣状突起。质稍软,易折断,断面略平坦,具败油气味。银柴胡呈类圆柱形。偶有支根,长20~40 cm,有的更长,直径1~2.5 cm。根头部有少数茎的残基,呈疣状突起,习称珍珠盘。表面浅黄色,有明显的纵皱纹,常向左扭曲,有的可见细根痕,呈凹陷的棕色小点状,习称砂眼。质较脆,易折断,断面不平整,疏松有裂隙,皮部甚薄,木部有黄白色相间的放射状纹理。气微,味甜。两者性味、归经相似:虽然现代中药学已经明了南北柴胡和银柴胡产地不同且分属两个不同科目,但两者功效有相似之处。两者性均微寒,入肝经,均可清肝经风热。由此可见,柴胡与银柴胡两者在性状、性味归经方面有很多相似之处,这也解释了在明以前柴胡和银柴胡两者统称、混称的原因。据此,我们得出以下结论:①明朝以前未区分柴胡和银柴胡,直至明代及以后才将两者区分开来。②柴胡和银柴胡两者性状、性味归经及功效有很多相似之处。造成了柴胡和银柴胡混称混用的情况。③《神农本草经》所载“柴胡”的功效既有柴胡的功效,也包括银柴胡的功效。④《神农本草经》中所言“明目益精”,实为银柴胡之功效,即银柴胡具有“明目益精”的功能。

综上所述,银柴胡性微寒,味甘,入肝经,可清肝经风热,能补肝柔肝,且有“明目益精”之功。张彬副教授整理庞赞襄主任医师经验认为:治疗眼病应用银柴胡,疏肝解郁,益阴明目,而不升腾,无苦泄之弊,补肝柔肝见长,清肝解郁更佳。故可用于治疗因肝经郁热或肝经风热所致的眼病。庞氏家族在多年的中

医临床实践中,多用银柴胡治疗眼科疾病不仅是经验积累,而且是有源可溯的。

关于“柴胡劫肝阴”的看法——柴胡和银柴胡统称“柴胡”的一点启示:从上可知,在明以前,未区分柴胡和银柴胡,并将两者功效归属于柴胡。虽两者功效有很多相似之处,然而两者有着本质的区别,柴胡清热,治伤寒邪热也;银柴胡清热,治阴虚内热也。若未明了两者区别,就达不到治疗效果。这给后世医家带来了许多不便。“柴胡劫肝阴”之说首见于李北海重刊张司农《伤暑全书·序》,其后叶天士《幼科要略·疟》曾应用,王孟英亦大肆渲染,导致后来影响颇大。其实,在此之前,就有类似的记载,如寇宗奭曰:“柴胡,《本经》并无一字治劳,今人治劳方中鲜有不用者。呜呼!凡此误世甚多。”笔者推测“柴胡劫肝阴”和寇宗奭“柴胡治劳误世”这两者亦为混淆柴胡和银柴胡所致。

庞赞襄主任医师的学术传承人张彬、庞荣两位医师虚心学习庞赞襄主任医师的学术思想和临床经验,将庞赞襄主任医师多年的医案进行系统整理,编辑出版《庞赞襄中医眼科验案精选》一书。该书内容丰富,文笔流畅,实用可读,值得向中医、中西医结合眼科同道推荐。在此书出版之际,是以为序,并表示热烈的祝贺。

中华中医药学会眼科专业委员会主任委员

中国中医科学院眼科医院前院长

高健生

2012年6月5日

## 韦 序

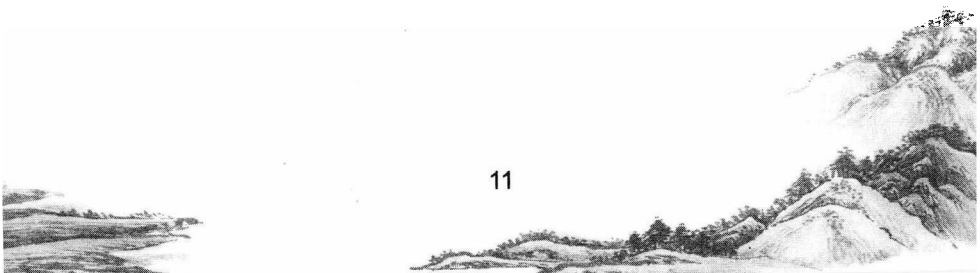
庞赞襄先生是当代著名的中医眼科学家,其毕生丰富的临床经验和学术特长为后学留下了宝贵的医学遗产。先生在六十余载的从医生涯中,一心攻读岐黄书,钻研龙木术,济人于盲瞽;整理文献,著书立说,传于后世;走中西医结合道路,辨证与辨病相结合。先生医德高尚,医术精湛,疗效卓著,关爱病家,深受广大患者的信任和爱戴,一生为中医眼科事业作出了突出的贡献。

庞赞襄先生的学术传承人张彬、庞荣两位医生在这本医案经验集中,系统地总结了庞先生六十余年来诊治眼病的经验,并对临床上的常见及疑难眼病进行了深入的探讨,通过大量临床病案真实地再现了先生诊断眼科疾病过程中的思辨过程,反映了庞赞襄老先生独特的诊疗思路。本书在理论上,突出中医眼科辨证论治的特色,创造性地提出“目病多郁论”。在实践上,通过现代医学检查手段,辨证论治眼病,进一步丰富和发展了中医眼科学的内容。

医案作为名医学术经验的重要载体,在中医的学习、临证、科研中都具有极其重要的承启作用。名老中医典型医案,是名老中医学术思想临床经验传承的范本,也是中医药理论创新发展的源泉。我认为,当今青年中医阅读庞赞襄先生的医案,不仅是看其何病用何方何药,更重要的是通过案语中关于病情的分析,了解先生的辨证思路,用方用药特点和据证随机变通,以便更好地将先生的经验活学活用,实践于临床。

我认为,作为一名当代中医眼科医生,在诊疗各种眼病时,不仅要以中医基本理论作指导,更要充分借鉴现代医学眼科的发展成果,走中西医结合道路,扬长避短,在“衷中参西”的基础上,不断创新,以证前人所未证,求前人所未求,才能更好更快地传承并发展中医眼科事业。本书的出版是集两位编者多年的随师学习,勤奋笔录,并在全面继承的基础上有所感悟和发扬的成果,相信读后必有收获。在此,特向本书的作者表示衷心的祝贺,是以为序。

中华中医药学会眼科专业委员会副主任委员  
 中国中医眼科杂志副主编  
 北京中医药大学东方医院眼科博士生导师  
**韦企平**  
 2012年6月5日



## 前 言

庞赞襄教授从事中医眼科临床工作60多年,医德高尚,医术精湛,学验俱丰。他应用现代医学检查方法,在明确诊断后,应用中医的辨证论治,治疗眼科疑难病,如角膜病、视网膜中央静脉阻塞、视神经萎缩、上睑下垂、麻痹性斜视等,经过反复的实践,形成了独特的学术思想,取得了显著的疗效。我们作为庞赞襄教授的学术传承人,将庞赞襄教授多年诊治眼病的思路和医案整理成册,以贻读者。

本书在整理中,有幸得到中华中医药学会眼科专业委员会主任委员、中国中医科学院眼科医院原院长、中医眼科学博士生导师高健生教授,中华中医药学会眼科专业委员会副主任委员、中国中医眼科杂志副主编、北京中医药大学东方医院中医眼科学博士生导师、主任医师韦企平教授的指导和作序,在此我们表示衷心的感谢!书中如有不妥之处,恳请广大读者批评指正,以便再版修订。

河北省人民医院中医眼科

张彬 庞荣

2012年6月5日

# 庞赞襄中医眼科验案精选

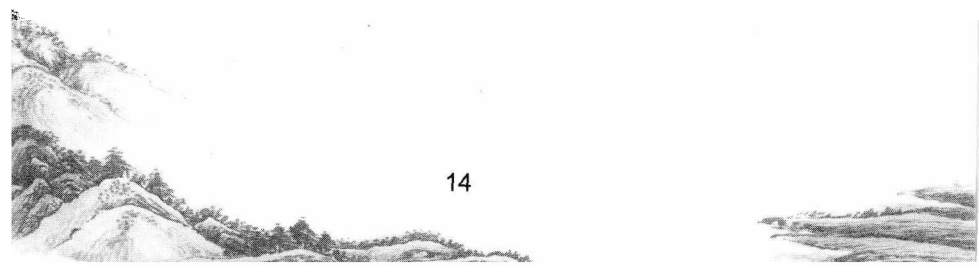
## 目 录

视网膜中央静脉阻塞	117
玻璃体积血(混浊)	113
白内障	106
青光眼	101
虹膜睫状体炎	92
角膜溃疡	72
单纯疱疹性角膜炎	66
角膜实质炎	62
角膜软化症	54
浅层点状角膜炎	47
结膜溢血	44
巩膜炎	34
泡性结膜炎	30
迎风流泪	27
泪囊炎	22
上睑下垂	14
眼睑湿疹	9
睑缘炎	6
睑腺炎	1

# 虎贲寰中医眼科验案精选

闪辉性暗点·····	129
眶上神经痛·····	135
视疲劳·····	144
麻痹性斜视·····	150
眼外伤·····	170
小儿皮质盲·····	176
视神经萎缩·····	184
缺血性视神经病变·····	191
视网膜色素变性·····	201
球后视神经炎·····	210
黄斑区出血·····	215
糖尿病性视网膜病变·····	219
妊娠高血压综合征眼底病变·····	232
急性视网膜色素上皮炎·····	239
中心性浆液性视网膜脉络膜病变·····	255
视神经炎·····	264
视网膜静脉周围炎·····	267
视网膜中央动脉阻塞·····	269

129 135 144 150 170 176 184 191 201 210 215 219 232 239 255 264 267 269



## 睑腺炎

睑腺炎是指胞睑近睑弦部生小疔肿,形似麦粒,易于溃脓的眼病,称为针眼,中医学称之为“土疳”、“土疡”,俗名“偷针眼”。本病多见于儿童,一般发病较急,多发于一眼,但亦有两眼同时发生的,常反复发作,眼睑遗留瘢痕。

### 【病因病机】

庞赞襄教授认为:本病多由于过食辛辣燥热之品,致脾胃湿热内蕴,以致皮脂腺或睑板腺分泌过盛,外感风邪侵袭,热毒壅盛,上攻于目所致。儿童多因过食高蛋白、高脂肪的食物,使脾胃湿热内蕴,运化失调,热毒蕴积于目而成本病。

### 【临床表现】

初起,胞睑微痒痛,近睑弦部皮肤微红肿,继之形成局限性硬结,并有压痛,硬结与皮肤相连。若病变发生于靠小眦部者,红肿焮痛较剧,并可引起小眦部白睛赤肿。部分患者可伴有耳前或颌下淋巴结肿大及有压痛,甚至伴有恶寒发热、头痛等全身症状。本病轻者可于数日内自行消散,重者3~5日后,于睑弦近睫毛处出现黄白色脓头,形如麦粒。待肿疡溃破,脓出则痛减肿消。发于睑内面者,赤痛较重,常见睑内局部充血,并露出黄色脓点,可以自行溃破。

### 【病案介绍】

例1 高某,男,30岁,工人,于1986年6月5日初诊。



**主诉：**左眼睑肿痛6天。

**检查：**右眼远视力1.2,左眼远视力1.0,裂隙灯检查:左眼上睑内外侧局部隆起如绿豆大小,睑结膜充血,隆起其状如麦粒样硬结,外侧球结膜轻度充血。舌质淡红苔黄,脉细数。

**诊断：**左眼土疳(左眼睑腺炎)。

**方药：**清热解毒消肿汤加减(《中医眼科临床实践》)。

**处方：**金银花30克、蒲公英30克、天花粉10克、黄芩10克、连翘10克、赤芍10克、生地10克、白芷10克、皂角刺15克、防风12克、陈皮12克、甘草3克。水煎服,每日1剂。

**治疗经过：**1986年6月12日复诊,服药后左眼睑外侧红肿减轻,隆起硬结基本消失,前方加全蝎10克,继服5剂停药,观察5年未复发。

## 按语

本案患者左眼睑腺炎,为脾虚湿热内蕴,外受风邪所致,以清热解毒消肿汤加减治疗,方中各药功效:金银花清热解毒,蒲公英清热解毒、消肿散结,天花粉清热生津、消肿排脓,黄芩清热燥湿、泻火解毒,连翘清热解毒、消肿散结,赤芍清热凉血、活血散瘀,生地清热凉血、生津、祛风解表,白芷止痛、消肿排脓、燥湿,皂角刺消肿托毒、排脓,防风祛风解表、胜湿解痉、止泻止血,陈皮行气除胀满、燥湿化痰、健脾和中,甘草补中益气、泻火解毒、润肺祛痰、缓和药性、缓急定痛。该方以金银花、蒲公英、天花粉清热解毒;黄芩清利脾胃湿热;赤芍、生地活血凉血,意血行风自灭;荆芥、防风散风祛邪;甘草调和谐药。该方对青年人,尤其是司机患者,因饮食厚味,酒浆过多,多为湿热困于脾胃者效果较佳。据情加入连翘、皂角刺、陈皮等品,以增强清热散风化积消导之力。脾胃运化失职,故湿毒内蕴,积于日久,犯及于目,故在治疗本病的同时,常用健脾运化、消食导滞之品。