

高等学校教材

供临床、护理、检验等专业用

人体解剖学

主 编 丁国芳



人民卫生出版社

高等学校教材

供临床、护理、检验等专业用

人体解剖学

主 编 丁国芳

副主编 张建国 杨最素

编 委 (以姓氏笔画为序)

丁国芳 刘文庆 闫海强 吴仲敏
沈忠飞 宋跃华 张建国 杨景武
杨最素 赵礼东

人 民 卫 生 出 版 社

图书在版编目(CIP)数据

人体解剖学/丁国芳主编. —北京:人民卫生出版社,
2008. 8

ISBN 978 - 7 - 117 - 10346 - 6

I. 人… II. 丁… III. 人体解剖学 - 医学院校 -
教材 IV. R322

中国版本图书馆 CIP 数据核字(2008)第 091611 号

人体解剖学

主 编: 丁国芳

出版发行: 人民卫生出版社(中继线 010 - 67616688)

地 址: 北京市丰台区方庄芳群园 3 区 3 号楼

邮 编: 100078

网 址: <http://www.pmph.com>

E - mail: pmph@pmph.com

购书热线: 010 - 67605754 010 - 65264830

印 刷: 北京人卫印刷厂

经 销: 新华书店

开 本: 787 × 1092 1/16 印张: 15

字 数: 412 千字

版 次: 2008 年 8 月第 1 版 2008 年 8 月第 1 版第 1 次印刷

标准书号: ISBN 978 - 7 - 117 - 10346 - 6/R · 10347

定 价: 59.00 元

版权所有, 侵权必究, 打击盗版举报电话: 010 - 87613394

(凡属印装质量问题请与本社销售部联系退换)

前 言

人体解剖学作为医学科学的主要基础学科,在教学和科研中具有重要的地位。本教材为适应医学教育改革与发展和护理教育的教学需要,着眼于新时期的医学人才培养,注重提高其在实际工作中解决问题的能力,突出专业特色。体现了“三基”、“五性”和“三特定”的精神:①“三基”,即基本理论知识、基本思维方法和基本实践技能;②“五性”,即思想性、科学性、先进性、启发性和适应性;③“三特定”,即特定的学生对象、特定的专业目标和特定的学制。本教材融传授知识、培养能力和提高素质于一体,重视培养学生的创新、科研、获取信息和终身学习的能力。

全书按运动系统、消化系统、呼吸系统、泌尿系统、生殖系统、腹膜、脉管系统、感觉器官、神经系统、内分泌系统等内容顺序划分章节。在各系统中含有学习重点、复习思考题、临床应用解剖学知识和病例分析,为提高学生的技能教学和学生毕业后的实践工作能力打基础。

本教材供临床、护理、检验等专业使用。全书约 50 万字,插图约 325 幅。使学生在学习过程中容易找到和识别结构,并得到美的熏陶和享受,加深形象和记忆。

在编写过程中始终得到各参编院校领导和专家们的关心、支持和帮助,经全体编委的辛勤劳动和共同努力,终于按时完成,在此一并致谢。

尽管我们尽心尽职,但是,由于时间仓促,且编写人员经验和水平有限,文中不妥、疏漏和错误之处在所难免,恳请老师、同学和读者批评指正。

丁国芳
2008 年 2 月

目 录

绪论	1
一、人体解剖学意义	1
二、人体解剖学的分类	1
三、学习人体解剖学应注意的问题	1
四、人体解剖学的发展简史	2
五、人体的组成	2
六、人体解剖学基本术语	2
第一章 运动系统	4
第一节 骨学	4
一、概述	4
二、躯干骨	6
三、颅骨	9
四、四肢骨	13
第二节 关节学	18
一、概述	18
二、躯干骨的连结	20
三、颅骨的连结	22
四、上肢骨的连结	23
五、下肢骨的连结	25
第三节 肌学	29
一、概述	29
二、头肌	31
三、颈肌	32
四、躯干肌	33
五、上肢肌	38
六、下肢肌	41
第四节 临床应用	45
一、臀肌注射	45
二、三角肌注射	46
三、股外侧肌注射术	46
第二章 消化系统	50
一、胸部的标志线	50
二、腹部的分区	51
第一节 消化管	51

一、口腔	51
二、咽	55
三、食管	56
四、胃	56
五、小肠	57
六、大肠	59
第二节 消化腺	61
一、唾液腺	61
二、肝	62
三、胰	64
第三节 临床应用	64
一、口腔护理	64
二、胃插管术	65
三、肝穿刺术	65
四、灌肠术、直肠镜检查术和肛门直肠指诊术	66
第三章 呼吸系统	68
第一节 呼吸道	69
一、鼻	69
二、咽	71
三、喉	71
四、气管和主支气管	73
第二节 肺	74
一、肺的位置和形态	74
二、支气管肺段	75
三、肺的血管	76
第三节 胸膜	76
一、胸腔、胸膜与胸膜腔的概念	76
二、胸膜的分部及胸膜隐窝	76
三、胸膜与肺的体表投影	77
第四节 纵隔	78
第五节 临床应用	79
一、鼻腔检查术	79
二、上颌窦体位引流术	79
三、间接喉镜检查术	79
四、支气管镜检查术	79
五、支气管体位引流术	79
六、胸膜腔穿刺术	79
七、胸腔闭式引流术	79
第四章 泌尿系统	81
第一节 肾	81
一、肾的形态和位置	81

二、肾的被膜与固定	82
三、肾的构造	83
第二节 输尿管	83
第三节 膀胱	84
一、膀胱的形态和位置	84
二、膀胱的结构	85
第四节 尿道	85
第五节 临床应用	85
一、女患者导尿术	85
二、膀胱穿刺术	85
第五章 生殖系统	87
第一节 男性生殖系统	87
一、睾丸	87
二、附睾	88
三、输精管、射精管	88
四、精囊	89
五、前列腺	89
六、尿道球腺	89
七、阴囊	90
八、阴茎	90
九、男性尿道	91
第二节 女性生殖系统	92
一、卵巢	93
二、输卵管	93
三、子宫	94
四、阴道	96
五、女性外生殖器	96
第三节 会阴和乳房	97
一、会阴	97
二、乳房	100
第四节 临床应用	100
一、男导尿术	100
二、会阴后——斜切开术	101
第六章 腹膜	103
第一节 腹膜与腹腔、盆腔脏器的关系	104
第二节 腹膜形成的结构	104
一、网膜	104
二、系膜	106
三、韧带	107
第三节 隐窝和陷凹	108
第四节 临床应用	108

一、腹膜透析	108
二、腹腔穿刺术	108
第七章 脉管系统	111
第一节 心血管系统	111
一、概述	111
二、心	112
三、血管的概述	118
四、肺循环的动脉	118
五、体循环的动脉	119
六、肺循环的静脉	132
七、体循环的静脉	132
第二节 淋巴系统	141
一、淋巴管道	141
二、淋巴器官	143
第三节 临床应用	148
一、心内注射和心包穿刺	148
二、动脉穿刺	149
三、静脉穿刺	149
四、介入放射学	150
第八章 感觉器官	153
第一节 视器	153
一、眼球	153
二、眼副器	155
三、眼的血管	156
第二节 前庭蜗器	157
一、外耳	157
二、中耳	158
三、内耳	160
第三节 其他感觉器	162
一、嗅器	162
二、味器	162
三、皮肤	162
第四节 临床应用	162
一、泪道冲洗术	162
二、皮内注射	162
三、皮下注射	163
第九章 神经系统	165
第一节 概述	165
一、神经系统的区分	165
二、神经系统的活动方式	165

三、神经系统的常用术语	165
第二节 中枢神经系统	166
一、脊髓	166
二、脑	170
第三节 周围神经系统	182
一、脊神经	182
二、脑神经	190
第四节 内脏神经	197
一、内脏运动神经	198
二、内脏感觉神经	200
第五节 神经传导通路	201
一、感觉传导通路	201
二、运动传导通路	204
第六节 脑和脊髓的被膜、血管及脑脊液循环	206
一、脑和脊髓的被膜	206
二、脑和脊髓的血管	209
三、脑脊液及其循环	211
四、血-脑屏障	212
第七节 临床应用	213
一、瞳孔对光反射	213
二、角膜反射	213
三、腰椎穿刺	213
第十章 内分泌系统	217
第一节 甲状腺	217
第二节 甲状旁腺	218
第三节 肾上腺	219
第四节 垂体	219
第五节 松果体	220
英中文名词对照	221

绪 论

一、人体解剖学意义

人体解剖学 human anatomy 是研究正常人体形态结构、位置关系及其发生发展的科学。它是一门重要的医学基础课,为学习其他医学基础课和医学临床课奠定基础。学习人体解剖学的目的是理解和掌握人体各个器官系统的正常形态结构、位置毗邻关系和功能。只有在掌握人体正常形态结构的基础上,才能正确理解人体的生理、病理发展过程,正确判断人体的正常与异常,区别生理与病理状态,从而对疾病进行正确诊断和治疗。各门医学课程中大量的词汇来源于解剖学。所以,学好人体解剖学对今后各门课程的学习具有重要意义。

二、人体解剖学的分类

人体解剖学可分为巨视解剖学和微视解剖学。

巨视解剖学 macroanatomy 主要是通过肉眼观察来描述人体的形态结构。根据研究、描述方法不同又可分为:①**系统解剖学** systematic anatomy:按人体器官系统分别叙述各器官的形态结构;②**局部解剖学** regional anatomy:按人体各个局部由浅入深地对各器官构造、位置、毗邻关系等进行描述,如头、颈、胸、腹、盆、上肢和下肢;③**表面解剖学** surface anatomy:联系临床应用,研究人体表面形态特征;④**X线解剖学** X-ray anatomy:运用X线摄影技术研究人体形态结构;⑤**断层解剖学** segmental anatomy:研究人体各局部或器官的断面形态结构;⑥**临床解剖学** clinical anatomy:研究解剖学的临床应用,特别是外科手术的应用等。

微视解剖学 microanatomy 主要是以显微镜为观察手段来描述人体的形态结构。根据研究、描述角度不同又可分为:①**组织学** histology:借助显微镜观察组织微细结构;②**细胞学** cytology:借助显微镜研究细胞微细结构。

三、学习人体解剖学应注意的问题

人体解剖学是以观察尸体、模型为主要手段,认识和研究人体的形态结构,应按辩证唯物主义的观点和方法进行学习。

(一) 局部与整体相统一的观点

从整体上理解各个局部结构的内在联系。人体的任何器官、系统都是整体中不可分割的有机组成部分,它们在神经系统的控制和调节下进行机能活动。

(二) 进化发展的观点

人类是由低等动物经过长期进化发展而来的。所以,在学习上要联系必要的种系发生和个体发生的有关知识,说明人体各器官形态结构的形成,充分认识生物的进化发展规律,以及

人类社会活动对人体形态结构的影响。

(三) 形态结构与功能联系的观点

每个器官的形态结构是其功能活动的基础,功能的变化影响着器官形态结构的改变,形态结构的变化也必然导致功能的改变。因此,形态与功能两者既相互联系又相互制约。

(四) 理论联系实际的观点

要重视实验,把理论知识与尸体标本、模型、挂图和活体观察结合起来,并联系临床和其他医学基础知识,达到活学活用。

四、人体解剖学的发展简史

人体解剖学的发展和其他自然科学一样,是人类在漫长的历史过程中不断地探索、实践和积累而发展起来的一门学科。早在公元前 300 ~ 前 200 年,我国战国时期的第一部医学经典著作《黄帝内经》中,就有了关于人体解剖学知识的记载,并有很多有关内脏的测量记录。

在古希腊时代,希腊名医、西方医学鼻祖希波克拉底(Hippocrates,公元前 460 ~ 前 377)就对头骨作了正确的叙述,但是他把神经与肌腱混淆,并推想动脉内含有空气。到 15 ~ 16 世纪,意大利著名画家达·芬奇创作了最早的解剖学图谱。16 世纪,近代解剖学创始人、比利时著名医师和解剖学家维萨里(Vesalius, 1514 ~ 1564)冒着受宗教迫害的危险,在学医时秘密地从坟墓里盗出尸体,藏在家里夜间解剖,根据解剖所得的资料,于 1543 年出版了《人体的结构》,该书是具有划时代意义的人体解剖学巨著。1665 年,英国物理学家 R. Hooke (1635 ~ 1703)用自制的显微镜观察时发现软木栓上薄片,首先描述了细胞壁所构成的小室,称之为“cell”。实际上是死细胞壁组成的网格。在 1840 年,Schleiden 和 Schwann 分别对植物和动物组织进行研究,得出了生物体都由细胞构成的结论。1932 年,M. Knoll 和 Ruske 发明电子显微镜。电子显微镜可放大几十万倍。此外,其他技术如超声成像技术、放射性核素成像技术、电子计算机 X 线体层摄影(CT)、磁共振、内窥镜技术、电子计算机等设备的应用和研究,促进了解剖学的发展。

五、人体的组成

人体结构和功能的基本单位是细胞 cell。细胞的形态和功能有多种多样,许多形态相似、功能相近的细胞与细胞间质结合在一起,构成组织 tissue。人体组织有 4 大类:上皮组织、结缔组织、肌组织和神经组织。几种不同的组织构成具有一定形态,并能完成一定功能的器官 organ,如脑、心、肝、肺和肠等。许多能共同完成某一方面的功能的器官组成系统 system。人体有运动系统、消化系统、呼吸系统、泌尿系统、生殖系统、脉管系统、感觉器官、神经系统和内分泌系统等。其中消化系统、呼吸系统、泌尿系统和生殖系统的大部分器官位于胸腔、腹腔和盆腔内,并借一定的管道与外界相通,总称为内脏。人体各器官、系统在神经系统和内分泌系统的调节下,相互联系、紧密配合,使人体成为一个有机的统一体。

人体在外形上可分为头、颈、躯干和四肢等部分。头的前部称为面,颈的后部称为项。躯干又分为胸、腹、盆、会阴和背。背的下部称为腰。四肢分上肢、下肢。上肢又分为肩、臂、前臂和手;下肢又分为臀、股、小腿和足。

六、人体解剖学基本术语

为了正确地描述人体各结构、各器官的形态、位置及其相互关系,需要统一规定的解剖学姿势和常用轴、面和方位术语。掌握这些概念和术语是学好人体解剖学必要的前提。

(一) 解剖学姿势

身体直立,两眼向正前方平视,上肢下垂于躯干的两侧,手掌向前,两足并拢,足尖向前(图人体的面)。

(二) 常用方位术语

按上述解剖学姿势,又规定了一些表示方位的术语。

1. 上 superior 和下 inferior 靠近头顶的为上,又称颅侧 cranial,靠近足底的为下,又称尾侧 caudal。
2. 前 anterior 和后 posterior 近腹者为前,也称腹侧 ventral,近背者为后,也称背侧 dorsal。
3. 内 internal 和外 external 常用于对空腔性器官的描述,近内腔者为内,远离内腔者为外。
4. 内侧 medial 和外侧 lateral 近正中矢状面的为内侧,远正中矢状面的为外侧。
5. 近侧 proximal 和远侧 distal 多用于四肢。距肢体附着部较近者为近侧,较远者为远侧。
6. 浅 superficial 和深 profundal 近皮肤或器官表面的为浅,远离皮肤或器官表面的为深。

(三) 轴

根据解剖学姿势,假设人体有3种互相垂直的轴。

1. 矢状轴 sagittal axis 前后方向,与身体的长轴呈垂直的轴。
2. 冠状轴 coronal axis 左右方向,与矢状轴呈直角的轴,又称额状轴 frontal axis。
3. 垂直轴 vertical axis 与人体的长轴平行,即与地平面相垂直的轴。

(四) 面

根据上述3种轴,人体可设下列3个面(见图0-1)。

1. 矢状面 sagittal plane 按矢状轴方向,将人体分为左、右两部的面为矢状面。通过正中线的矢状面为正中矢状面或正中面。
2. 冠状面 coronal plane 按冠状轴方向,将人体纵切为前后两部的面为冠状面。又称额状面 frontal plane。
3. 水平面 horizontal plane 又称横断面 transverse plane,将人体分为上下两部,与矢状面和冠状面都互相垂直的面。

器官的切面以器官本身的长轴为准,与器官长轴平行的切面称纵切面,与长轴垂直的切面称横切面。

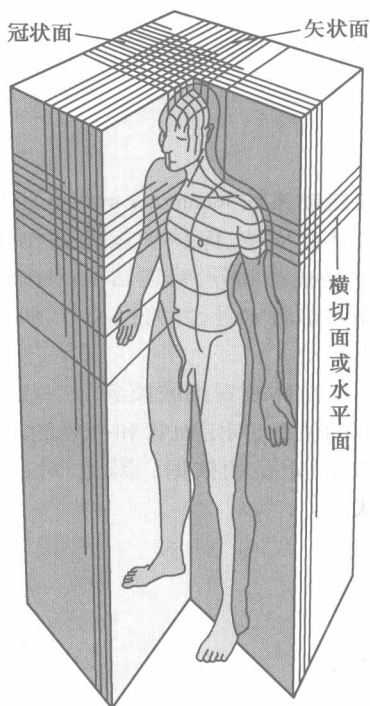


图0-1 人体切面(灰色)

(丁国芳)

第一章

运动系统

运动系统 locomotor system 由骨、骨连结和骨骼肌三部分构成,占成人体重的 60% ~ 70%。对人体起支持、保护和运动的作用。全身各骨借关节相连形成骨骼。从运动的角度看,骨 bone 是被动部分,骨连结 synostosis 是运动的枢纽,骨骼肌 skeletal muscle 是动力部分。肌肉两端多附着于骨,并跨过关节,肌肉收缩时,以关节为枢纽,使被附着的骨相互靠近或远离而产生运动。

能在体表看到或摸到的一些骨的突起或肌的隆起,称为**体表标志**。它们常作为确定深部器官的位置、判定血管和神经的走向、选取手术切口的部位以及进行技术操作(如注射、穿刺、插管等)定位的依据。因此,对这些骨性和肌性标志,在学习时应结合活体,进行反复观察和辨认。

第一节 骨 学

一、概 述

骨是一种器官,具有一定的形态和构造,坚韧而有弹性,表面覆以骨膜或软骨,内含骨髓。骨含有丰富的血管、淋巴管和神经,具有修复、改建和再生的能力,并随年龄的增长和活动状况的改变而不断发生变化。经常锻炼的人,骨发育粗壮而坚实;长期不活动,就会导致骨质疏松和退化。

成人有骨 206 块(图 1-1),约占体重的 20%。骨有造血和储备钙与磷的作用。

(一) 骨的分类

根据部位,骨可分为躯干骨、颅骨和四肢骨,四肢骨又分为上肢骨和下肢骨。它们分别构成相应部位的支架。按照形态,骨可分长骨、短骨、扁骨和不规则骨 4 类。

1. **长骨** long bone 呈管状,多位于四肢,具有两端一体,如上肢的肱骨和下肢的股骨等。两端膨大称**骺**,其表面有一层光滑的**关节软骨**;中部细长称**骨干**,或称**骨体**,其内有较大的**骨髓腔**;骨干与骺之间称**干骺端**,幼年时保留一片软骨,称**骺软骨**,成年后,骺软骨骨化,遗留一**骺线**。

2. **短骨** short bone 近似立方体状,分布于手腕和足的后部,如腕骨和跗骨等。

3. **扁骨** flat bone 呈板状,主要参与围成腔隙的壁,如颅的顶骨、躯干的胸骨、肋骨等。

4. **不规则骨** irregular bone 形状不规则,如椎骨等。某些不规则颅骨内有含气的空腔,又称**含气骨**,如上颌骨,可对发音起共鸣和减轻颅骨重量的作用。

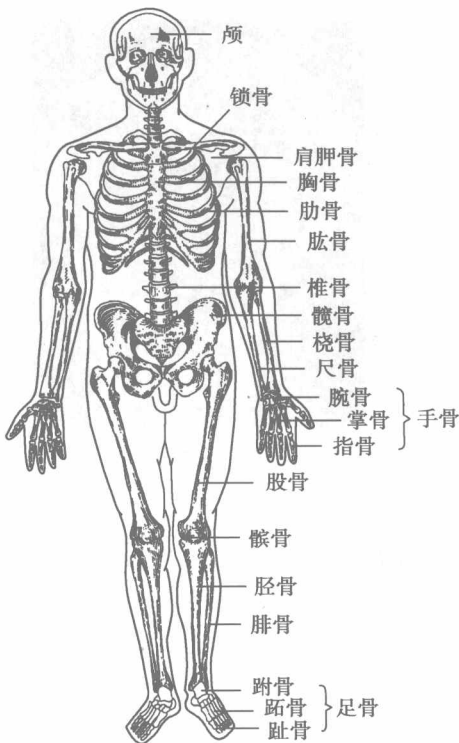


图 1-1 人体的骨骼(前面)

另外,在某些肌腱内还形成一种形如豆状的小骨,称籽骨,如髌骨等。

(二) 骨的构造

每一块骨都由骨质、骨髓和骨膜构成,并有血管和神经分布(图 1-2、3、4)。

1. **骨质 bone substance** 是构成骨的主要成分,按结构分为骨密质和骨松质。**骨密质 compact bone** 分布于所有骨的表面,在骨干处较厚,质地致密,由紧密排列成层的骨板构成。骨密质的抗压力很强。**骨松质**呈海绵状,主要分布于长骨两端和其他类型骨的内部,由**骨小梁**构成。骨小梁的排列与压力或张力的方向相一致,故骨松质仍可承受很大的力。颅盖诸扁骨有内、外两层骨密质,分别称为**内板**和**外板**,其间的骨松质称**板障**(图 1-3)。

2. **骨髓 bone marrow** 是分布于骨髓腔和骨松质内的软组织,可分**红骨髓 red bone marrow**和**黄骨髓 yellow bone marrow**两种。胎儿和婴幼儿的骨髓都是**红骨髓 red bone marrow**,具有造血功能。5岁以后,长骨骨髓腔内的红骨髓逐渐被脂肪组织替代,成为**黄骨髓 yellow bone marrow**。正常情况下,黄骨髓已不具备造血能力,但当体内慢性失血过多或重度贫血时,它仍可能转化为红骨髓而恢复造血功能。成人长骨的两端、短骨、扁骨和不规则骨的骨松质内终生都是红骨髓。临床上,为确定造血功能是否有问题,常在髌骨或胸骨处抽取少量红骨髓进行检查。

3. **骨膜 periosteum** 覆盖于骨的表面,但除关节面以外,是一层致密结缔组织膜,呈淡红色,薄而坚韧,富含血管、淋巴管和神经。骨膜对骨的营养、生长和感觉具有重要作用。骨膜最内层有大量具有潜在分化能力的细胞,骨折时它们重新分裂繁殖为成骨细胞,产生骨质,使断端愈合,参与骨质再生修复。骨膜神经末梢丰富,骨发生损伤及炎症时疼痛明显。衬在骨髓腔内面和骨松质间隙内的骨膜称**骨内膜**,也含有成骨细胞和破骨细胞,具有造骨和破骨的功能。

(三) 骨的化学成分和物理特性

骨由无机质和有机质组成。有机质主要是骨胶原纤维,它使骨具有韧性和弹性;无机质主要是钙盐,它使骨坚硬。

有机质与无机质的比例随年龄不同而发生变化,成人约为 3:7。此种比例使骨既有很大的硬度,又有一定的弹性和韧性,能承受较大的压力而不变形。幼儿骨的有机质的比例较成人高,骨的弹性和韧性较大,易弯曲变形,故儿童应养成良好的坐、立姿势,以免骨弯曲变形。老年人的骨,无机质的比例增高,骨质出现多孔性,较脆易骨折。

(四) 骨的生长与骺软骨、骺线

骨由中胚层的间充质发育而成,有两种方式:一种是由间充质先形成结缔组织膜,然后骨

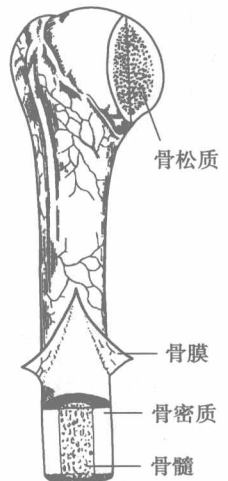


图 1-2 长骨的构造

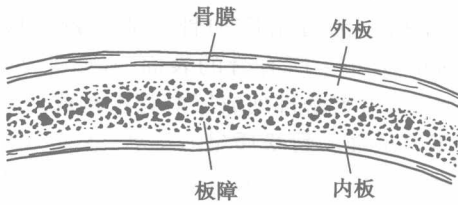


图 1-3 骨的内部构造

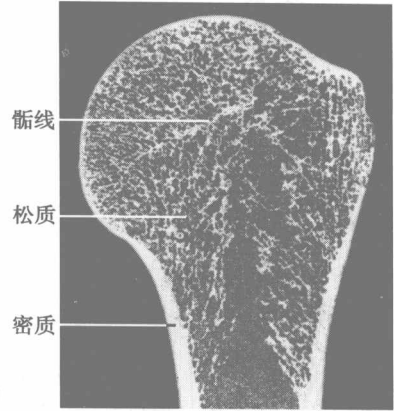


图 1-4 骨骺线

化成骨,称膜化骨,如颅盖各骨。另一种是间充质先形成软骨,再由软骨改建为骨,称软骨化骨,如躯干骨和四肢骨(锁骨除外)。现以长骨为例,简要说明软骨化骨的过程。

在幼年时期,骺与骨干之间有**骺软骨**,骺软骨不断骨化,至 17~25 岁,骺软骨完全骨化,骺与骨干融为一体,遗留有线形的痕迹,称**骺线**。从此,骨的长度就不再增加。在 X 线片骺软骨不显影,有骺线显影,所以应与骨折线相区别(图 1-4)。

二、躯干骨

躯干骨包括椎骨、胸骨和肋(图 1-1)。

(一) 椎骨

椎骨 vertebrae 在未成年时有 32~33 块,即颈椎 7 块、胸椎 12 块、腰椎 5 块、骶椎 5 块和尾椎 3~4 块。青春期后 5 块骶椎融合成 1 块骶骨,3~4 块尾椎融合成 1 块尾骨,故椎骨共有 26 块。

1. 椎骨的一般形态 椎骨属不规则骨。每块椎骨均由椎体和椎弓构成(图 1-5、6)。**椎体 vertebral body** 位于椎骨的前方,呈矮圆柱形,是脊柱承重的主体,但表面的骨密质较薄,内部为较多的骨松质,在垂直暴力作用下容易发生压缩性骨折。**椎弓 vertebral arch** 是连在椎体后方的弓状骨板,它与椎体围成**椎孔**,所有椎孔相互连通形成**椎管**,容纳脊髓。椎弓与椎体相

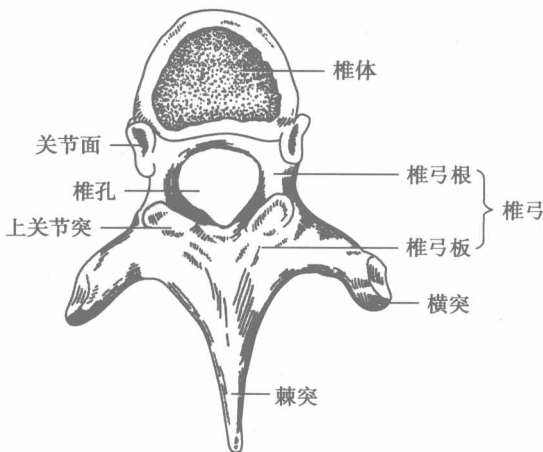


图 1-5 胸椎(上面)

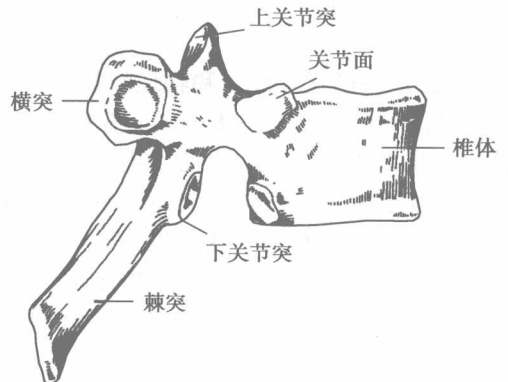


图 1-6 胸椎(侧面)

接的部分较细称**椎弓根**,其上方有较浅的椎上切迹,下方有较深的椎下切迹,相邻椎骨的椎上、下切迹围成**椎间孔**,有脊神经根和血管通过。椎弓的后部呈宽厚的板状,称**椎弓板**。从椎弓板上发出7个突起:正中向后的**棘突** spinous process,向两侧伸出的**横突**,向上的1对**上关节突**和向下的1对**下关节突**。相邻关节突借关节面构成**关节突关节**。

2. 各部椎骨的特点

(1) **颈椎** cervical vertebrae:椎体较小,椎孔相对较大,呈三角形;横突有一孔称**横突孔**(图1-7),其中上6位颈椎的横突孔内有椎动、静脉通过;棘突末端分叉(第7颈椎除外)。第1颈椎又称**寰椎**(图1-8),呈环形,由**前弓**、**后弓**和两个**侧块**构成,无椎体和棘突。第2颈椎又称**枢椎**(图1-9),在椎体上方伸出一指状突起称**齿突**,与寰椎齿突凹相关节。第7颈椎又称**隆椎** vertebra prominens,棘突较长,末端呈结节状隆起,稍低头时,很容易在颈后正中线上看到和摸到。

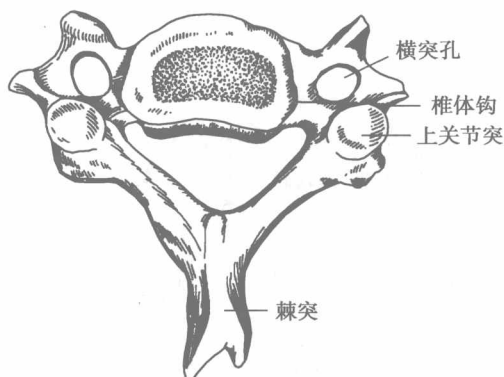


图 1-7 颈椎(上面)

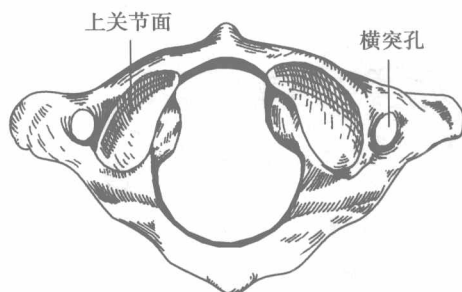


图 1-8 寰椎(上面)

(2) **胸椎** thoracic vertebrae:椎体似心形,椎孔相对较小,棘突细长并向后下方倾斜,相互呈叠瓦状排列。胸椎两侧与肋骨相接,故椎体后部两侧的上、下和横突末端均有小的关节面,分别称**上肋凹**、**下肋凹**和**横突肋凹**(图1-5、6)。

(3) **腰椎** lumbar vertebrae:椎体粗大,椎弓发达,棘突呈板状,水平后伸,棘突间隙较宽,临床上即从此处进针行**腰椎穿刺术**。(图1-10、11)。

(4) **骶骨** sacrum:成人骶骨呈倒三角形,分底、侧部、尖、盆面和背侧面。**骶骨底**即第一骶椎的上面,其前缘突出称**岬**,侧部的外侧有**耳状面**,与髌骨的同名关节面相关节。盆面凹向前,有4对孔,称**骶前孔**,通**骶管**。背侧面凸向后,中线处有棘突融合而成**骶正中嵴**,其两侧有与骶管相通的4对**骶后孔**。**骶正中嵴**下方有形状不整齐的**骶管裂孔**,向上通**骶管**,此孔两侧有明显的突起称**骶角** sacral cornu (图1-12、13)。

(5) **尾骨** coccyx:由3~4块退化的**尾椎**融合而成,形体较小,上与骶骨尖相接,下端游离为尾骨尖(图1-12、13)。

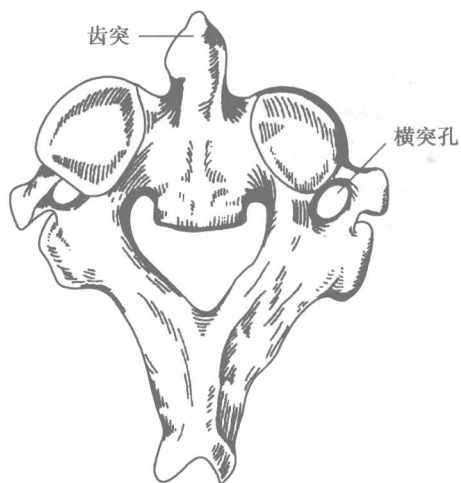


图 1-9 枢椎(上面)

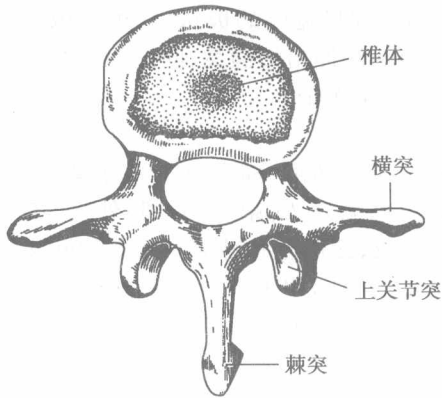


图 1-10 腰椎(上面)

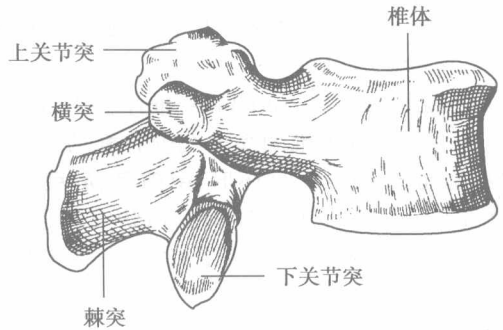


图 1-11 腰椎(侧面)

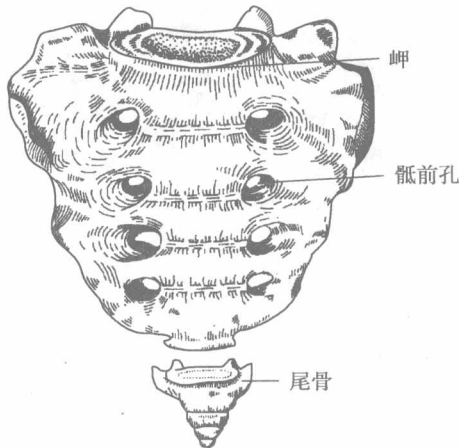


图 1-12 骶骨和尾骨(前面)

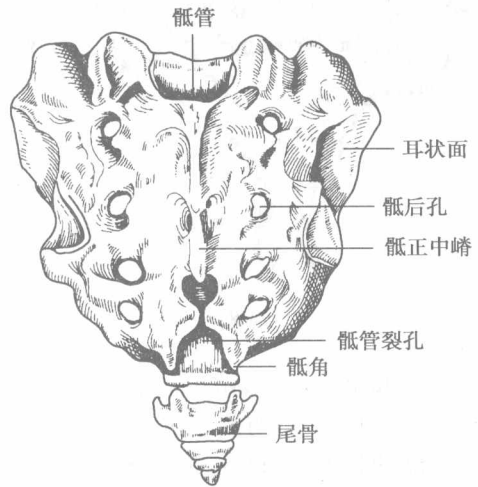


图 1-13 骶骨和尾骨(后面)

(二) 胸骨

胸骨 sternum 长而扁,位于胸前壁正中皮下,可分为胸骨柄、胸骨体和剑突三部分(图 1-14)。胸骨柄上部宽厚而下部窄薄,上缘有 3 个凹陷,中间的称颈静脉切迹 jugular notch,外侧有锁切迹与锁骨相关节。柄的外侧有第 1 肋切迹。柄体相连处稍向前突,称为胸骨角 sternal angle,两侧对应为第 2 肋。胸骨体呈长方形,外侧缘有与第 2~7 肋相关节的肋切迹。剑突 xiphoid process 窄而薄,末端游离,形态变化较大。

(三) 肋

肋 ribs 包括肋骨和肋软骨两部分,共 12 对(图 1-1)。每一肋骨前端连接肋软骨。第 1~7 肋前端直接与胸骨相连,称为真肋;第 8~10 肋称假肋,第 11~12 肋前端游离,故称浮肋。

肋骨 costal bone 为细长弓状的扁骨,分为体和前、后两端(图 1-15)。后端稍膨大称肋头,与胸椎的上、下肋凹相关节,肋头外侧稍细的部分称肋颈,再转向前方为肋体。颈体交界处的后外侧有突出的肋结节,有关节面与胸椎的横突肋凹相关节。肋体内面近下缘处有一浅沟称肋沟,肋间血管、神经行于其中。体后份的急转角称肋角。