

借

顾问 / 朱伟常 周崇仁

SN
健康美容新理念

四季

美容

SIJI MEIRONG

主编 / 胡冬裴 主审 / 李其忠

● 耐读易懂
简便易行

● 以人为本
回归自然

● 顺应天时
因时美容

● 中医美容
源远流长



SHANGHAI UNIVERSITY OF T.C.M. PRESS
上海中医药大学出版社

四季美容

——健康美容新理念

主编：胡冬裴

主审：李其忠

顾问：朱伟常 周崇仁

上海中医药大学出版社

责任编辑 季春来
技术编辑 徐国民
责任校对 李欣
封面设计 王磊
出版人 朱邦贤

图书在版编目(CIP)数据

四季美容, 健美美容: 新概念 / 胡冬裴主编. — 上海: 上海
中医药大学出版社, 2004.
ISBN 7-81010-827-1

I. 四... II. 胡... III. 美容—中医学
IV. R275②TS 974.1

中国版本图书馆 CIP 数据核字 (2004) 第 095375 号

四季美容

主编 胡冬裴

上海中医药大学出版社出版发行 (http://www.tcmonline.com.cn)
(上海浦东新区蔡伦路 1200 号 邮政编码 201203)
新华书店上海发行所经销 南京展望文化发展有限公司排版 上海市印刷七厂印刷
开本 787mm×960mm 1/16 印张 7.75 字数 124 千字 插页 6 印数 1-4 000 册
版次 2004 年 9 月第 1 版 印次 2004 年 9 月第 1 次印刷

ISBN 7-81010-827-1/R·786

定价 17.00 元

(本书如有印刷、装订问题, 请寄回本社出版科, 或电话 021-51322545 联系)

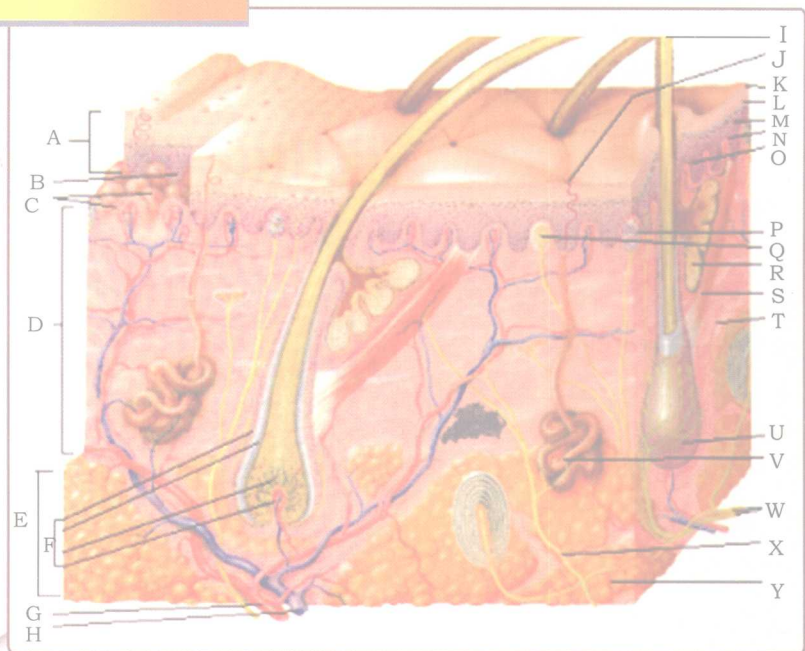
内 容 提 要

中医美容,源远流长,理论完备,经验丰富,因其能适应 21 世纪医学由单一生物学模式向社会-心理-生物学模式的转变,适应当代科学由分化走向综合、交叉发展的趋势而备受关注。四季美容是中医美容的特色所在,它强调的顺应天时、因时美容,充分体现了以人为本、回归自然的思想。本书主要介绍了不同时令气候变化的特点及温度、湿度、日照等因素对人体的影响;介绍各个季节容易出现的皮肤问题、预防措施及修护方法;指导人们因时护肤等原则和方法。全书强调顺时美容,融知识性、科学性、实用性和可操作性为一体,简单明了,深入浅出,耐读易懂,简便易行。

前 言

美容之道,难矣,亦易也。言其难者,莫基于知时辨体;言其易者,则在于明理守法。时有春、夏、秋、冬,温、热、凉、寒之分;体有阴、阳、强、弱,寒、热、虚、实之别;法则有攻、补、散、和,按、推、揉、抹之异,惟事事明了,方可美到其处。

美容之书,汗牛充栋,而专论四季美容者未曾有之。笔者素操岐黄之术,汲取四季养生之旨,阐述四季美容之论。实践数年,渐有心得,述其精要,汇编成书,冀将四季美容之奥理,融入浅显文字之中,以尽展四季美容之术。望施术者,随春生、夏长、秋收、冬藏之候,更审体质之差异,施行不同之方法,则其所难者亦不见为难矣。愿读是书者识时令,用时法,防时弊,随时斟酌,靓丽一生。



彩图 (1-1) 皮肤结构模型

- | | | | |
|-----------|----------|-----------|-----------|
| A: 表皮 | B: 表皮网状棘 | C: 真皮乳头 | D: 真皮 |
| E: 皮下组织 | F: 毛发 | G: 动脉 | H: 静脉 |
| I: 毛发 | J: 汗腺开口 | K: 角质层 | L: 颗粒层 |
| M: 棘状层 | N: 基底层 | O: 黑色素细胞 | P: 痛觉感受器 |
| Q: 触觉感受器 | R: 皮脂腺 | S: 竖毛肌 | T: 胶原蛋白 |
| U: 毛囊 | V: 汗腺 | W: 感觉神经纤维 | X: 自主神经纤维 |
| Y: 皮下脂肪组织 | | | |



真皮

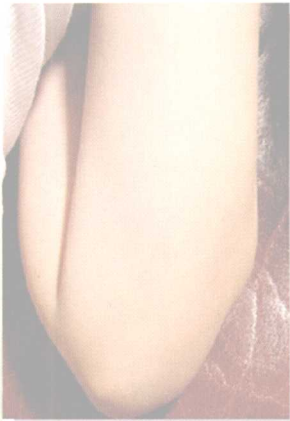

表皮




背部


彩图 (1-2) 正常皮肤 (男, 14岁)



上臂

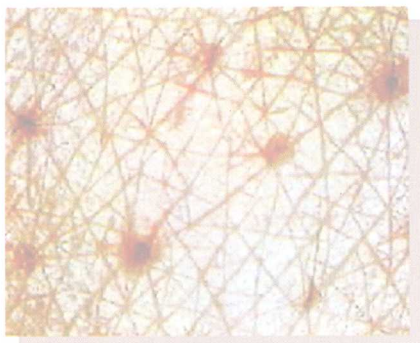


表皮

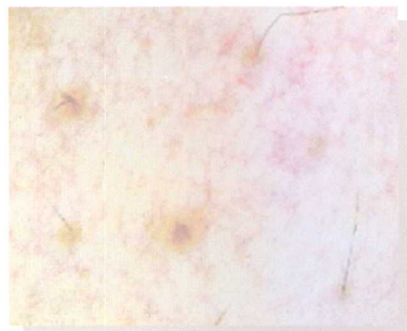

真皮

彩图 (1-3) 正常皮肤 (男, 14岁)

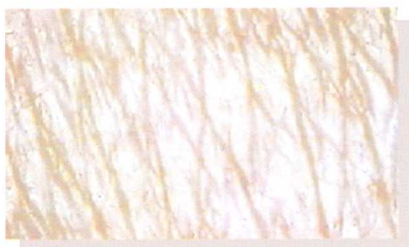


表皮




真皮

彩图 (1-4) 正常皮肤 (男, 41岁, 背部)




表皮



真皮

彩图 (1-5) 正常皮肤 (女, 43岁, 背部)

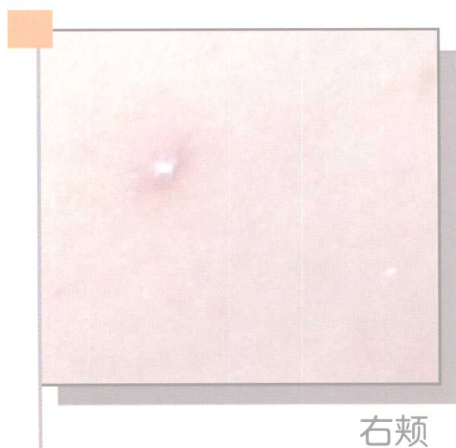


表皮

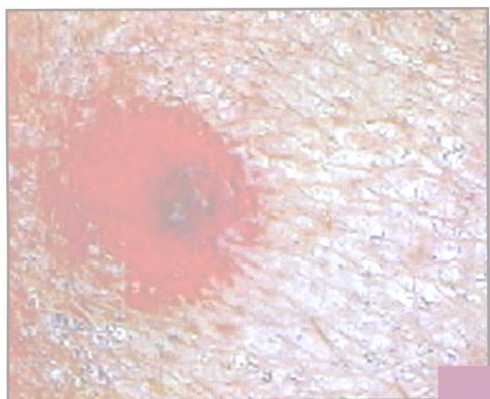


真皮

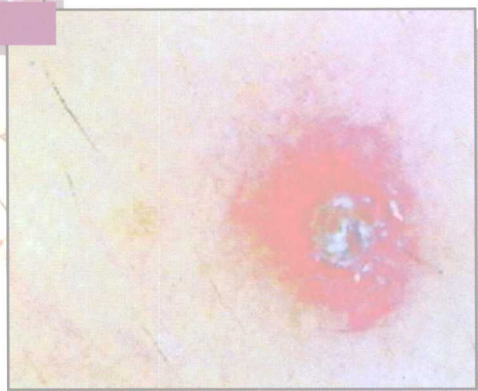彩图 (1-6) 正常皮肤 (女, 43岁, 手臂)



右颊

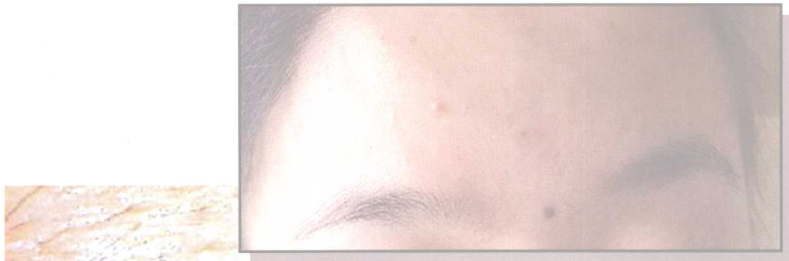

表皮

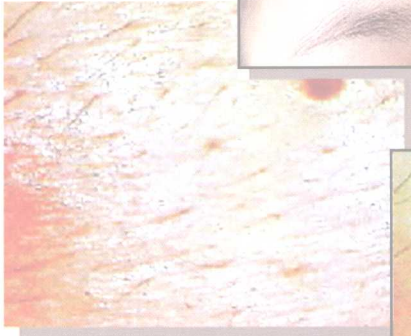

真皮

彩图 (6-1) 病例1 痤疮 (女, 28岁)



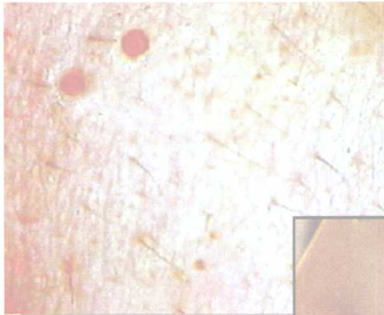
额部



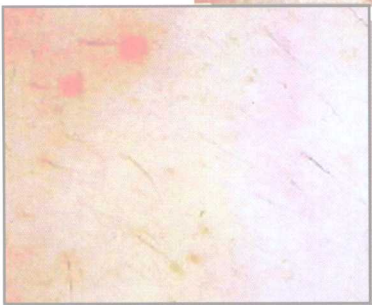表皮



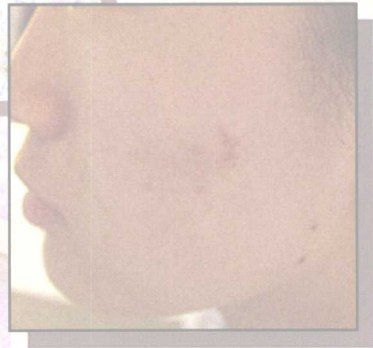真皮



表皮



真皮



右颊


彩图 (6-2) 病例2 痤疮 (女, 20岁)



表皮




右颊



真皮

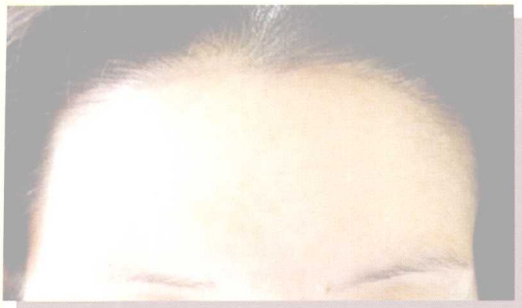
彩图 (6-3) 病例3 黄褐斑 (女, 42岁)



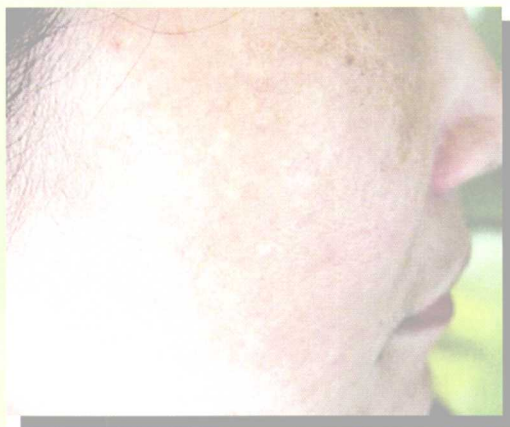
表皮

真皮

彩图 (6-4) 病例4 黄褐斑 (女, 42岁, 左颊部)

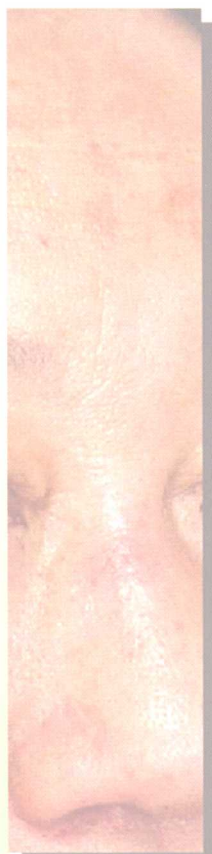


额部



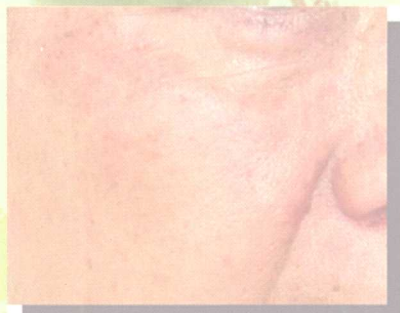右颊

彩图 (6-5) 病例5 黄褐斑 (女, 40岁)



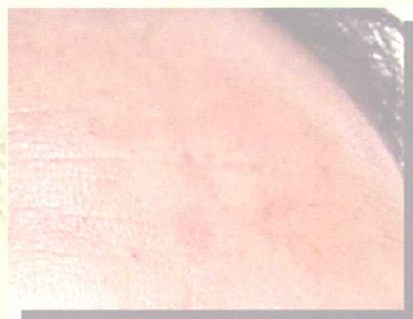额部

彩图 (6-6) 病例6 黄褐斑 (女, 52岁)



右颊

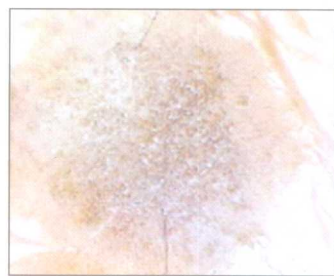彩图 (6-7) 病例7 黄褐斑 (女, 52岁, 右颊)



右颊



手背

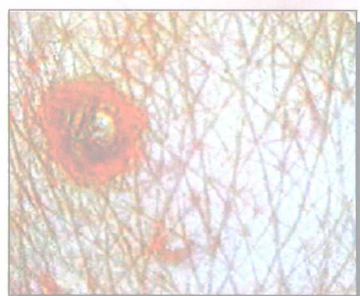


表皮



真皮

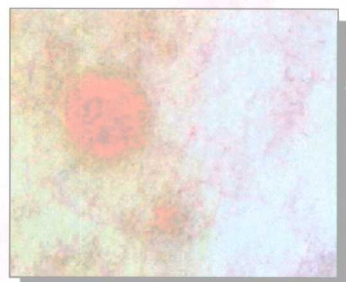
彩图 (6-8) 病例8 老人斑 (男, 55岁)



表皮



胸部

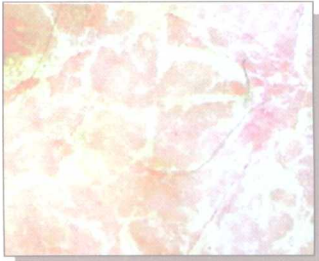

真皮

彩图 (6-9) 病例9 扁平疣 (女, 60岁)



表皮



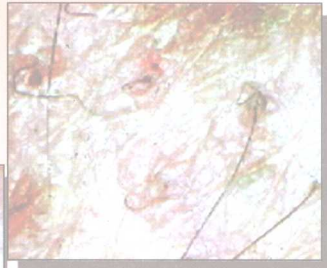
真皮



手臂



背部




表皮




真皮

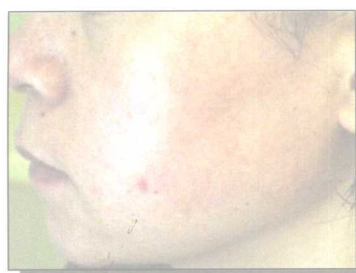彩图 (6-10) 病例10 皮肤干燥症 (男, 21岁)



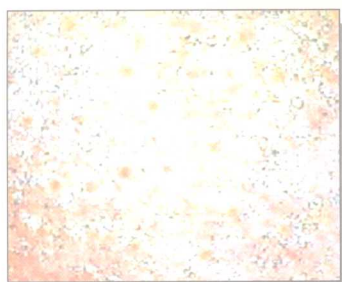彩图 (6-11) 病例11 过敏 (女, 28岁)



彩图 (6-12) 病例12 过敏 (女, 40岁)



左颊（治疗前）

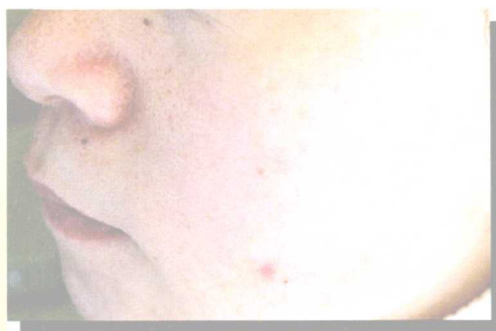

表皮



真皮

彩图 (6-13) 病例13 过敏 (女, 40岁)



左颊（治疗后）



表皮



真皮

彩图 (6-14) 病例14 过敏 (女, 40岁)