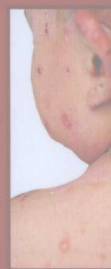
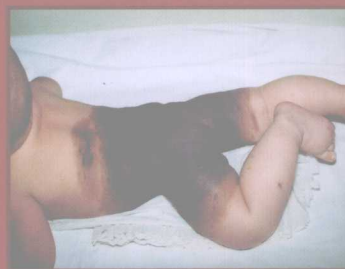
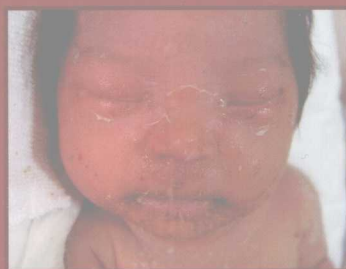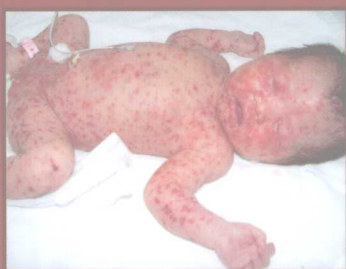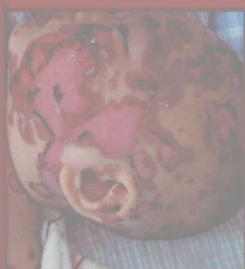# 儿童皮肤病彩色图谱

主编 马琳 徐子刚



# 儿童皮肤病彩色图谱

胡美

主 编 马 琳 徐子刚

副主编 邢 嬛 张立新 张 霞

编 者 (按姓氏拼音排序)

褚 岩 李 丽 梁 源 刘 盈

李云珠 马 琳 任宗洲 孙玉娟

向 欣 肖媛媛 邢 嬛 徐 哲

徐子刚 燕 丽 张立新 张 霞

主 审 涂 平

顾 问 赵佩云

人 民 卫 生 出 版 社

### 图书在版编目 (CIP) 数据

儿童皮肤病彩色图谱 / 马琳等主编. —北京: 人民卫生出版社, 2008.8

ISBN 978-7-117-09995-0

I. 儿... II. 马... III. 小儿疾病: 皮肤病—图谱 IV. R751-64

中国版本图书馆 CIP 数据核字 (2008) 第 028979 号

### 儿童皮肤病彩色图谱

---

主 编: 马 琳 徐子刚

出版发行: 人民卫生出版社(中继线 010-67616688)

地 址: 北京市丰台区方庄芳群园 3 区 3 号楼

邮 编: 100078

网 址: <http://www.pmph.com>

E - mail: [pmph@pmph.com](mailto:pmph@pmph.com)

购书热线: 010-67605754 010-65264830

印 刷: 潮河印业有限公司

经 销: 新华书店

开 本: 889×1194 1/16 印张: 13.75

字 数: 402 千字

版 次: 2008 年 8 月第 1 版 2008 年 8 月第 1 版第 1 次印刷

标准书号: ISBN 978-7-117-09995-0/R·9996

定 价: 98.00 元

版权所有, 侵权必究, 打击盗版举报电话: 010-87613394

(凡属印装质量问题请与本社销售部联系退换)



从降生到死亡，无人没有皮肤病。医生不可能见过所有的病种，然而，没有一个医生一生未见过皮肤病。但是，尽管学医时各科都学，除了皮科专业者外，一般医生对小儿皮科了解最少。可能因为过去皮科叫“皮花科”，以性病为主，就把小儿排除在外。我从医60余年，专作儿科也有50余年，对照此书，似曾认识的病种不足20%。婴儿湿疹、臀红，妇孺皆知，医生多置之不顾。古老的中医儿科又名“痧豆科”，只治发烧，皮疹则听其自然发展。美其名曰“发透了”是大喜。然而皮肤病生于明处，易于发现，“一个孩子”模式家庭的宝宝，焉能见病不治。全民进入小康，小儿势必超前。人们不但希望有专业小儿皮科医生，更希望遇到的所有医生都能对小儿皮肤病作一些指导建议，希望所有儿童工作者都懂些皮科常识。《儿童皮肤病彩色图谱》一书的编写正符合时代的需要。

首都医科大学附属北京儿童医院是我国最大的现代综合儿童医院，有60年历史，科室齐全。然而小儿皮科正式建立只有30年。全科医护人员潜心积累几万张病人照片，精选千张，编辑成册，并配以简明文字说明及医疗心得，为我国小儿皮科学提供了第一手宝贵参考资料。今天看到这凝聚着几代人心血与智慧的《儿童皮肤病彩色图谱》终于要付印出版，使我非常兴奋。预祝此书编印精美，必为同道所欢迎。

皮肤病的临床表现直观性较强，皮肤损害是诊断的重点，彩色图谱恰好能反映皮科特点。皮科病也和其他各科一样，病种随社会经济发展而变。随着小儿传染病的控制，天花、麻疹等过去“痧豆科”的皮肤病在逐个消灭；像50年代的皮下坏疽、痲毒疔肿也已非常罕见；而梅毒、结核曾一度罕见，现又抬头。本书选编既有儿童皮肤病和成人皮肤病的共同病种，又有大量具有儿童特色的皮肤病。尤其是新生儿疾病、遗传性疾病、大疱性表皮松解症和表浅血管瘤等。本书还介绍了一系列诊疗新技术，如激光治疗等。内容均来自临床实际经验，确属难能可贵。本书全部为彩色图片附以简明注解，专业与非专业均可以用为“临床索引”型工具书。遇到病人，看图对号。有病名、病因、病理为线索，即可从有关书籍中查阅诊断与治疗方法。相信该书不仅给全国皮科同道提供使用的案头参考，也将对儿科学、儿童保健和围产医学等多种学科工作者有所裨益。

北京儿童医院皮科专业，在国内建立较早，发展很快，病人来自全国。繁重纷忙的儿科临床工作同时，保留照片，绝非易事。反映了著者们的强烈事业心。他们的带头人赵佩云教授从创业开始，就以医学科学家的姿态，医、教、研、防齐抓并进。培养壮大专业队伍，不断创新业务发展，重视科普宣传。肯定相信此书内容的可靠性与权威性。然而科学的发展需要学术的争鸣，知识的完善也需不断实践与补充。相信《儿童皮肤病彩色图谱》的作者们会热情欢迎读者的意见与斧正，以期再版时更臻完善。

中国工程院院士，小儿外科学教授



随着我国医疗卫生事业的发展，皮肤病与性病学已经成为临床医疗中不可或缺的一门学科。目前，各种皮肤病方面的参考书籍各具特色，在一定程度上满足了读者的需求。但直到现在，国内尚无一本专业的儿童皮肤病图谱。鉴于我国儿童皮肤科医师队伍不断壮大，成人皮肤科医师及其他儿科专业医师对儿童皮肤病知识的需求，首都医科大学附属北京儿童医院皮肤科全体医护人员对数十年积累的临床图片加以整理，并配以详尽的文字说明，编辑出版了这本《儿童皮肤病彩色图谱》。期望图谱的出版能为我国儿童皮肤病学发展做出应尽的努力。

皮肤科专业是一门直观性较强的科学，彩色图谱恰好能反映皮肤科的特点。图谱分 27 章，5 万余字，包括 800 余张图片，是首都医科大学附属北京儿童医院皮肤科自成立以来 30 多年间病例的集成和精选。图谱主要章节及疾病包括：感染性皮肤病，性传播疾病，物理性皮肤病，变态反应性皮肤病，结缔组织疾病，角化性皮肤病，红斑性皮肤病，大疱性皮肤病，弹性纤维性皮肤病，萎缩性皮肤病，皮肤血管炎，皮肤脉管性疾病，皮下脂肪组织疾病，皮肤附属器疾病，代谢、营养障碍性皮肤病，色素障碍性皮肤病，先天性、遗传性皮肤病，皮肤肿瘤及与皮肤病相关综合征等。图谱既收录了儿童和成人皮肤病的共同病种，又注意突出儿童皮肤病特色，尤以新生儿疾病、遗传性疾病及先天性疾病为重点，如胎传梅毒、郎格汉斯细胞性组织细胞增生症、新生儿红斑狼疮、大疱性表皮松解症和血管瘤等。如果图谱能给予广大同业人士一定的启发和帮助，将是我们莫大的欣慰。

感谢为本图谱出版工作的领导和同仁。也希望更多同仁指出其中疏漏或不完美之处，以期再版时更臻完善。

马 琳 徐子刚

首都医科大学附属北京儿童医院皮肤科



## 第一章 病毒感染性皮肤病 ..... 1

Kaposi 水痘样疹 (Kaposi's Varicelliform Eruption) .....	1
传染性单核细胞增多症 (Infectious Mononucleosis) .....	2
带状疱疹 (Herpes Zoster) .....	3
单纯疱疹 (Herpes Simplex) .....	4
水痘 (Chickenpox) .....	5
传染性软疣 (Molluscum Contagiosum) .....	7
扁平疣 (Verruca Planae) .....	7
寻常疣 (Verruca Vulgaris) .....	8
跖疣 (Verruca Plantaris) .....	9
麻疹 (Measles) .....	9
风疹 (Rubella) .....	10
幼儿急疹 (Roseola, Exanthem Subitum) .....	11
手足口病 (Hand-foot-mouth Disease) .....	12
慢性活动性 EB 病毒感染 (Chronic Active Epstein-Barr Virus Infection) .....	13

## 第二章 球菌感染性皮肤病 ..... 14

葡萄球菌性烫伤样皮肤综合征 (Staphylococcal Scalded Skin Syndrome, SSSS) .....	14
丹毒 (Erysipelas) .....	16
化脓性甲沟炎 (Pyogenic Paronychia) .....	16
疖与疔病 (Furuncle and Furunculosis) .....	17
传染性脓疱疮 (Impetigo) .....	17
深脓疱疮 (Deep Impetigo) .....	18
链球菌感染性皮肤病 (Skin Infection Caused by Streptococcus) .....	18
猩红热 (Scarlet Fever) .....	19
葡萄球菌性汗孔周围炎 (Periporitis Staphylogenes) .....	20
葡萄球菌性汗孔周围炎及多发性汗腺脓肿, 疔毒 (Periporitis Saphylogenes and Mutiple Sweat Gland Abscesses) .....	21
痈 (Carbuncle) .....	21
坏死性筋膜炎 (Necrotizing Fasciitis) .....	21
急性泛发性脓疱性细菌疹 (Acute Generalized Pustular Bacterid) .....	21

### 第三章 杆菌感染性皮肤病 ..... 23

寻常狼疮 (Lupus Vulgaris) .....	23
瘰疬性皮肤病 (Scrofuloderma) .....	23
颜面粟粒性狼疮 (Lupus Miliaris Faciei) .....	24
丘疹坏死型结核疹 (Papulonecrotic Tuberculid) .....	24
硬红斑 (Erythema Induratum) .....	25
结核疹 (Tuberculid) .....	25

### 第四章 衣原体感染性皮肤病 ..... 27

Reiter 病 (Reiter's Disease) .....	27
-----------------------------------	----

### 第五章 真菌感染性皮肤病 ..... 28

白癣 (Tinea Alba) .....	28
黑点癣 (Black-Dotted Ringworm) .....	28
脓癣 (Tinea Kerion) .....	28
癣菌疹 (Dermatophytid) .....	30
手癣 (Tinea Manuum) .....	30
足癣 (Tinea Pedis) .....	30
甲癣 (Tinea Unguium) .....	30
体癣 (Tinea Corporis) .....	31
难辨认癣 (Tinea Incognito) .....	31
股癣 (Tinea Cruris) .....	32
花斑癣 (Pityriasis Versicolor) .....	32
念珠菌病 (Candidiasis) .....	33
孢子丝菌病 (Sporotrichosis) .....	34
糠秕孢子菌性毛囊炎 (Pityrosporum Folliculitis) .....	34
镰刀菌病 (Fusariomycosis) .....	35
慢性皮肤粘膜念珠菌病 (Chronic Mucocutaneous Candidiasis, CMCC) .....	36

### 第六章 寄生虫、昆虫及其他动物性皮肤病 ..... 38

疥疮 (Scabies) .....	38
蚊虫叮咬 (Mosquito Bite) .....	40

### 第七章 性传播疾病 ..... 41

先天梅毒 (Congenital Syphilis) .....	41
淋病 (Gonorrhoea) .....	43

尖锐湿疣 (Condyloma Acuminatum) .....	43
艾滋病 (Acquired Immunodeficiency Syndrome) .....	44
<b>第八章 物理性皮肤病 .....</b>	<b>46</b>
痒 (Miliaria) .....	46
烧伤 (Burns) .....	46
冻疮 (Perniosis, Chilblain) .....	46
寒冷性多形红斑 (Cold Erythema Multiforme) .....	46
冻伤 (Congelatio, Frost Bite) .....	47
牛痘样水疱病 (Hydroa Vacciniforme) .....	47
植物-日光性皮炎 (Phytophotodermatitis) .....	48
光线性药疹 (Actinic Drug Eruption) .....	49
放射性皮炎 (Radiodermatitis) .....	50
摩擦性苔藓样疹 (Frictional Lichenoid Eruption) .....	50
<b>第九章 变态反应性疾病 .....</b>	<b>51</b>
接触性皮炎 (Contact Dermatitis) .....	51
激素皮炎 (Dermatitis Resulting from Corticosteroid) .....	52
尿布皮炎 (Diaper Dermatitis) .....	53
间擦疹 (Intertrigo) .....	53
特应性皮炎 (Atopic Dermatitis) .....	53
干皮症 (Xerosis) .....	57
汗疱疹 (Pompholyx) .....	57
荨麻疹 (Urticaria) .....	58
皮肤划痕征 (Dermatographism) .....	58
血管性水肿 (Angioedema) .....	59
丘疹性荨麻疹 (Papular Urticaria) .....	59
药疹 (Drug Eruption) .....	60
发疹性药疹 (Exanthematous Drug Eruption) .....	60
固定性药疹 (Fixed Drug Eruption) .....	60
剥脱性皮炎型药疹 (Exfoliative Dermatitis) .....	61
中毒性表皮坏死松解症 (Toxic Epidermal Necrolysis, TEN) .....	62
<b>第十章 结缔组织病 .....</b>	<b>64</b>
系统性红斑狼疮 (Systemic Lupus Erythematosus, SLE) .....	64
亚急性皮肤型红斑狼疮 (Subacute Cutaneous Lupus Erythematosus, SCLE) .....	65
新生儿红斑狼疮 (Neonatal Lupus Erythematosus, NLE) .....	66
皮肌炎 (Dermatomyositis) .....	69
硬皮病 (Scleroderma) .....	71



泛发性硬斑病 (Generalized Morphea) .....	71
线状硬皮病 (Linear Scleroderma) .....	71
斑块状硬斑病 (Plaque-Like Morphea) .....	72
线状硬皮病伴面部偏侧萎缩 (Linear Scleroderma with Hemiatrophy) .....	72

## 第十一章 角化性皮肤病 ..... 73

点状掌跖角皮症 (Punctate Palmoplantar Keratoderma) .....	73
进行性掌跖角皮症 (Progressive Palmoplantar Keratoderma) .....	74

## 第十二章 红斑性皮肤病 ..... 75

新生儿毒性红斑 (Erythema Toxicum Neonatorum) .....	75
多形红斑 (Erythema Multiforme) .....	75
渗出性多形红斑 (Stevens-Johnson Syndrome) .....	77
脱屑性红皮病 (Erythroderma Desquamativum) .....	78

## 第十三章 丘疹鳞屑性皮肤病 ..... 80

银屑病 (Psoriasis) .....	80
滴状银屑病 (Psoriasis Guttata) .....	80
寻常型银屑病 (Psoriasis Vulgaris) .....	81
带状银屑病 (Psoriasis Zosteriformis) .....	82
反向型银屑病 (Psoriasis Inversa) .....	82
脓疱型银屑病 (Pustular Psoriasis) .....	82
泛发性脓疱型银屑病 (Generalized Pustular Psoriasis) .....	83
红皮病型银屑病 (Erythroderma Psoriaticum) .....	83
点滴型副银屑病 (Parapsoriasis Guttata) .....	83
急性痘疮样苔藓样糠疹 (Pityriasis Lichenoides et Varioliformis Acuta) .....	84
发热溃疡坏死性急性痘疮样苔藓样糠疹 (Febrile Ulceronecrotic Mucha-Habermann's Disease) .....	84
尿布银屑病 (Diaper Psoriasis) .....	85
白色糠疹 (Pityriasis Alba) .....	85
玫瑰糠疹 (Pityriasis Rosea) .....	85
毛发红糠疹 (Pityriasis Rubra Pilaris) .....	86
扁平苔藓 (Lichen Planus) .....	87
线状苔藓 (Lichen Striatus) .....	88
毛发苔藓 (Lichen Pilaris) .....	88
小棘苔藓 (Lichen Spinulosus) .....	89
鳞状毛囊角化病 (Keratosis Follicularis Squamosa) .....	89

<b>第十四章 大疱和无菌性脓疱性皮肤病</b> .....	<b>90</b>
天疱疮 (Pemphigus) .....	90
线状 IgA 大疱性皮肤病 (Linear IgA Bullous Dermatitis) .....	90
大疱性类天疱疮 (Bullous Pemphigoid, BP) .....	92
家族性良性慢性天疱疮 (Familial Benign Chronic Pemphigus) .....	94
婴儿肢端脓疱病 (Infantile Acropustulosis) .....	94
<b>第十五章 真皮弹性纤维疾病</b> .....	<b>96</b>
皮肤松弛症 (Cutis Laxa) .....	96
皮肤弹性过度 (Cutis Hyperelastica) .....	97
结缔组织痣 (Connective Tissue Nevus) .....	97
<b>第十六章 萎缩性皮肤病</b> .....	<b>98</b>
萎缩纹 (Striae Atrophicae) .....	98
原发性斑萎缩 (Primary Macular Atrophy) .....	98
<b>第十七章 皮肤血管炎</b> .....	<b>99</b>
过敏性紫癜 (Anaphylactoid Purpura) .....	99
急性发热性嗜中性皮病 (Acute Febrile Neutrophilic Dermatitis, Sweet's Syndrome) ....	100
荨麻疹性血管炎 (Urticarial Vasculitis) .....	101
结节性血管炎 (Nodular Vasculitis) .....	101
结节性红斑 (Erythema Nodosum) .....	102
坏疽性脓皮病 (Pyoderma Gangrenosum) .....	102
白塞病 (Behcet's Disease) .....	102
进行性色素性紫癜性皮肤病 (Progressive Pigmented Purpuric Dermatitis) .....	103
色素性紫癜性苔癣样皮肤病 (Pigmented Purpuric Lichenoid Dermatitis) .....	103
毛细血管扩张性环状紫癜 (Purpura Annularis Telangiectodes) .....	103
<b>第十八章 皮肤脉管性疾病</b> .....	<b>104</b>
先天性毛细血管扩张性大理石皮肤 (Cutis Marmorata Telangiectatca Congenita) .....	104
蜘蛛痣 (Spider Nevus) .....	104
血管内压增高的紫癜 (Purpura due to Raised Intravascular Pressure) .....	105
暴发性紫癜 (Purpura Fulminans) .....	105
青斑样血管炎 (Livedoid Vasculitis) .....	106
网状青斑 (Livedo Reticularis) .....	107
红斑性肢痛病 (Erythromelalgia) .....	107

**第十九章 皮下脂肪组织疾病 ..... 109**

- 幼年腹部离心性脂肪营养不良 (Lipodystrophia Centrifugalis Abdominalis Juvenilis) ..... 109  
 注射后脂肪营养不良 (Postinjection Lipodystrophy) ..... 110  
 新生儿皮下脂肪坏死 (Adiponecrosis Subcutanea Neonatorum) ..... 110

**第二十章 非感染性肉芽肿 ..... 111**

- 环状肉芽肿 (Granuloma Annulare) ..... 111

**第二十一章 皮肤附属器疾病 ..... 112**

- 婴儿痤疮 (Acne Infancy) ..... 112  
 寻常型痤疮 (Acne Vulgaris) ..... 112  
 脓疱型痤疮 (Acne Pustulosa) ..... 112  
 囊肿型痤疮 (Acne Cystica) ..... 113  
 聚合型痤疮 (Acne Conglobata) ..... 113  
 牵拉性脱发 (Traction Alopecia) ..... 114  
 血汗症 (Haematohidrosis) ..... 114  
 少年白发 (Juvenile Poliosis) ..... 114  
 斑秃 (Alopecia Areata) ..... 114  
 全秃 (Alopecia Totalis) ..... 115  
 普秃 (Alopecia Universalis) ..... 115  
 小棘毛壅病 (Trichostasis Spinulosa) ..... 115  
 羊毛状发 (Woolly Hair) ..... 115  
 20 甲营养不良 (Twenty-Nail Dystrophy) ..... 116  
 甲裂片性出血 (Splinter Hemorrhages) ..... 116  
 甲凹点 (Pitted Nail) ..... 116  
 甲纵沟 (Longitudinal Grooves of Nail) ..... 116  
 无甲 (Anonychia) ..... 117  
 线状苔藓甲改变 (Nail of Lichen Striatus) ..... 117

**第二十二章 内分泌障碍性皮肤病 ..... 118**

- 肥胖性黑棘皮病 (Acanthosis Nigricans) ..... 118  
 特发性皮肤钙沉着 (Calcinosis Cutis) ..... 118

**第二十三章 代谢、营养障碍性皮肤病 ..... 119**

- 黄瘤病 (Xanthomatosis) ..... 119  
 郎格汉斯细胞性组织细胞增生症 (Langerhans Cell Histiocytosis, LCH) ..... 120

先天性自愈性网状组织细胞增生症 (Congenital Self-Healing Reticulohistiocytosis, CSHRH) .....	125
良性头部组织细胞增生症 (Benign Cephalic Histiocytosis, BCH) .....	128
多中心网状组织细胞增生症 (Multicentric Reticulohistiocytosis) .....	129
泛发性发疹性组织细胞瘤 (Generalized Eruptive Histiocytoma, GEH) .....	130
幼年黄色肉芽肿 (Juvenile Xanthogranuloma) .....	130
进行性结节性组织细胞瘤 (Progressive Nodular Histiocytoma) .....	132
硬肿病 (Scleredema) .....	132
肠源性肢端皮炎 (Acrodermatitis Enteropathica) .....	133
烟酸缺乏症 (Pellagra) .....	135
红细胞生成性原卟啉症 (Erythropoietic Protoporphyrin) .....	136
<b>第二十四章 色素障碍性皮肤病 .....</b>	<b>137</b>
雀斑 (Freckles) .....	137
咖啡牛奶斑 (Café-au-lait Spots) .....	137
面颈毛囊性红斑黑变病 (Erythromelanosis Follicularis of the Face and Neck) .....	137
线状或旋涡状痣样过度黑素沉着 (Linear and Whorled Nevoid Hypermelanosis) .....	137
遗传性对称性色素异常症 (Dyschromatosis Symmetrica Hereditaria) .....	138
色素沉着-息肉综合征 (Pigmentation-Polyposis Syndrome, Peutz-Jeghers Syndrome) .....	138
先天性黑素细胞痣 (Congenital Melanocytic Nevus) .....	139
甲母痣 (Nevi of Nail Matrix) .....	140
Spitz 痣 (Spitz Nevus) .....	140
蓝痣 (Blue Nevus) .....	141
蒙古斑 (Mongolian Spot) .....	141
太田痣 (Nevus of Ota) .....	141
伊藤痣 (Nevus of Ito) .....	142
色素性毛表皮痣 (Pigmented Hairy Epidermal Nevus) .....	142
白癜风 (Vitiligo) .....	142
晕痣 (Halo Nevus) .....	144
白化病 (Albinism) .....	145
斑驳病 (Piebaldism) .....	145
无色素性痣 (Nevus Depigmentosa, Achromic Nevus) .....	146
贫血痣 (Nevus Anemicus) .....	147
脱色素性色素失禁症 (Incontinentia Pigmenti Achromians) .....	148
<b>第二十五章 先天性、遗传性皮肤病 .....</b>	<b>149</b>
色素失禁症 (Incontinentia Pigmenti) .....	149
大疱性表皮松解症 (单纯型) (Epidermolysis Bullosa Simplex) .....	153
大疱性表皮松解症 (交界型) (Junctional Epidermolysis Bullosa) .....	156
大疱性表皮松解症 (Pasini 型) (Epidermolysis Bullosa Pasini Type) .....	159

大疱性表皮松解症（营养不良型）（Epidermolysis Bullosa Dystrophica）.....	159
大疱性表皮松解症合并葡萄球菌性烫伤样皮肤综合征 .....	160
寻常型鱼鳞病（Ichthyosis Vulgaris）.....	162
非大疱性先天性鱼鳞病样红皮病（Nonbullous Congenital Ichthyosiform Erythroderma）... ..	162
大疱性先天性鱼鳞病样红皮病（Bullous Congenital Ichthyosiform Erythroderma）.....	163
胶样婴儿（Colloid Baby）.....	165
丑胎（Harlequin Fetus）.....	165
无汗性外胚叶发育不良（Anhidrotic Ectodermal Dysplasia）.....	165
着色性干皮病（Xeroderma Pigmentosa）.....	166
结节性硬化病（Tuberous Sclerosis）.....	167
神经纤维瘤病（Neurofibromatosis）.....	169
婴儿指部纤维瘤病（Infantile Digital Fibromatosis）.....	170

## 第二十六章 皮肤肿瘤 ..... 171

局限性表皮痣（Localized Epidermal Nevus）.....	171
单侧痣（Nevus Unius Lateris）.....	171
炎性线状疣状表皮痣（Inflammatory Linear Verrucous Epideral Nevus, ILVEN）.....	171
黑头粉刺痣（Comedo Nevus）.....	171
表皮囊肿（Epidermal Cyst）.....	172
粟丘疹（Miliium）.....	172
皮样囊肿（Dermoid Cyst）.....	173
毛发上皮瘤（Trichoepithelioma）.....	173
毛母质瘤（Pilomatrixoma）.....	173
皮脂腺痣（Sebaceous Nevus）.....	174
汗管瘤（Syringoma）.....	175
出汗性血管瘤（Sudoriparous Angioma）.....	175
皮肤纤维瘤（Dermatofibroma）.....	175
纤维组织细胞瘤（Fibrous Histiocytoma, FH）.....	175
增生性瘢痕（Keloid）.....	176
平滑肌错构瘤（Smooth Muscle Hamartoma）.....	176
甲下外生骨疣（Subungual Exostosis）.....	176
神经鞘瘤病（Schwannomatosis）.....	176
黑色素瘤（Malignant Melanoma）.....	177
婴儿血管瘤（Infantile Hemangioma）.....	177
微静脉畸形（Venular Malformation）.....	181
静脉畸形（Venous Malformation）.....	182
角化性血管瘤（Keratotic Hemangioma）.....	182
化脓性肉芽肿（Pyogenic Granuloma）.....	182
淋巴管瘤（Lymphangioma）.....	183
先天性淋巴水肿（Lymphedema, Milroy's Disease）.....	184
牛痘样水疱病样皮肤淋巴瘤（Hydroa Vacciniforme-like Cutaneous Lymphoma）.....	185

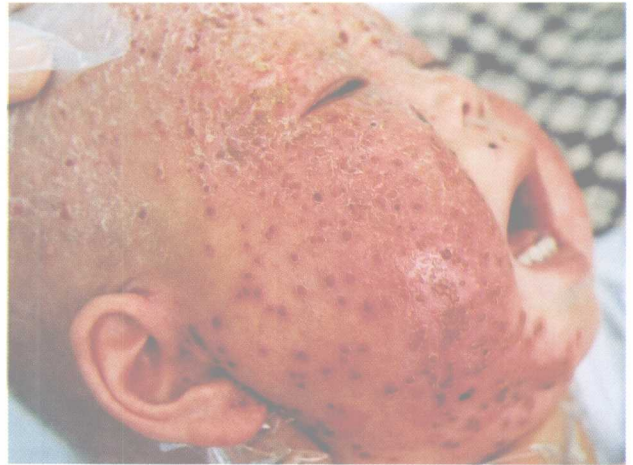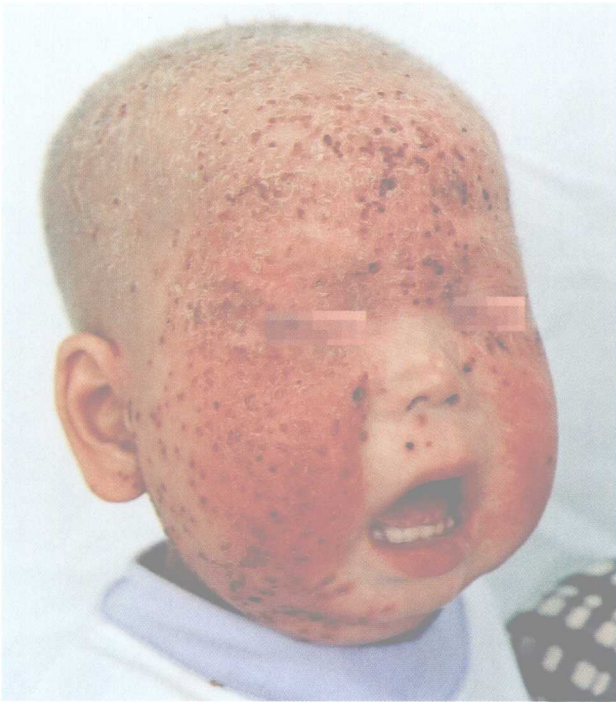结外 NK/T 细胞淋巴瘤 (鼻型)	
(Extra Nodular NK/T-Cell Lymphoma, Nasal Type) .....	186
皮下脂膜炎样 T 细胞淋巴瘤 (Subcutaneous Panniculitis-like T-cell Lymphoma) .....	186
皮肤 T 细胞淋巴瘤 (Cutaneous T-cell Lymphoma) .....	187
EB 病毒相关皮肤 T 细胞淋巴瘤	
(Epstein-Barr Virus-related Cutaneous T-cell Lymphoma) .....	187
皮肤 B 细胞淋巴瘤 (Cutaneous B-cell Lymphoma) .....	187
肥大细胞增生症 (Mastocytosis) .....	187

## 第二十七章 与皮肤病有关的综合征 ..... 191

Bloom 综合征 (Bloom Syndrome) .....	191
Down 综合征 (Down Syndrome) .....	191
Klippel-Trenauney-Weber 综合征 (Klippel-Trenauney-Weber Syndrome) .....	191
Shwachman 综合征 (Shwachman Syndrome) .....	192
多发性雀斑样痣综合征 (Multiple Lentiginos Syndrome) .....	192
高 IgE 综合征 (Hyper-IgE Syndrome, HIES) .....	193
表皮痣综合征 (Epidermal Nevus Syndrome) .....	194
Blau 综合征 (Blau Syndrome) .....	194
Olmsted 综合征 (Olmsted Syndrome) .....	196
Menkes 卷发综合征 (Menkes' Kinky-hair Syndrome) .....	197
Kasabach-Merritt 综合征 (Kasabach-Merritt Syndrome) .....	197
Sturge-Weber 综合征 (Sturge-Weber Syndrome) .....	198
中文索引 .....	199
英文索引 .....	203

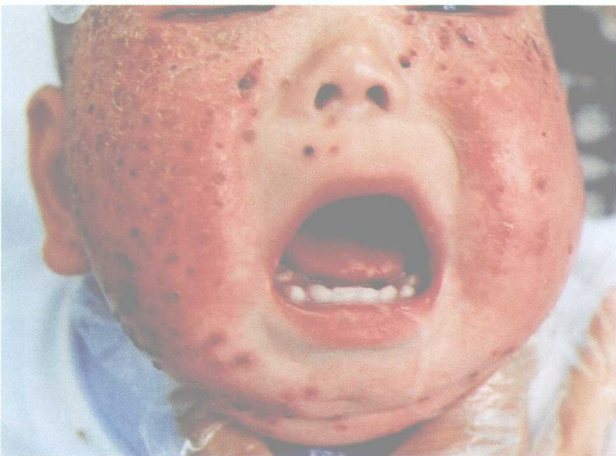# 1

## 第一章 病毒感染性皮肤病



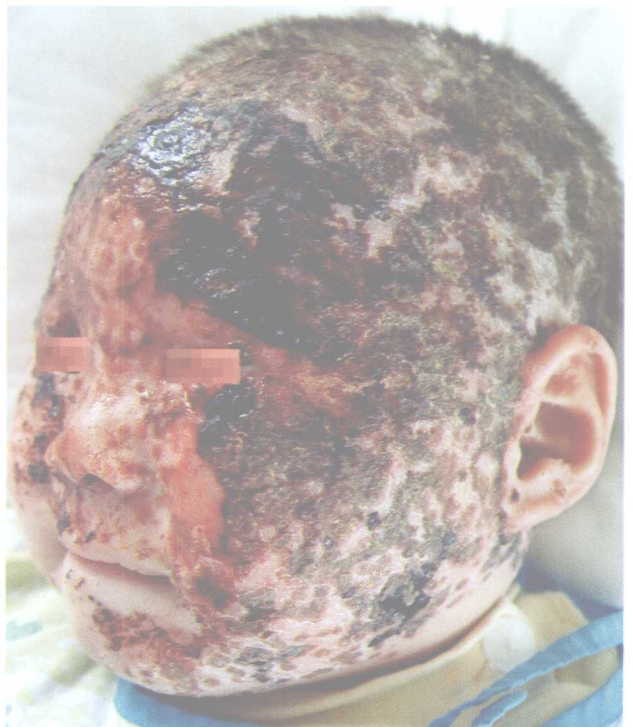▲ **1-2** Kaposi水痘样疹 (Kaposi's Varicelliform Eruption) 与1-1为同一患儿。面部散在密集绿豆大小水疱和结痂，局部有少许糜烂。并可见原有湿疹皮损

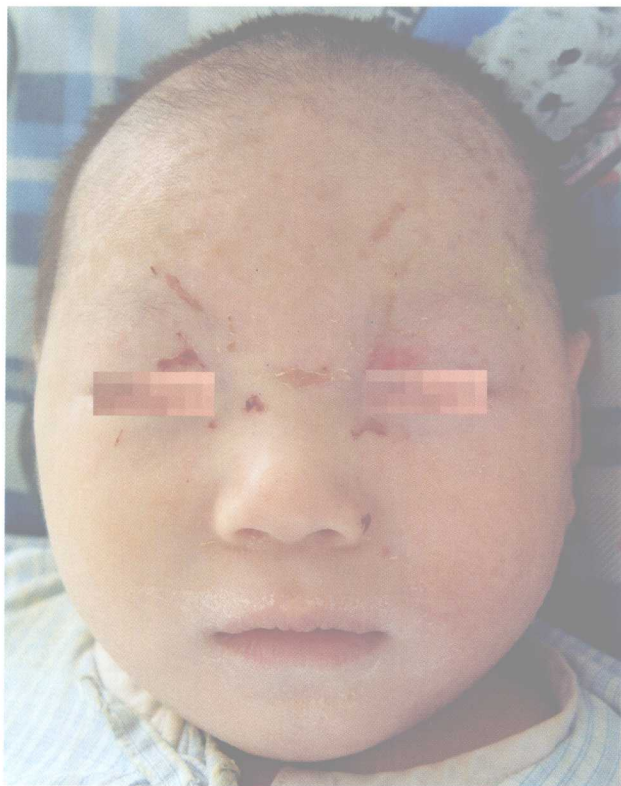▲ **1-1** Kaposi水痘样疹 (Kaposi's Varicelliform Eruption) 11个月男婴。湿疹病史6个月。突发高热，伴颜面部水疱和脓疱



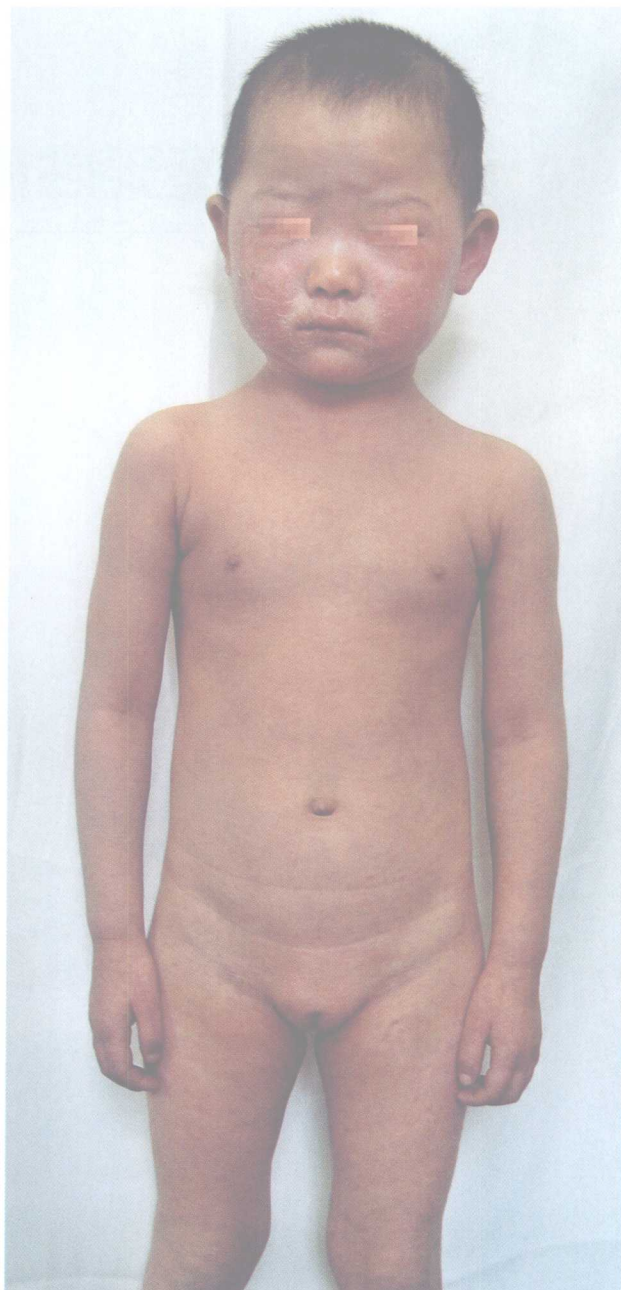
▲ **1-3** Kaposi水痘样疹 (Kaposi's Varicelliform Eruption) 与1-1为同一患儿。唇、舌和颊粘膜亦可见水疱和糜烂

▲ **1-4** Kaposi水痘样疹 (Kaposi's Varicelliform Eruption) 9个月男婴。湿疹病史半年。水痘样疹发生于原湿疹皮损上，使原湿疹渗出加重，出现大片糜烂和结痂，在其边缘尤其耳下方可见散在分布的水疱和结痂

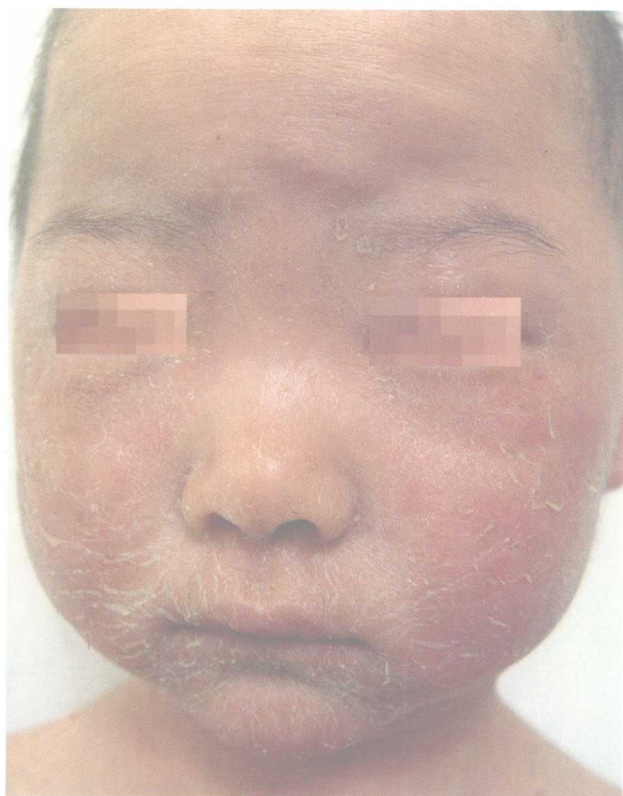



**1-5** Kaposi水痘样疹 (Kaposi's Varicelliform Eruption) 与1-4为同一患儿。经静脉阿昔洛韦治疗及湿疹对症处理7天, 皮损恢复良好, 仅存面部少许结痂, 整个面部皮肤干燥

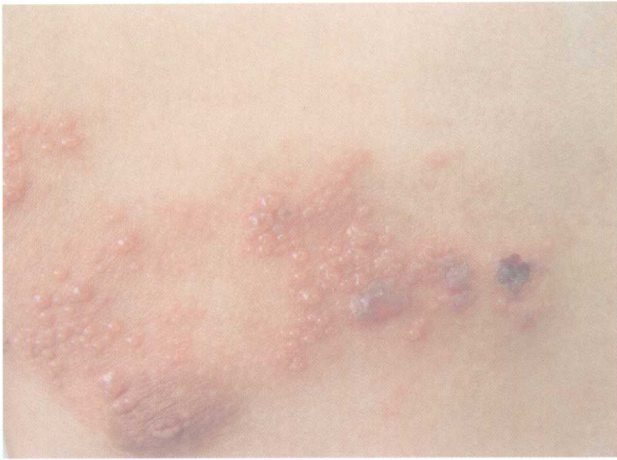

**1-6** 传染性单核细胞增多症 (Infectious Mononucleosis) 4岁4个月女孩, 全身可见密集对称分布的红色斑丘疹, 表面干燥, 可见糠秕样脱屑, 颜面皮损融合肿胀, 伴发热, 剧烈瘙痒, 肝、脾、淋巴结肿大, EB病毒抗体 (IgM) 阳性。患儿有头孢菌素用药史, 考虑此皮疹与EB病毒感染和药物相关

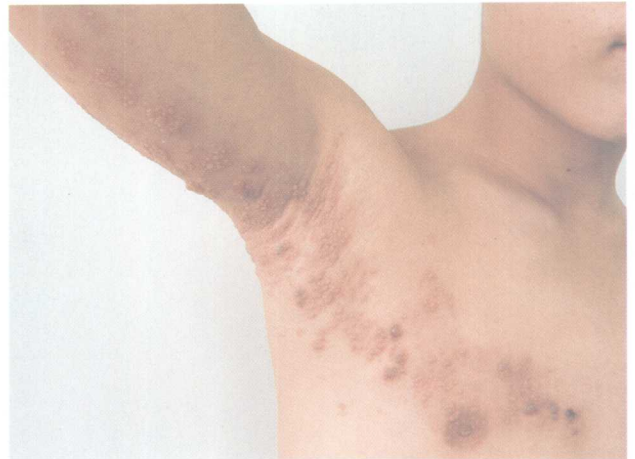

**1-7** 传染性单核细胞增多症 (Infectious Mononucleosis) 与1-6为同一患儿。图示面部皮肤干燥、潮红肿胀, 可见皲裂及脱屑

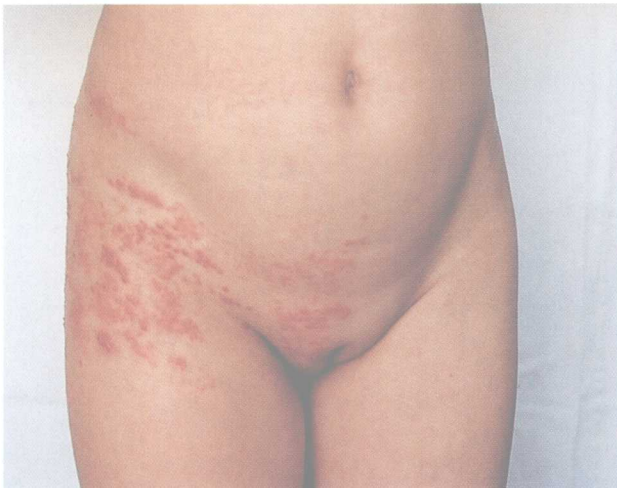



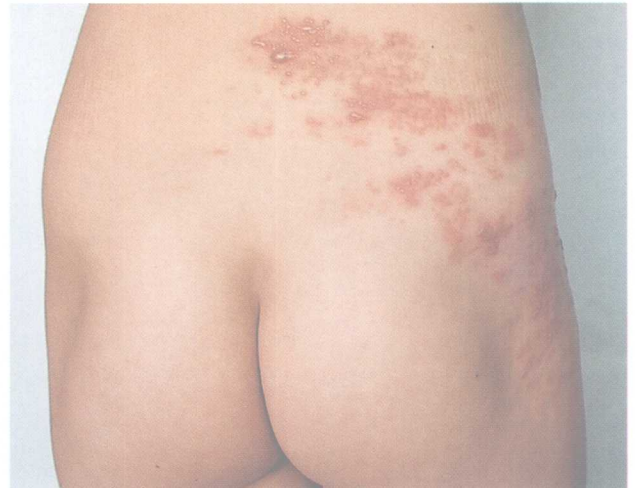1-8 带状疱疹 (Herpes Zoster) 皮损沿T2感觉神经离心传播, 引起相应皮肤节段发生疱疹



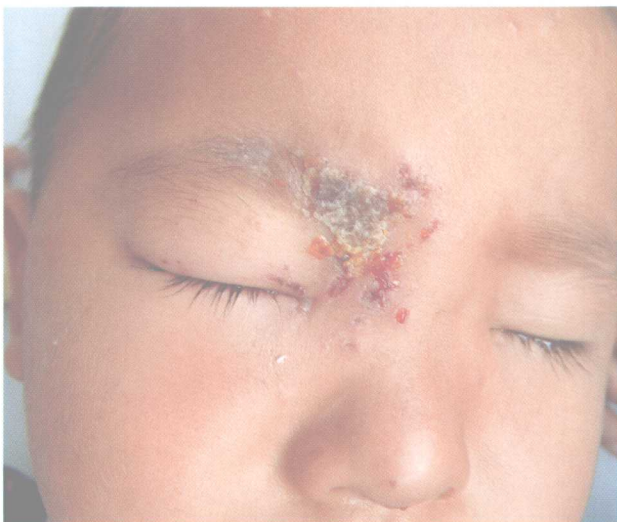1-9 带状疱疹 (Herpes Zoster) 与1-8为同一患儿。皮损表现为水肿性红斑上成簇分布米粒至绿豆大小水疱, 局部有水疱融合和结痂



1-10 带状疱疹 (Herpes Zoster) 10岁女童。腰骶部神经受累, 引起相应皮肤节段发生疱疹



1-11 带状疱疹 (Herpes Zoster) 与1-10为同一患儿。上图患儿腰部皮损, 可见红斑基础上成簇分布的丘疹、米粒至绿豆大小水疱



1-12 带状疱疹 (Herpes Zoster) 泛发性带状疱疹。4岁男孩, 急性淋巴细胞白血病患者, 6个月前曾患水痘。此次皮损最先出于眼角、额部、头顶, 2天后全身泛发水痘样皮疹。表现为右眼内侧成簇分布的水疱形成的结痂, 额部可见散在绿豆大小的水疱