主编 王斌 邵新中 张志刚

SHOUBU ZUZHI QUESUN DE XIUFU

手部组织缺损的修复

人民軍醫出版社
PEOPLE'S MILITARY MEDICAL PRESS

手部组织缺损的修复

SHOUBU ZUZHI QUESUN DE XIUFU

主　编　王　斌　邵新中　张志刚
副主编　刘德群　蒋文萍　高顺红
编著者（以姓氏笔画为序）
丁小珩　马铁鹏　王　斌　王志强　王桂芝　王增涛
尹佳丽　卢爱东　田　敏　田光磊　曲家富　刘　伟
刘会仁　刘德群　劳　杰　李春江　李海涛　李康华
李淑芹　杨　义　杨焕友　吴寿岭　何丽娜　张　利
张　柳　张小雪　张文龙　张志刚　张敬良　陈　超
陈立科　邵新中　林　楠　郑　桓　宗双乐　赵　亮
赵少平　赵建勇　胡建威　宫中平　徐永清　高顺红
蒋文萍　焦　成　阙志生　裴国献

人民軍醫出版社
PEOPLE'S MILITARY MEDICAL PRESS
北　京

图书在版编目（CIP）数据

手部组织缺损的修复/王　斌，邵新中，张志刚主编．—北京：人民军医出版社．2008.9

ISBN 978-7-5091-2058-3

Ⅰ．手…　Ⅱ．①王…②邵…③张…　Ⅲ．手－损伤－修复术　Ⅳ．R658.2

中国版本图书馆 CIP 数据核字（2008）第 141241 号

策划编辑：杨德胜　**文字编辑**：海湘珍　**责任审读**：余满松
出 版 人：齐学进
出版发行：人民军医出版社　**经　销**：新华书店
通信地址：北京市 100036 信箱 188 分箱　**邮　编**：100036
质量反馈电话：（010）51927270；（010）51927283
邮购电话：（010）51927252
策划编辑电话：（010）51927300-8065
网址：www.pmmp.com.cn

印刷：潮河印业有限公司　**装订**：恒兴印装有限公司
开本：787mm×1092mm　1/16
印张：17.5　**字数**：400千字
版、印次：2008 年 9 月第 1 版第 1 次印刷
印数：0001～2800
定价：190.00 元

版权所有　侵权必究
购买本社图书，凡有缺、倒、脱页者，本社负责调换

主编简介

王　斌

1966年生，主任医师、医学博士、硕士生导师。现任河北省唐山市第二医院（华北煤炭医学院附属骨科医院）手外1科主任、唐山市臂丛神经损伤诊治中心主任、中华医学会手外科学分会华北学组委员、河北省手外科学会青年委员。唐山市五四奖章获得者，唐山市优秀青年，第十届唐山市政协委员。获科技进步奖4项；发表论文30余篇；参编著作2部。

邵新中

1957年生，教授、主任医师、医学硕士、硕士生导师。现任河北医科大学第三医院手外科副主任、中华手外科学会常委、华北区手外科学组主任委员、河北省手外科学会主任委员、担任《中华手外科杂志》《实用手外科杂志》编委。九三学社石家庄市副主任委员；第八、九、十届河北省政协委员；河北省中青年突出贡献专家。获科技进步奖9项，发表论文50余篇，主编、参编著作5部。

张志刚

1954年生，教授、主任医师、硕士生导师、全国先进工作者、全国人大代表。现任唐山市第二医院院长、党委副书记。全国骨关节损伤学术委员会主任委员、全国抗癌协会肉瘤专业委员会常委、中国骨伤科医院学会副主任委员、河北省骨伤学会副主任委员、唐山市骨科学会主任委员。为唐山市管专业技术拔尖人才、唐山市十大科技创新人物、河北省有突出贡献的中青年专家。获科技进步奖4项，发表论文40余篇，主编、参编著作3部。

内容提要

本书共分7章，第1章为全书重点，详细介绍了手部软组织缺损修复的各种皮瓣或组织移植术，第2～6章分别简要介绍了手部骨与关节缺损的修复、复合组织缺损的修复、手指缺损的修复、手指脱套伤的修复、拇指合并其他手指缺损的修复，第7章简述了封闭负压吸引技术在手外科的应用。作者以大量的逼真照片配合简要的文字说明的形式，表述手部组织缺损修复技术。全书重点论述了缺损及组织移植部位的应用解剖，各种修复手术的适应证、操作要点和注意事项等临床应用要点；通过图片客观反映了各类伤病导致手部及上肢组织缺损的真实情况和实施修复的手术设计、手术方法与步骤，以及组织瓣移植和缺损修复后的外观。本书理论联系实际，内容丰富，图文并茂，实用性强，适于手外科临床和科研人员、各级医院骨科及整形外科医师阅读参考。

此为试读，需要完整PDF请访问：www.ertongbook.com

序

手部创伤处理原则是清（扩）创，矫正畸形，恢复组织结构连续性，皮肤覆盖，制动与功能练习。其中组织结构连续性重建及皮肤覆盖是手部创伤处理的精髓，为功能恢复及后续治疗创造了重要条件，是手外科医师应熟练掌握的一项技能。

我有幸通阅了“手部组织缺损的修复”书稿，作者在18年临床工作中处理了大量手部创伤，尤其对手部及上肢皮肤缺损的病例采用各种传统及显微外科技术方法获得了较满意的临床效果。为此，作者用简要的文字陈述及大量临床资料反映作者单位对手部及上肢不同形式皮肤缺损，采用不同形式的皮肤组织瓣进行修复的临床经验而编写了本书，为我们提供了有益的例证和方法，给人以耳目一新的感觉，是骨科和手外科临床医师难得的参考书。

显微外科技术为发展和提高手外科治疗技术提供了重要技术保障，手外科临床医师不仅要掌握并应用这一技术来处理各种类型的手外伤，但我们不能忘却应用各种传统的治疗方法，正确选择适应证，正确实施皮肤覆盖，重视组织结构连续性与功能重建的正确操作。在各种手术处置中把功能恢复与重建放在首位，并注重外形重塑的精细操作，通过我们的努力，为手部创伤病人的功能恢复，改善外形做出贡献。

程国良

2008、08

前　言

手，是人类从事劳动生产的重要器官，人们的日常生活及各种活动都要靠手来实现，而各种复杂、危险的工作则只有手才能完成。所以，手部受伤的概率大大高于其他器官。手部组织缺损是临床较为常见的损伤，包括皮肤缺损、神经缺损、肌腱缺损、骨缺损、指缺损、复合组织缺损等，其伤情复杂，治疗和修复的方法也多种多样。

笔者大学毕业后一直从事手外科和显微外科工作，在18年的临床实践中，接诊并收治了因各类外伤致手部组织缺损的许多病人，其中虽然曾有过疗效不理想甚至失败的教训，但绝大多数都是治疗成功的案例。本着“总结经验、吸取教训”和“实践—理论—实践”的观点，我们以平时工作中收录的手术图片为依据，结合编著者的临床体会，参考相关专业文献资料，编写了《手部组织缺损的修复》一书。

本书共分为7章，以大量真实的手术照片配合简要的文字说明，对手部缺损的修复进行描述。文字部分主要介绍了手部缺损及组织移植部位的应用解剖和各种修复手术的适应证、操作要点、注意事项等重要内容。并以500余幅真实的彩色照片，记载并反映了组织移植的受区情况、修复设计、手术关键步骤、切取组织瓣后外观、组织瓣移植至受区后的外观和供区外观。全书重点介绍了手部及部分上肢软组织缺损的皮瓣移植术，旨在使读者对手部组织缺损修复有较为系统的了解，对临床手术操作有所帮助。

令笔者感到十分荣幸的是，本书得到了我国著名手外科专家程国良教授的热情支持和具体指导，并在百忙之中为本书作序，对此，笔者代表全体编著人员向程教授表示衷心的感谢；本书在编写过程中还得到华北煤炭医学院附属骨科医院（唐山二院）领导和同事们的大力支持，特别是人民军医出版社的编校人员对本书的出版做了大量艰苦的工作，在此一并表示谢忱！谨以此书献给华北煤炭医学院附属骨科医院（唐山二院）建院50周年院庆。

由于编者的经验不足、水平有限，本书存在的缺点和纰漏之处，欢迎各位专家和读者批评指正，以便修订完善。

王　斌

2008年7月

目　录

第 1 章　软组织缺损的修复　1

第一节　皮片移植　/1

一、刃厚皮片　/1

二、中厚皮片　/3

三、全厚皮片　/5

四、真皮下血管网皮片　/7

第二节　皮瓣移植　/8

一、随意型皮瓣　/9

二、血管蒂皮瓣　/28

三、皮神经营养血管蒂岛状皮瓣　/79

四、游离皮瓣　/99

五、预构皮瓣　/179

第三节　肌腱缺损的修复　/179

一、修复的原则　/179

二、修复的时机与分期　/180

三、修复的方法　/180

第四节　神经缺损的修复　/181

一、神经损伤概述　/181

二、自体神经游离移植　/182

三、吻合血管神经移植　/182

四、筋膜蒂神经移植　/184

第 2 章　骨、关节缺损的修复　187

第一节　骨缺损的修复　/187

一、不带血运骨移植修复骨缺损　/187

二、带血运骨移植修复骨缺损 /189
第二节 关节缺损的修复 /194
一、关节损伤修复的原则 /194
二、不带血运的关节移植 /194
三、吻合血管的关节移植 /197

第 3 章 复合组织缺损的修复 201
第一节 概述 /201
一、常用的修复手术方式 /201
二、临床应用要点 /202
第二节 不同类型复合损伤的修复 /202
一、示指复合组织缺损修复 /202
二、虎口挛缩伴伸指肌腱缺损的修复 /205
三、第 1 掌骨缺损合并软组织损伤的修复 /207

第 4 章 手指缺损的修复 211
第一节 拇指缺损的修复 /211
一、拇指缺损的分度 /211
二、拇指修复的传统术式 /211
三、第2足趾移植再造拇指 /212
四、踇趾甲瓣移植再造拇指 /212
五、不同程度拇指缺损的修复与再造 /213
第二节 其他指缺损的修复 /226
一、手指缺损的分度 /226
二、单指缺损的再造 /227
三、多指缺损的再造 /227
第三节 手指末节离断伤的修复 /237
一、传统的修复方法及其优、缺点 /237
二、皮下包埋法修复末节缺损 /237

第 5 章 手指脱套伤的修复 241

第一节 概 述 /241

一、伤情分型 /241

二、各种修复术式及优缺点 /241

第二节 不同损伤的修复方法 /242

一、袋状皮瓣 /242

二、逆行指动脉 C 形岛状皮瓣 245

三、跨甲瓣 /249

四、扩大的跨趾腓侧皮瓣 + 第 2 趾甲皮瓣 + 部分足背舵形皮瓣 /251

第 6 章 拇指及其他指缺损合并皮肤缺损的修复 255

一、跨甲瓣+足背皮瓣 /255

二、第2足趾移植+跨趾腓侧皮瓣+第 3 趾胫侧皮瓣 /257

三、跨甲瓣+含部分第2趾背侧皮肤的第 1 跖背皮瓣 /260

第 7 章 封闭负压吸引技术在手外科的应用 263

一、VSD治疗仪的性能与作用 /263

二、适应证与禁忌证 /264

三、临床应用 /264

四、前景展望 /267

参考文献 /268

第 1 章

软组织缺损的修复

第一节　皮片移植

皮片移植是指将表皮及部分或全层真皮自身体某部切取下来，移植到身体另一皮肤缺损区域的手术方法。提供皮肤来源的部位称为供皮区（简称供区），接受皮肤的部位称为受皮区（简称受区）。由于皮片在切取后血液循环停止，移植后依靠受皮区基底与移植皮片间重新建立血液循环，所以临床上也称游离皮肤移植术。

皮肤由表皮、真皮和皮下组织 3 层构成。成人的表皮主要由角质层、透明层、颗粒层、棘层和基底细胞层构成。皮肤血液系统特点是在不同层面形成以动脉网状供血，包含有：表皮下血管网、真皮内血管网、真皮下血管网、深筋膜浅层血管网、深筋膜深层血管网。依据所取皮片厚度以及包含的不同层面血管网及结构大体可以分为：表皮皮片（刃厚皮片）、中厚皮片（断层皮片）、全厚皮片、真皮下血管网皮片以及甲床指甲移植。

一、刃厚皮片

【应用解剖】　刃厚皮片又称表层皮片，包含表皮和真皮的乳头层，只含有表皮下血管网，皮片厚度 0.3 mm。

【适应证】　适用于：①手部感染的肉芽创面；②因某种原因不能做一期新鲜创面修复，而用该皮片暂时覆盖创面，等合适时机再做理想修复术；③不能做理想修复的新鲜创面（图 1-1-1）。

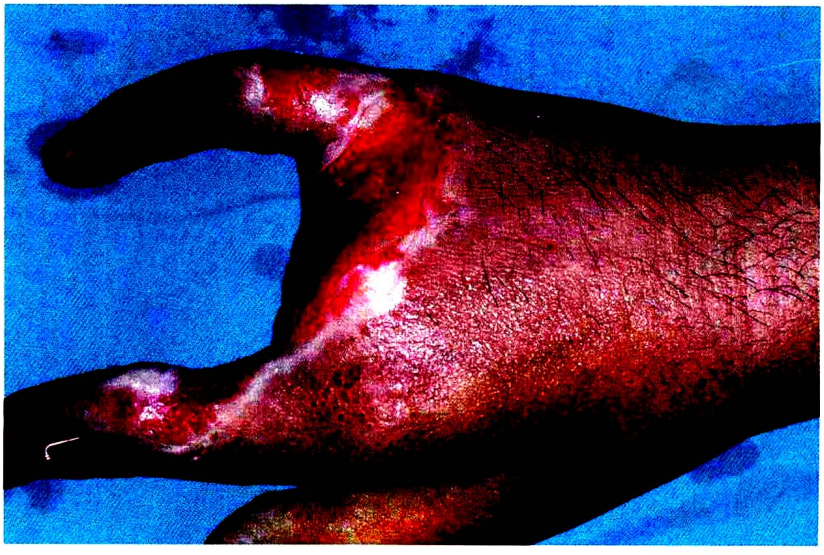

图 1-1-1
右手外伤肉芽创面

此为试读，需要完整PDF请访问：www.ertongbook.com

【禁忌证】 该皮片移植不能用于：①血友病或出血异常者；②有严重或复发性单纯疱疹史者；③活动性脓皮病者；④瘢痕疙瘩体质或增生性瘢痕者；⑤放射性皮炎或半年内曾接受放射治疗的局部、烧伤瘢痕；⑥有精神病症状、情绪不稳定或要求过高者；⑦肌腱、骨骼和面部、手、足等裸露的部位。

【操作要点】 手术前在刀片和供皮区涂抹液状石蜡，防止干涩，注意刀片和皮肤角度保持 20° ~ 30°。手术时要注意严格无菌操作，左手固定绷紧供区皮肤，深度应控制在真皮乳头层，切勿超过网状层，否则易形成瘢痕或色素脱失，并注意预防术后感染（图 1-1-2、图 1-1-3）。

图 1-1-2
刃厚皮片制取

图 1-1-3
皮片移植至受区外观

【优点】 皮片容易成活。

【缺点】 收缩严重，质地硬，不耐磨，色素沉着，皮片干燥易皲裂，感觉差等。

【注意事项】 ①选择适合的创面；②可靠的固定；③预防感染。

二、 中厚皮片

【应用解剖】 中厚皮片（断层皮片）包括表皮和大部分真皮，相当于全厚皮肤的1/3 ~ 3/5，厚度为0.3 ~ 0.8mm，较薄的为薄中厚皮片（薄断层皮片），较厚的为厚中厚皮片（厚断层皮片）。

【适应证】 中厚皮片适用广泛，是修复手部皮肤缺损常用选择（图 1-1-4）。

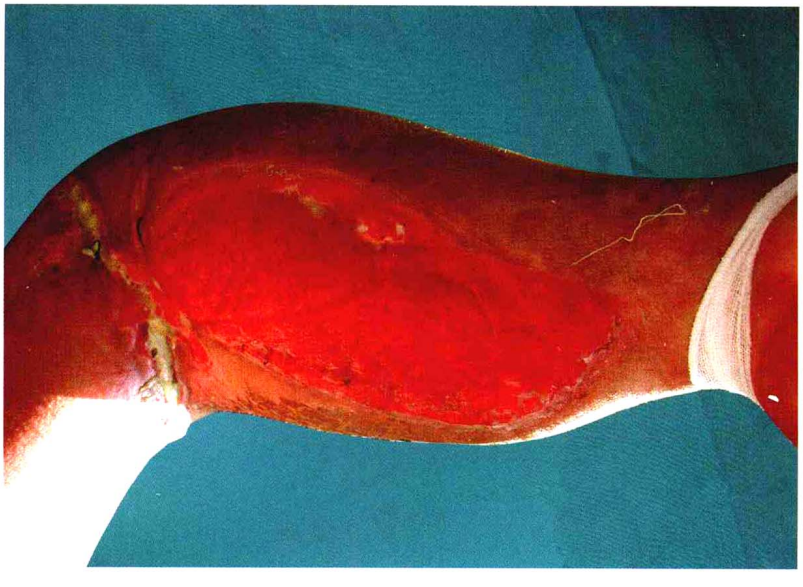

图 1-1-4
右前臂皮肤缺损

【操作要点】 ①切除坏死组织的范围应略大于创面，未栓塞的皮下浅静脉应尽量保留，较深的坏死组织应连同皮下组织一并切除，但应尽量避免暴露健康的肌腱与骨质。肉芽创面可用手术刀片横向刮除至纤维基底层为止。②彻底止血。③具体方法有手术刀取皮、滚轴刀取皮和鼓式取皮 3 种。④移植皮片的厚度为0.3 ~ 0.8mm，以保持功能部位的完整性，使其获得良好的外观与功能。⑤移植皮片的大小要与移植创面大小相适应，不能太小，否则移植皮片张力太大，愈合后由于皮片挛缩，容易造成切口瘢痕增生或挛缩。⑥供皮区取皮面积小的可以直接缝合，取皮面积大的应将伤口边缘做潜行剥离，增加移动性，再直接缝合。⑦清洗完创面后，即可用切取好的皮片将创面覆盖，打包加压固定，外用石膏固定于功能位（图 1-1-5 ~图 1-1-7）。

【优点】 中厚皮片达真皮网状层，包含有大部分真皮层，含真皮层内的弹力纤维、腺体和毛细血管等组织结构，既可减少皮片挛缩，又具有一定的弹性及耐磨压性。因此修复效果良好，避免了刃厚皮片愈合后瘢痕增生较明显的缺点。

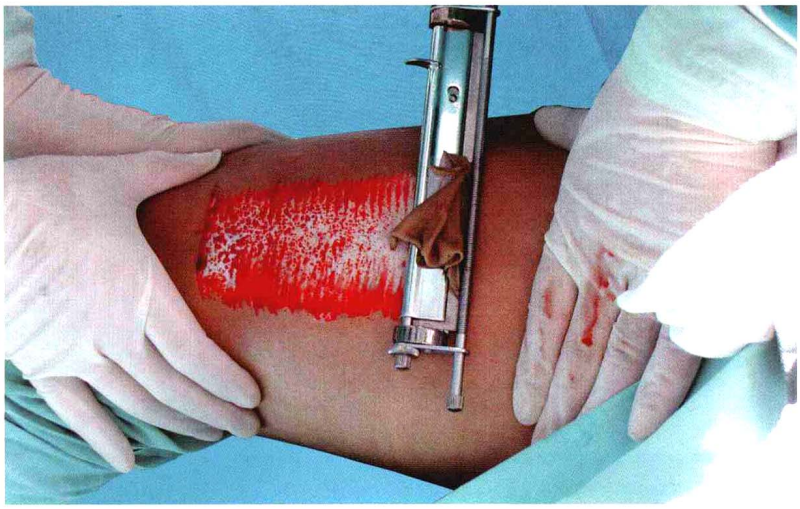

图 1-1-5
从右大腿取中厚皮片

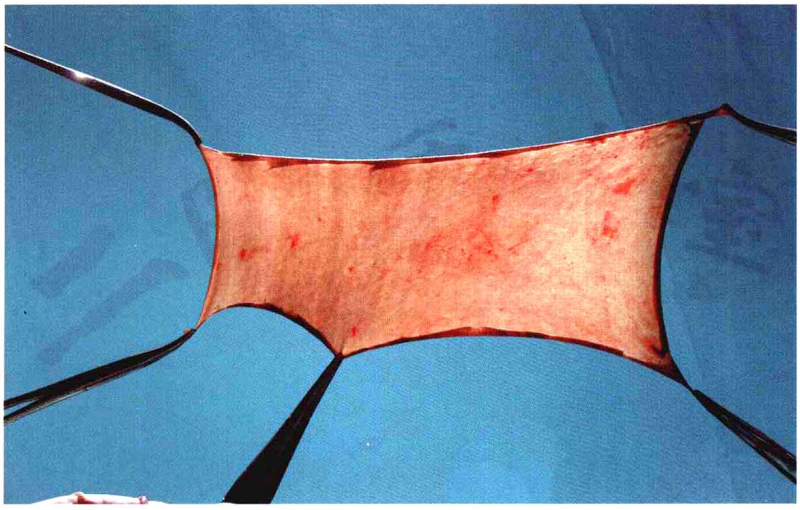

图 1-1-6
中厚皮片外观

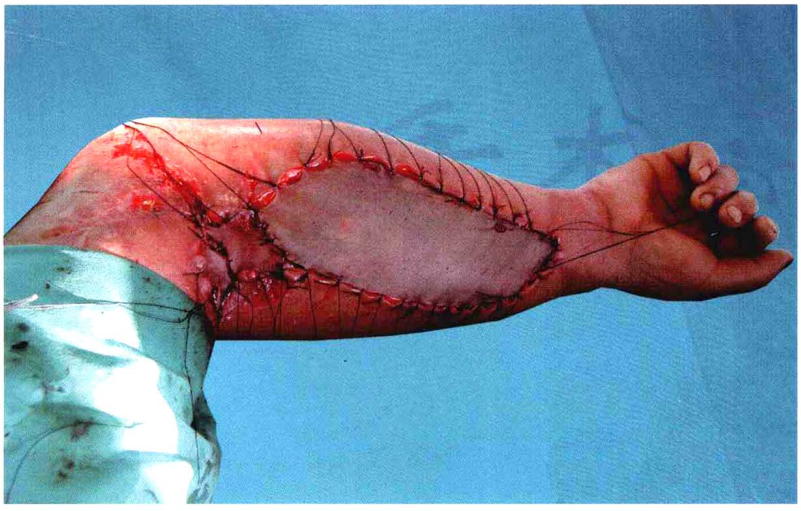

图 1-1-7
中厚皮片移植至受区外观

【注意事项】 ①在切除坏死创面边界时，应以齿状边界为主，以减轻术后瘢痕增生。②用高渗盐水及有效的抗生素，加压湿敷，可促进老化创面转为新鲜创面。③手术中止血应彻底，以缝扎或结扎为主，应少用电凝，以免损伤过多组织。④妥善包扎创面，固定伤肢（指），内层包扎时应特别注意防止皮片移动。手指间应用纱布填塞隔开，以免因两指挤压而致皮片坏死。⑤术后应嘱病人进食高蛋白饮食，必要时可静脉滴注人血白蛋白，应用抗生素预防感染。可在术后 5 ～ 7 d 换药。如有感染征兆，应在手术后 2 ～ 4 d 更换敷料。若有皮下血肿，应切口引流，并清洗创面后外用敏感的抗生素湿敷，隔日换药 1 次。

失败的主要原因为感染、血肿、皮片加压不当等。大块中厚皮片移植成活的关键是术后 10 d 内不要换药，提供微血管长入的稳定环境，要求术前绝对控制感染，肉芽健康。中厚皮片具有弹性好、耐摩擦、成活后挛缩率低、变色少等特点，有较好的外观。中厚皮片在肉芽创面上较全厚皮片更容易成活，易被患者接受，是创面修复的理想材料。

三、全厚皮片

【应用解剖】 包括表皮及全部真皮，但不包括皮下组织，包含表皮下血管网、真皮内血管网。

【适应证】 适用于无菌小创面的覆盖（图 1-1-8）。

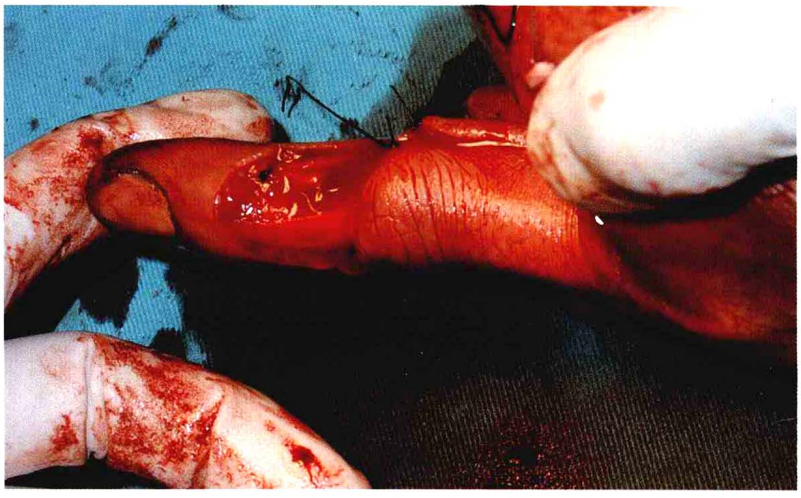

图 1-1-8
左手环指中节指背软组织缺损

【操作要点】 ①术中注意皮片的修剪、拼接及手术的无菌、无创操作，严格止血，妥善包扎、固定，并避免供皮区与受区在同一肢体。②取皮后脂肪宜清除彻底，以减少皮片厚度，较大皮片戳多个小孔，引流渗血，防止皮片悬浮。 ③敷料加压确实，压力均匀适度（图 1-1-9 ～图 1-1-11）。

【优点】 丰满、耐磨压、弹性好、质地好、色泽好、不挛缩，且能恢复泌汗及感觉等功能。

【缺点】 较表皮、断层皮片不容易成活。

【注意事项】 选好手术时机，术后肢体有效制动、防皮片撕脱，控制感染。

图 1-1-9
皮片设计

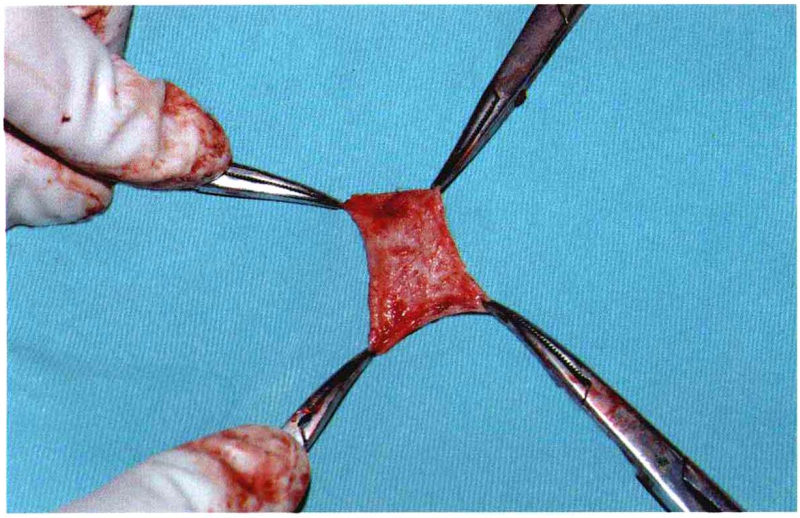

图 1-1-10
皮片切取后外观

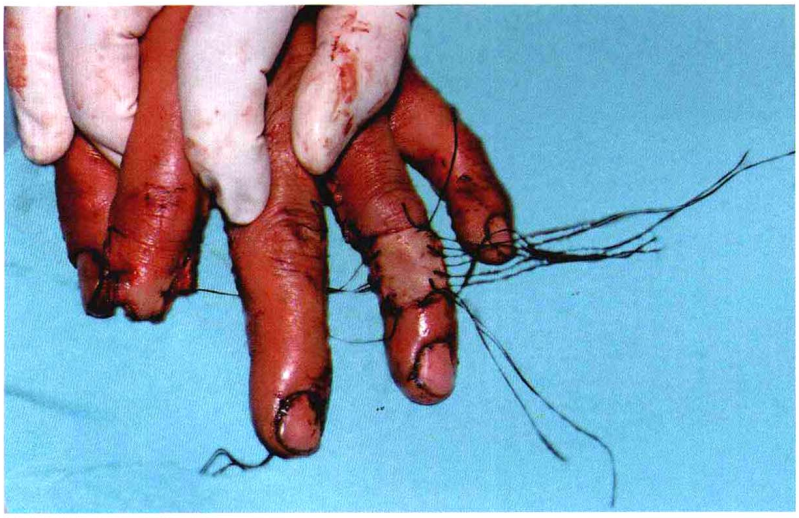

图 1-1-11
皮片移植至受区外观

四、真皮下血管网皮片

【应用解剖】　真皮下血管网皮片由表皮、真皮及少量皮下脂肪颗粒构成，保留了完整的表皮下血管网、真皮内血管网和真皮下血管网。同时带有一层薄薄的脂肪组织，皮片的厚度明显超过全厚皮片。皮片移植后其血供由真皮下血管网的微小血管与受区血管吻接重建，感觉由受区新生的神经纤维沿着皮片内的神经鞘生长而恢复。

【适应证】　主要适用于颈肩部、四肢等部位无污染、无感染创面及清创彻底的污染创面的修复（图 1-1-12）。

【操作要点】　①彻底清创，切除失活坏死组织；②创面彻底止血；③供区采用利多卡因局部浸润麻醉，设计梭形皮肤切口，面积比受区大 10%，连同皮下脂肪全层切下后，用组织剪剪去多余皮下脂肪，仅保留薄层皮下脂肪颗粒制成真皮下血管网皮片（图 1-1-13 ～图 1-1-15）。

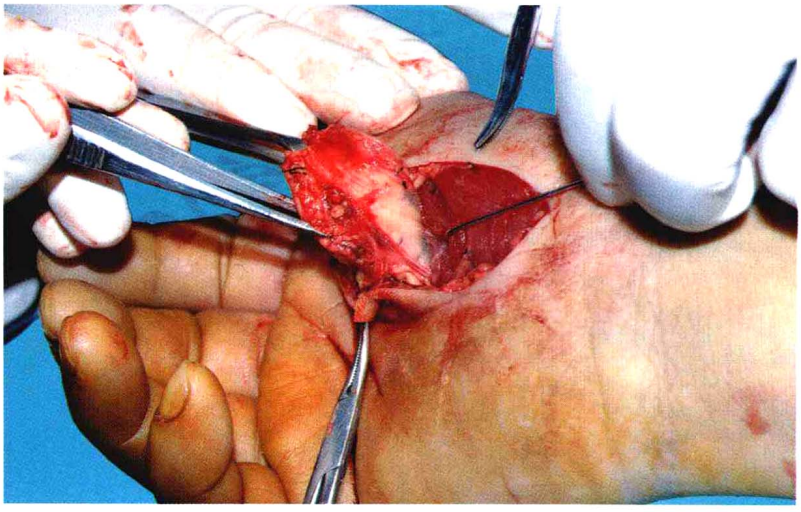

图 1-1-12
切取右手大鱼际皮瓣后供区创面

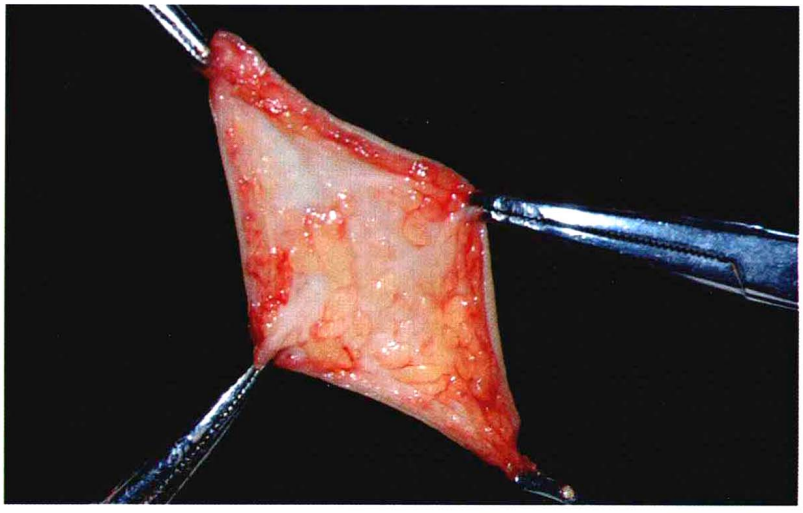

图 1-1-13
真皮下血管网皮片外观

此为试读，需要完整PDF请访问：www.ertongbook.com